

ANATOMIE GENERALE DE L'APPAREIL DIGESTIF

(Deuxième partie)

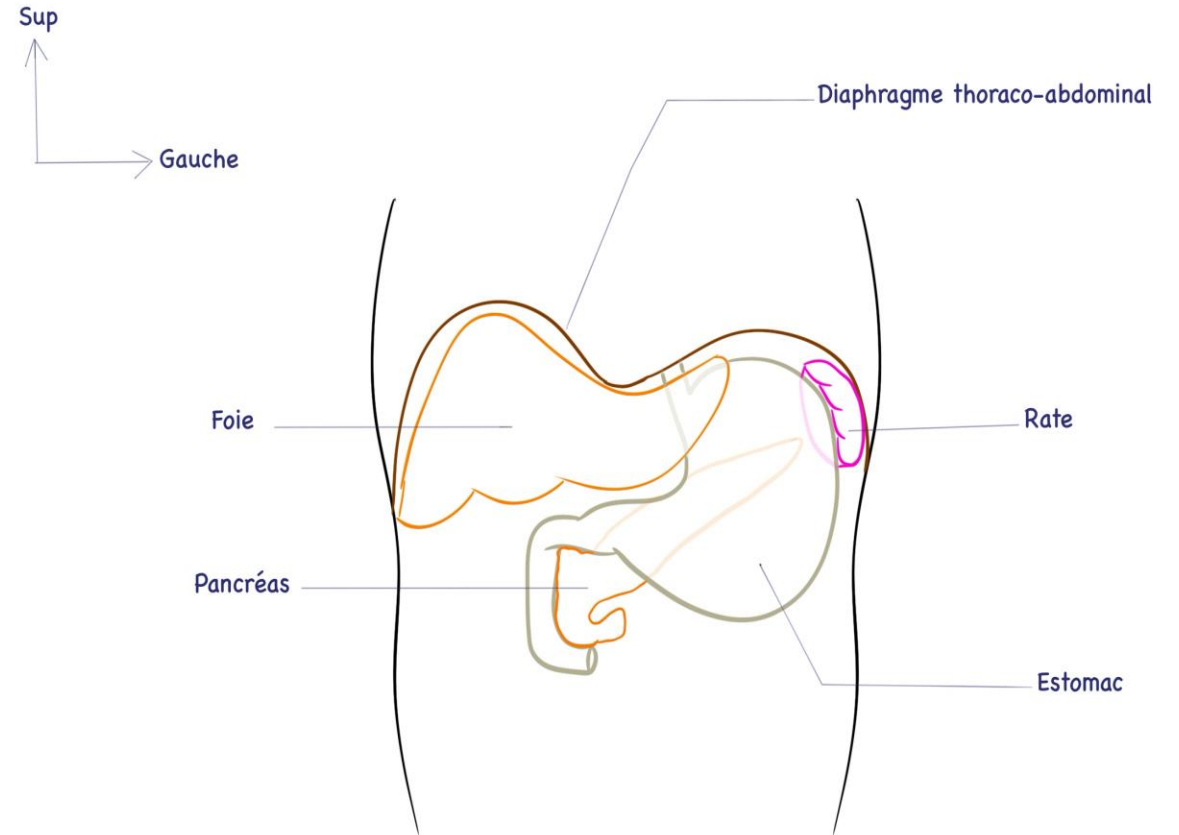
1^{ère} année de pharmacie

Pr H. Tamour

Le foie

- Le plus volumineux viscère de l'organisme.
- Occupe la plus grande partie de l'hypochondre droit, une partie de l'épigastre et de l'hypochondre gauche.
- Il s'agit d'un filtre où vient se terminer la veine porte.

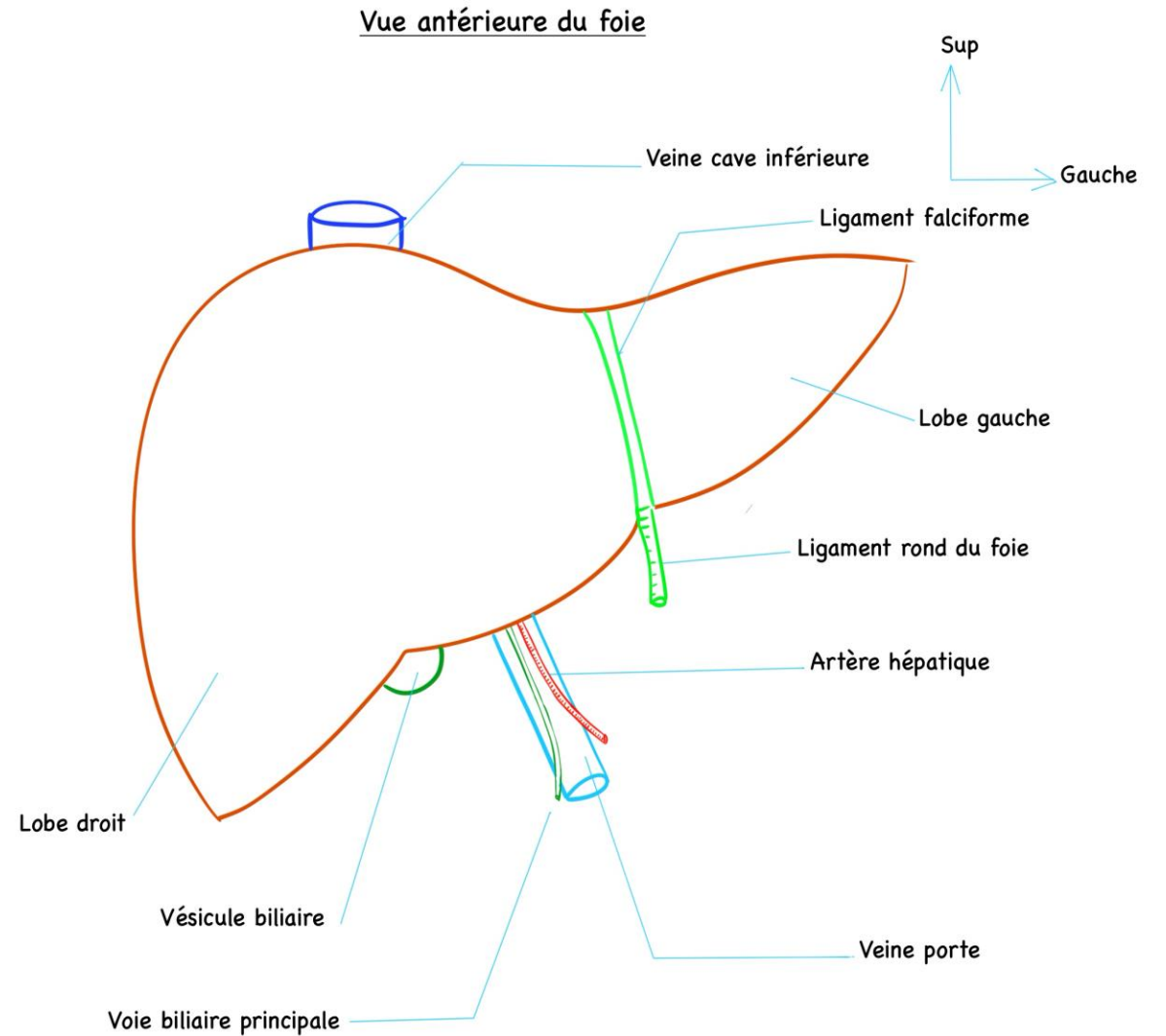
Vue antérieure montrant la situation du foie



Le foie

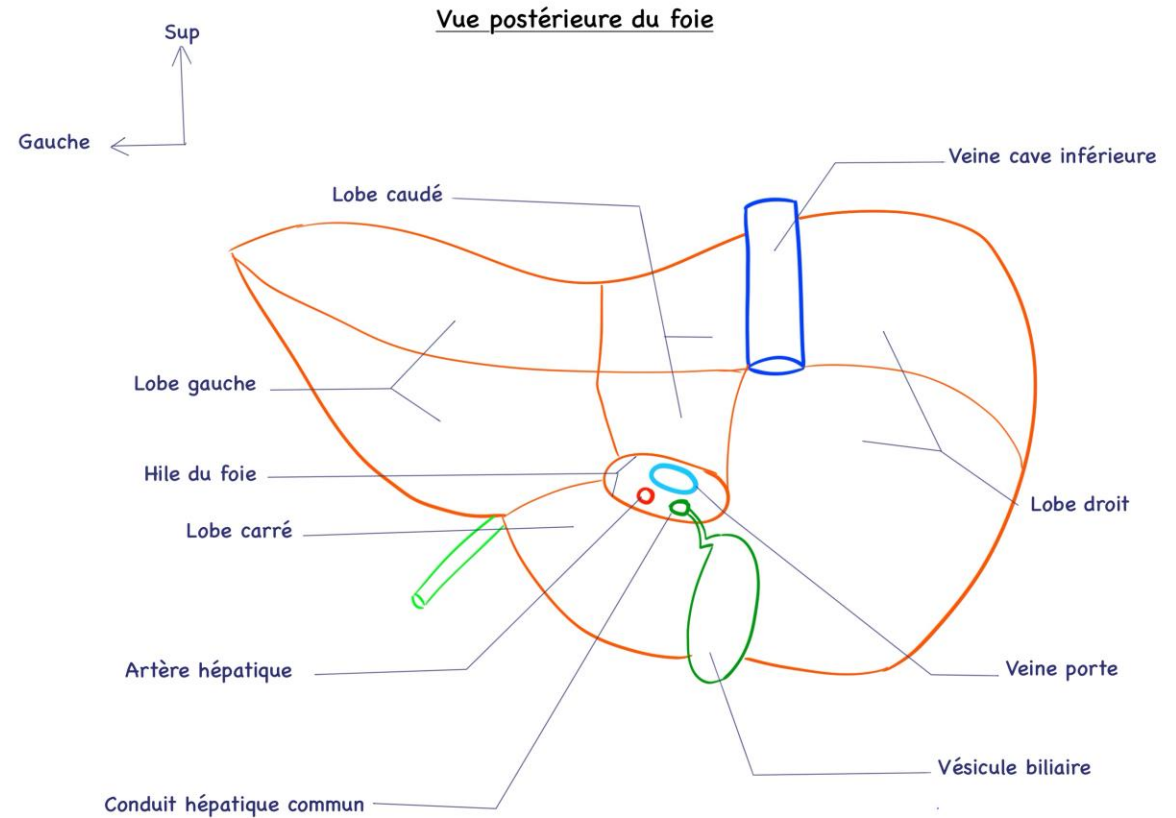
On lui décrit 4 lobes:

- Un lobe droit.
 - Un lobe gauche.
 - Un lobe carré.
 - Un lobe caudé.
-
- Les lobes droit et gauche, sont séparés par le ligament falciforme.



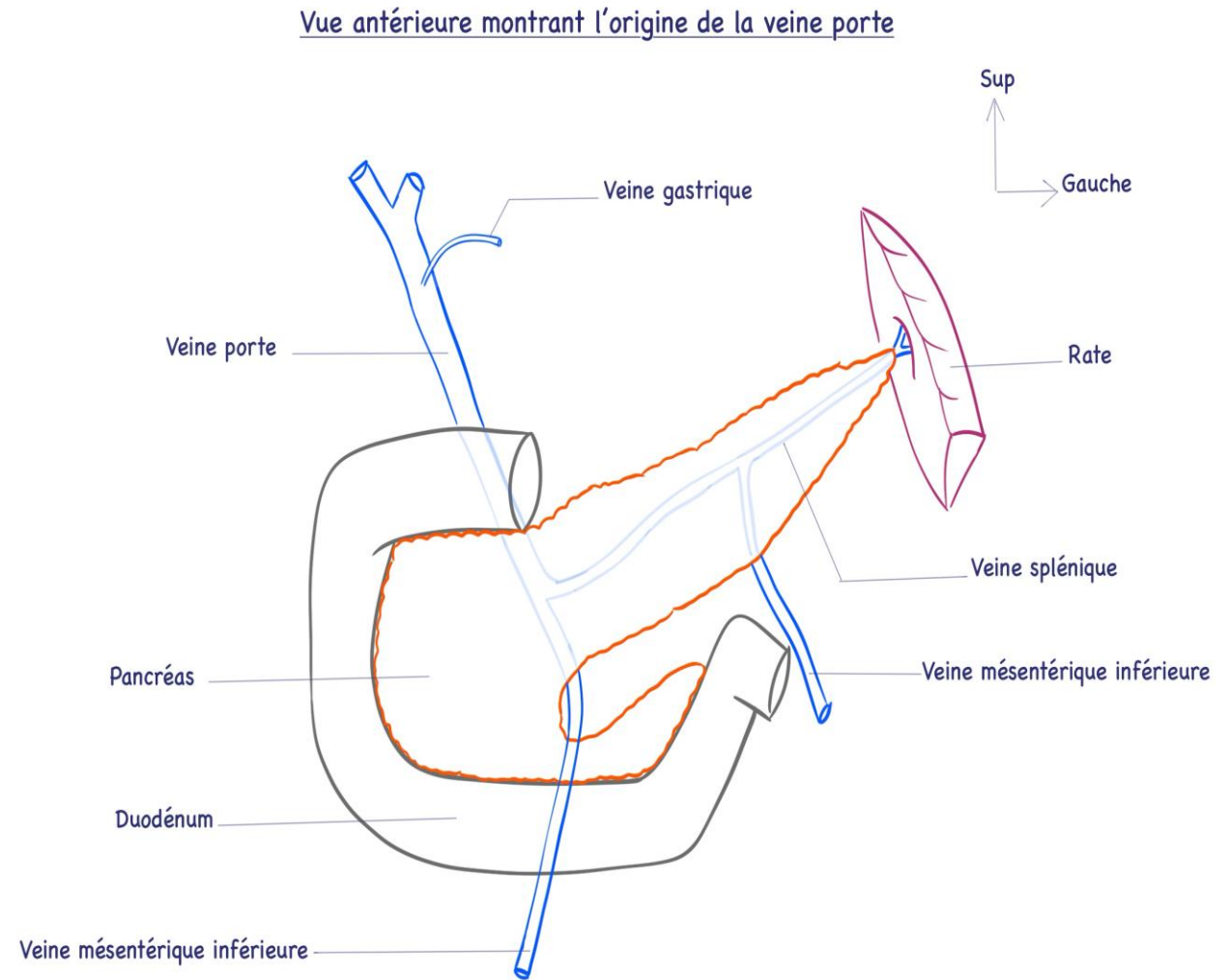
Le foie

- Les lobes carré et caudé sont visibles au niveau de la face inférieure du foie.
- Le foie reçoit la veine porte et l'artère hépatique au niveau de son hile.
- Du hile du foie, émergent les conduits biliaires hépatiques droit et gauche qui se réunissent pour former le conduit hépatique commun.



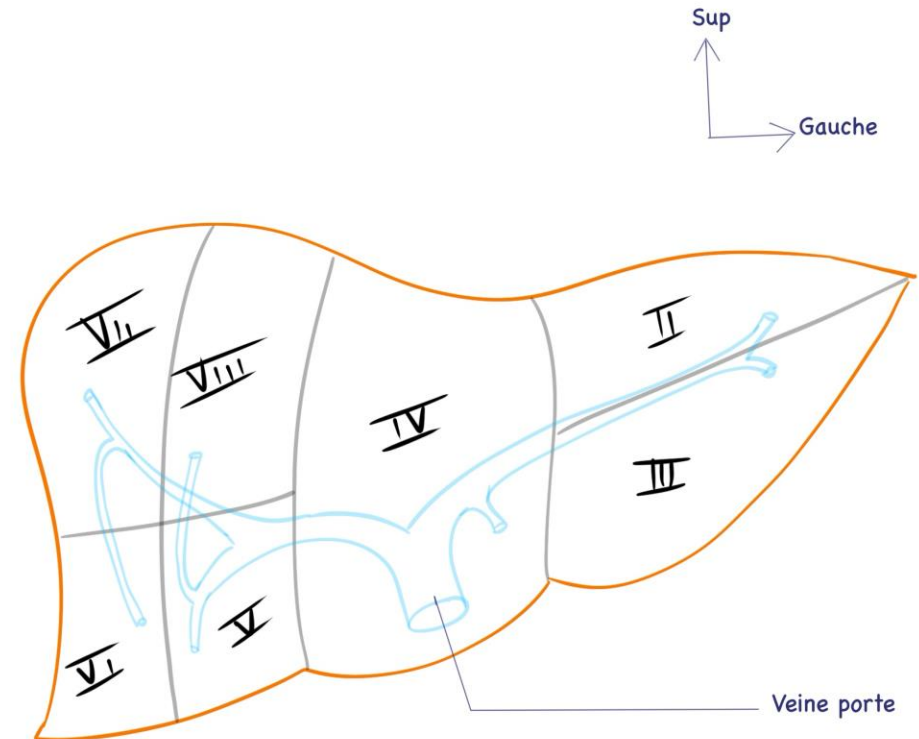
Le foie

- L'artère hépatique est une branche terminale du tronc cœliaque.
- La veine porte draine le sang veineux du tube digestif sous diaphragmatique vers le foie.
- Le sang veineux du tube digestif sous diaphragmatique devra passer par le foie avant de rejoindre la grande circulation par les veines hépatiques qui se jettent dans la veine cave inférieure.
- La veine porte reçoit aussi le sang veineux provenant de la rate.
- La veine porte est donc formée par:
 - La veine mésentérique supérieure.
 - La veine mésentérique inférieure.
 - La veine splénique.



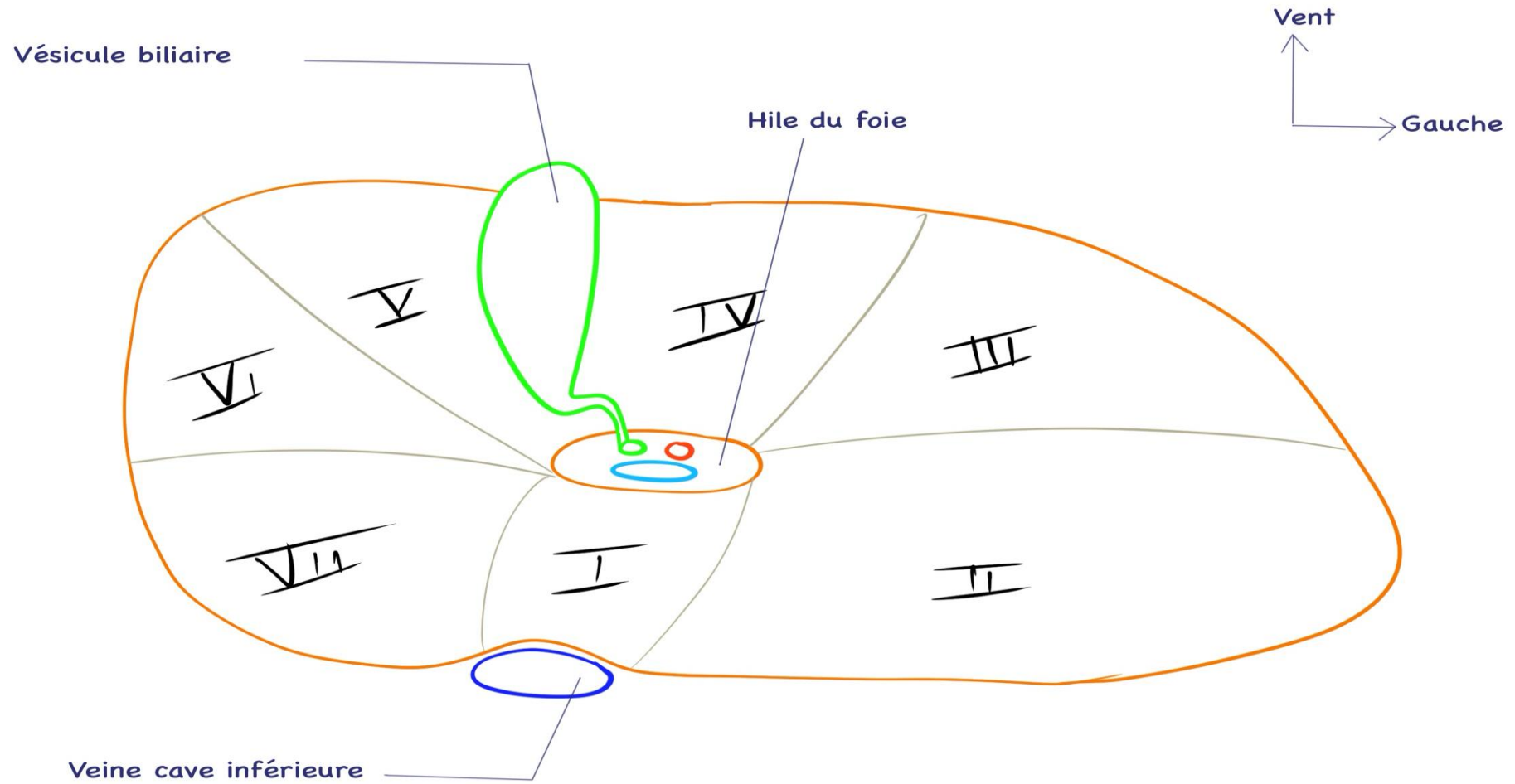
Le foie

- La division de la veine porte dans le foie va déterminer des segments hépatiques, on parle de segmentation portale du foie.
- On distingue 8 segments hépatiques numérotées de I à VIII.



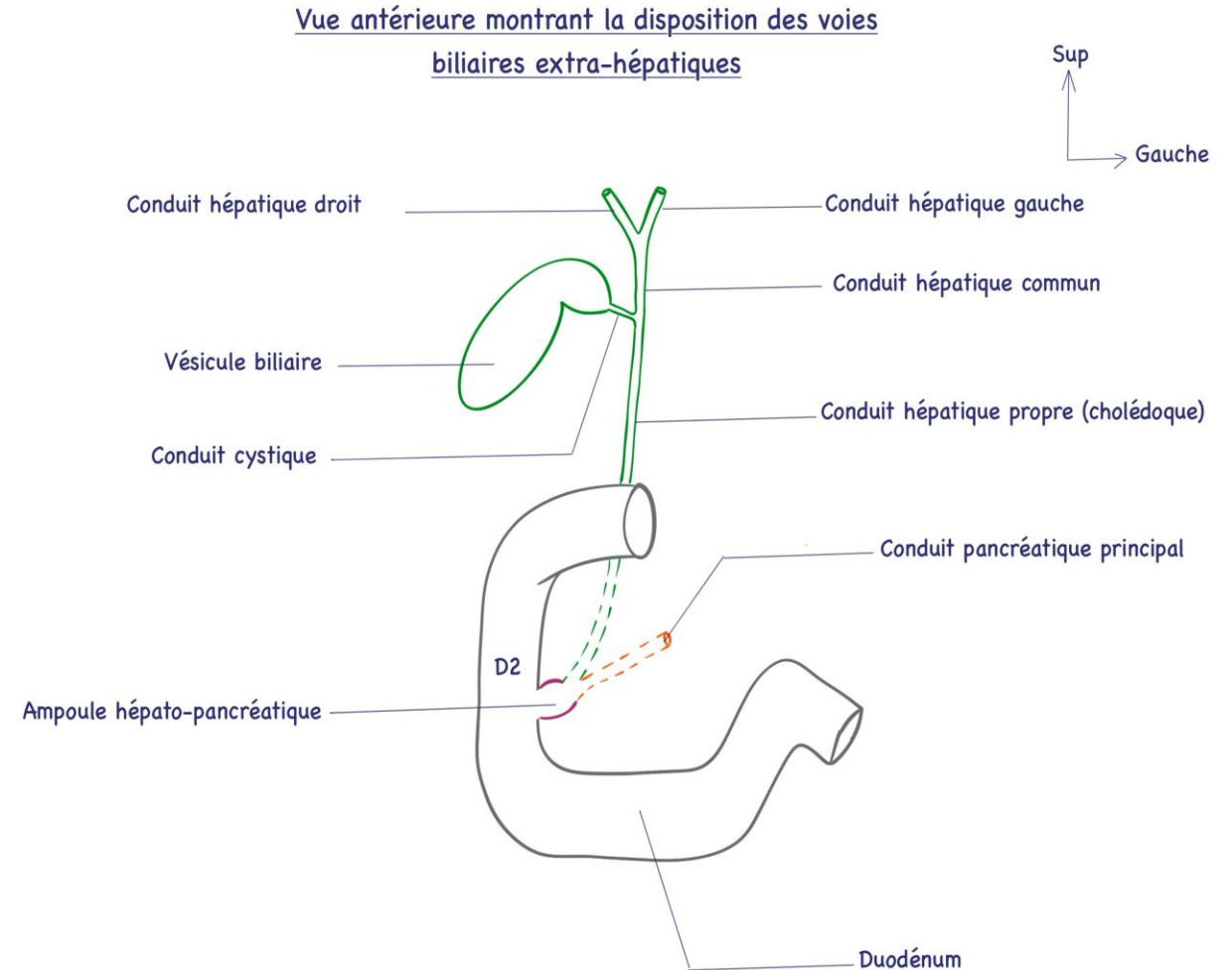
Segmentation hépatique sur une vue antérieure du foie montrant la division de la veine porte

Segmentation hépatique sur une vue inférieure



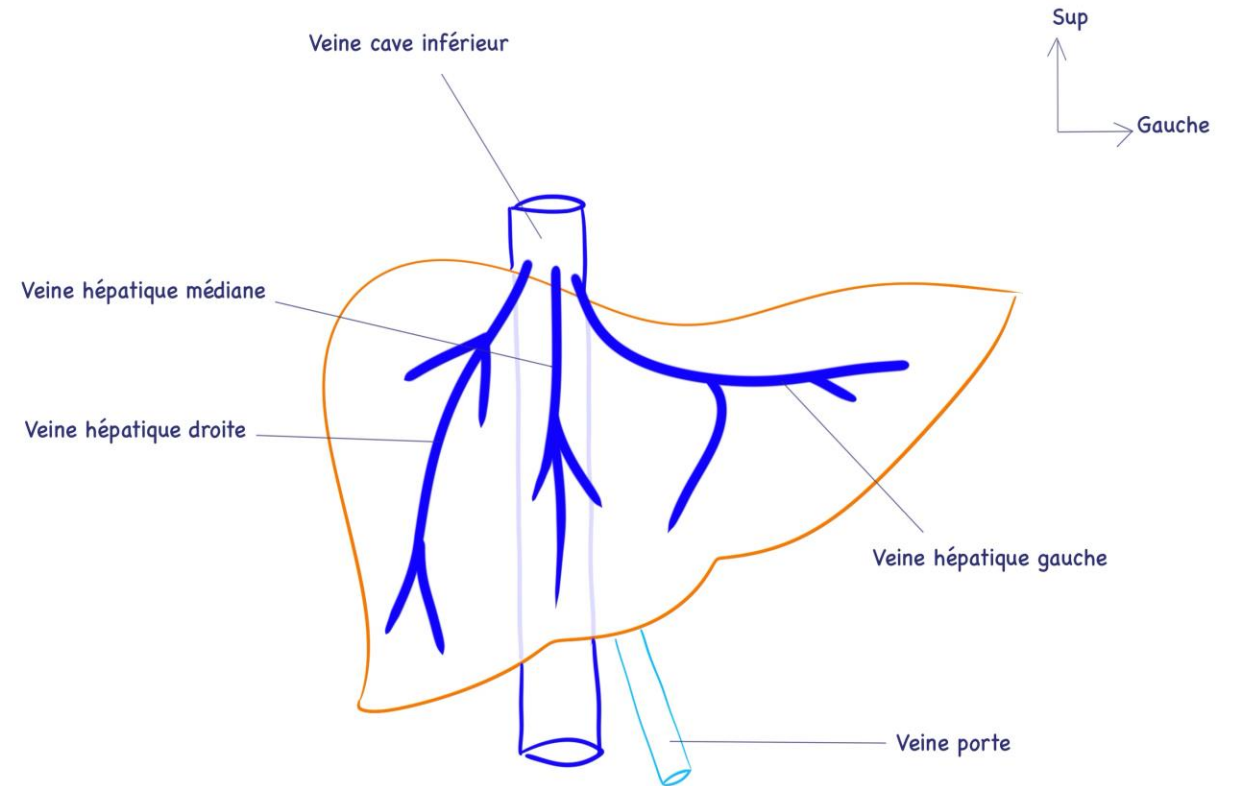
Le foie

- La bile formée par le foie, après être passée dans les voies biliaires intra hépatiques, elle est collectée, stockée et véhiculée dans les voies biliaires extra-hépatiques, formées par:
 - Les deux conduits hépatiques droit et gauche se réunissent à leur sortie du hile du foie pour former le conduit hépatique commun.
 - Le conduit hépatique descend verticalement, et reçoit au cours de son trajet le conduit cystique, et devient conduit hépatique propre (conduit cholédoque).
 - Le conduit cholédoque va pénétrer dans la tête du pancréas pour se réunir avec le conduit pancréatique principal, formant l'ampoule hépato-pancréatique qui déverse son contenu dans le deuxième duodénum (D2).

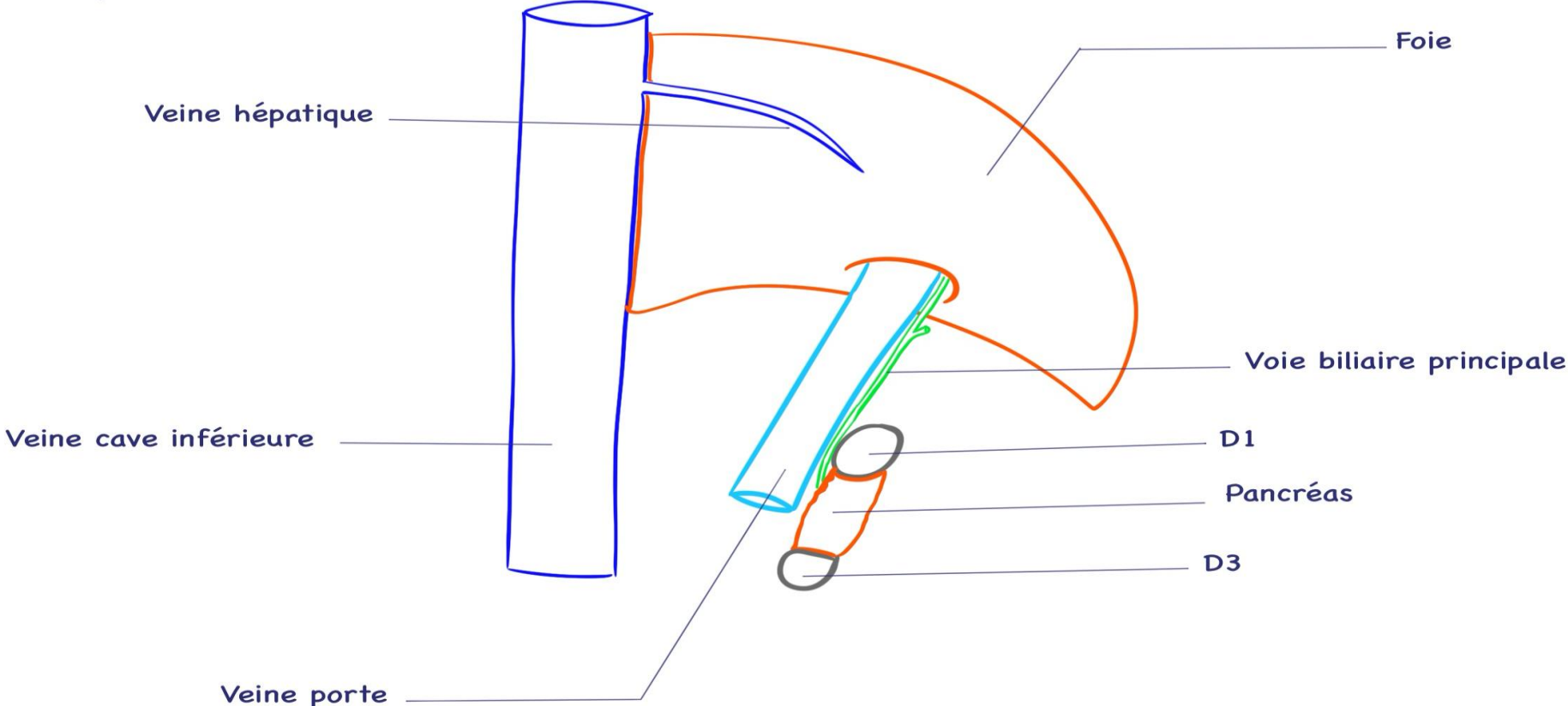
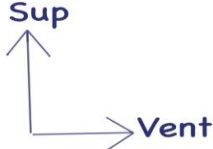


Le foie

- Le sang veineux hépatique se draine dans les veines hépatiques qui se jettent dans la veine cave inférieure juste avant que celle-ci ne traverse le diaphragme thoraco-abdominal pour s'aboucher au pôle inférieur de l'atrium droit du cœur.
- Il existe habituellement 3 veines hépatiques:
 - Une veine hépatique droite.
 - Une veine hépatique médiane.
 - Une veine hépatique gauche.



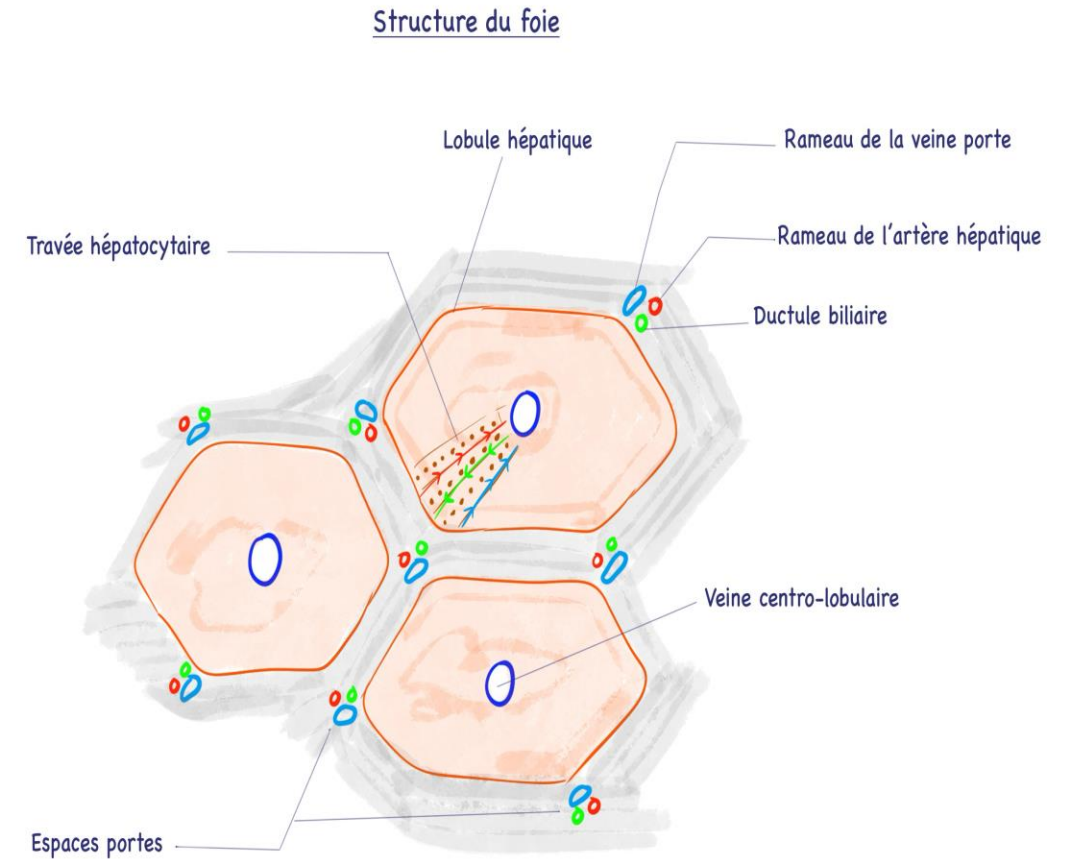
Vue de profil (latérale) droite du foie sur une coupe sagittale



Le foie

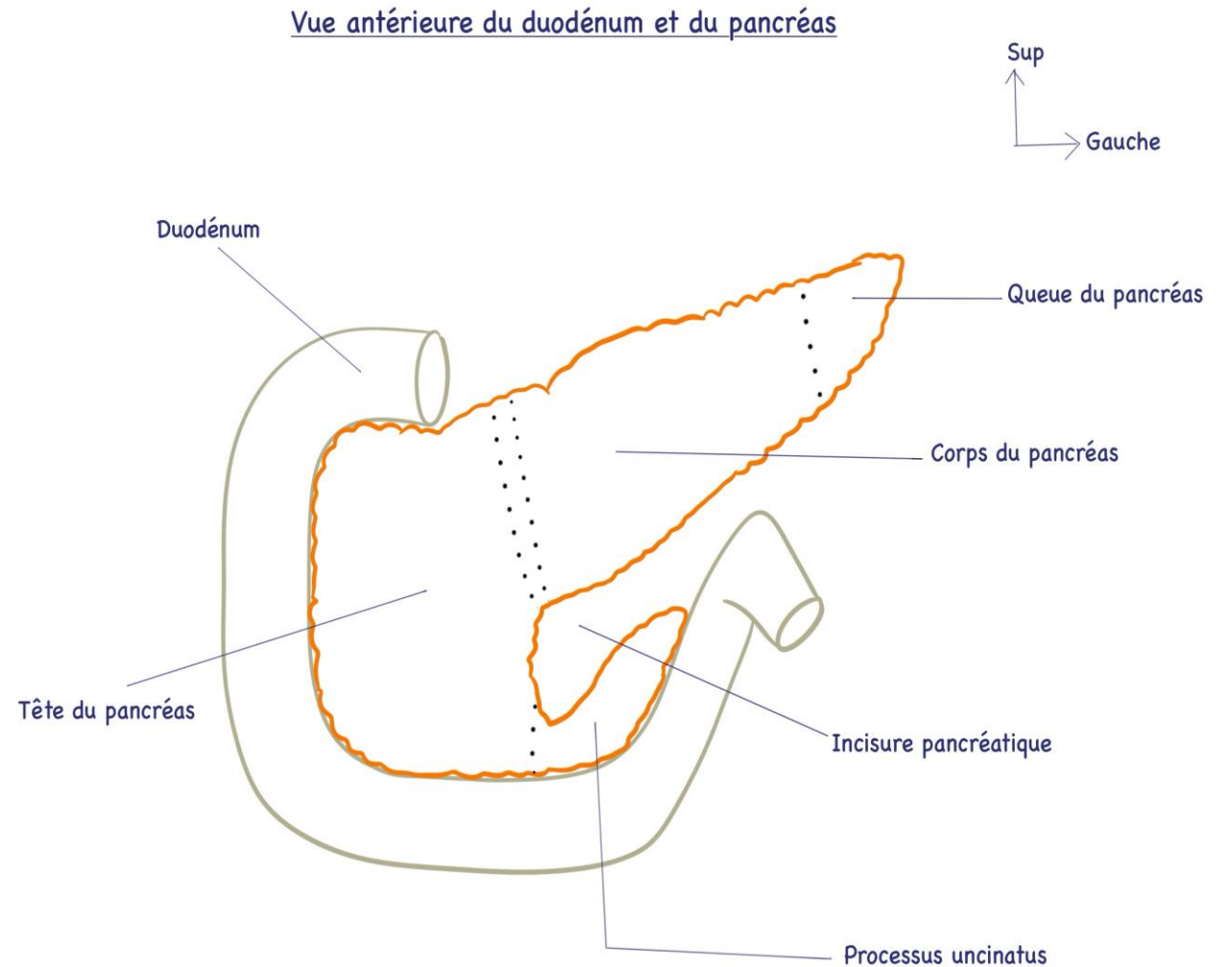
Structure du foie:

- Le lobule hépatique constitue l'unité fonctionnelle du foie.
- Le lobule hépatique est formé par les hépatocytes qui sont rangés en travées rayonnant autour de la veine centro-lobulaire.
- Les veines centro-lobulaires sont à l'origine des veines hépatiques.
- Entre les lobules hépatique, on retrouve les espaces portes.
- Dans chaque espace porte, on retrouve:
 - Une branche de l'artère hépatique.
 - Une branche de la veine porte.
 - Un petit conduit biliaire.



Le pancréas

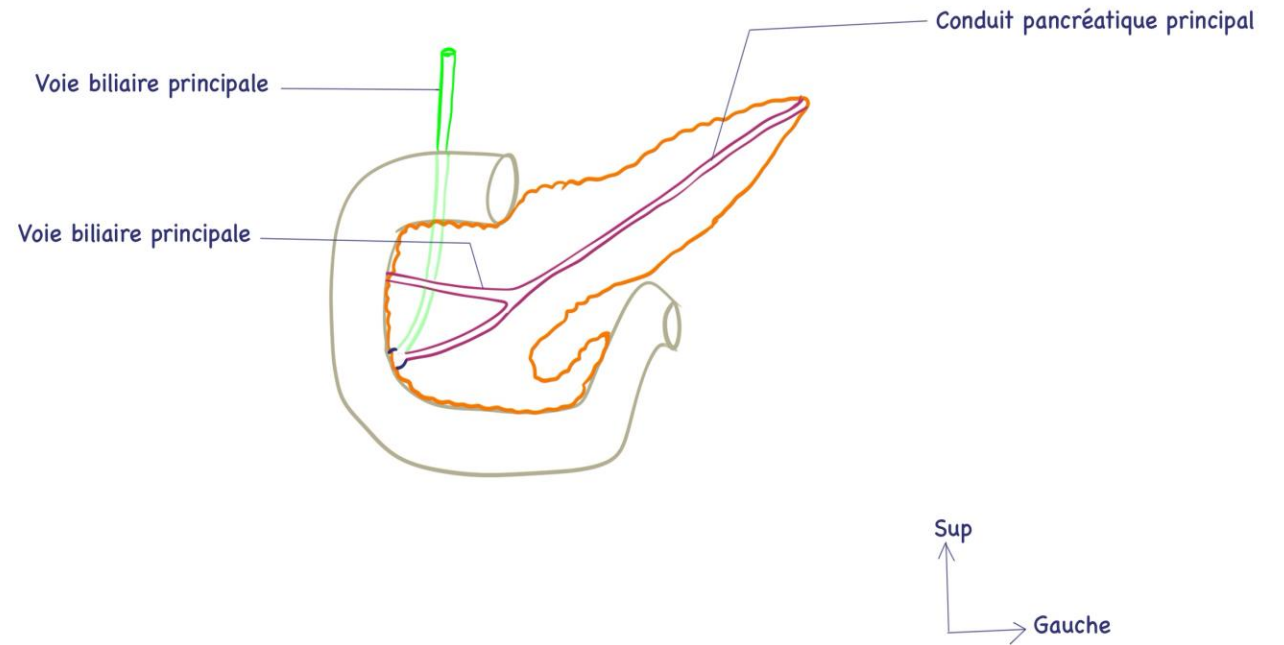
- Le pancréas est une glande amphicrine.
- De situation profonde dans l'abdomen.
- On lui décrit une tête, col (isthme), un corps et une queue.
- Sa tête est enchâssée dans le cadre duodénal. Elle se prolonge en bas et à gauche par le processus uncinatus du pancréas, avec lequel elle délimite l'incisure pancréatique qui livre passage au pédicule mésentérique supérieur (artère et veine mésentérique supérieure).
- La queue du pancréas est orientée vers le hile de la rate (hile splénique).



Le pancréas

- Le pancréas est formé d'îlots de cellules endocrines qui sécrètent les hormones dans le sang et d'acini exocrines qui se drainent dans deux conduits pancréatiques:
 - Le conduit pancréatique principal qui parcourt le pancréas de la queue jusqu'à la tête.
 - Le conduit pancréatique accessoire.
- Les deux conduits pancréatiques s'abouchent dans la deuxième portion du duodénum.

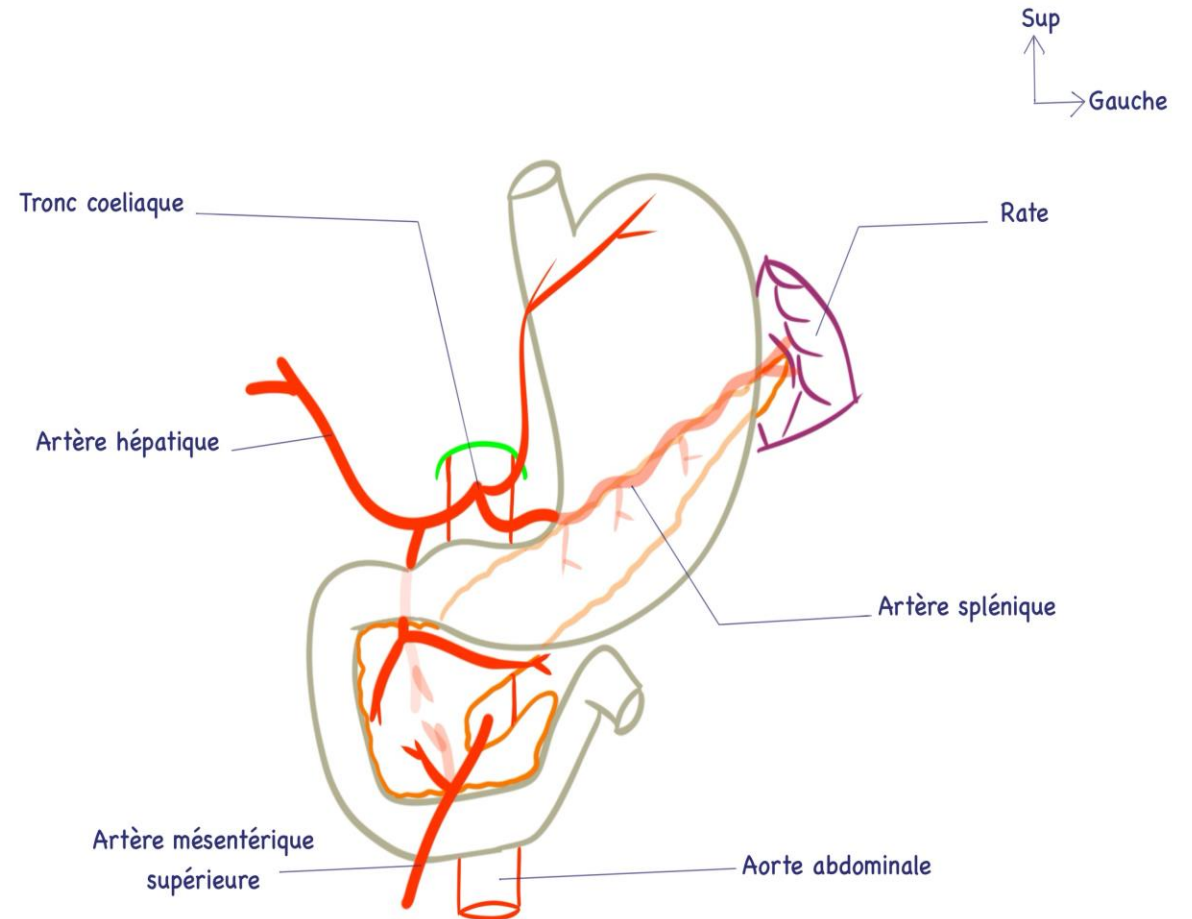
Vue antérieure montrant la configurations la disposition des conduits pancréatiques



Le pancréas

- Les artères du pancréas proviennent du tronc cœliaque et de l'artère mésentérique supérieure.
- Les veines du pancréas rejoignent la veine porte.
- Les lymphatiques rejoignent les nœuds lymphatiques cœliaques, spléniques et mésentériques supérieurs.

Vascularisation artérielle du pancréas sur une vue antérieure



La rate

- Organe situé au niveau de l'hypochondre gauche, en arrière et à gauche de l'estomac.
- Ne fait pas partie de l'appareil digestif.
- Elle est formée de deux types de structures:
 - La pulpe blanche: tissu lymphoïde, intervenant dans l'immunité.
 - La pulpe rouge: rôle dans la régulation des cellules sanguines (réservoir sanguin).
- Le hile de la rate reçoit l'artère splénique, branche du tronc cœliaque.
- Du hile de la rate part la veine splénique, qui est l'une des veines o l'origine de la veine porte.

