

L'ulna

C'est l'os médial de l'avant-bras, en forme de S allongé. Il s'articule en haut avec la circonférence articulaire radiale et la trochlée humérale, et en bas avec l'épiphyse distale du radius (mais pas directement avec les os du carpe).

I. Orientation

- L'extrémité la plus volumineuse en haut
- Sa grande cavité articulaire en avant
- Le bord le plus tranchant en dehors

II. Description:

1. L'épiphyse proximale

Elle est formée de 2 processus osseux qui dessinent une cavité articulaire en forme de crochet :

a) L'olécrâne

C'est un processus vertical postérieur qui forme le relief du coude.

- Sa face postérieure est triangulaire à base supérieure, convexe, séparée du derme par une bourse synoviale.
- Sa face antérieure est articulaire.
- Sa face supérieure se prolonge en avant par un bec. Elle donne insertion en arrière au muscle triceps brachial.
- Ses faces latérale et médiale donnent insertion aux faisceaux postérieurs des ligaments collatéraux du coude, ainsi qu'au muscle anconé sur la face latérale et au muscle fléchisseur ulnaire du carpe sur la face médiale.

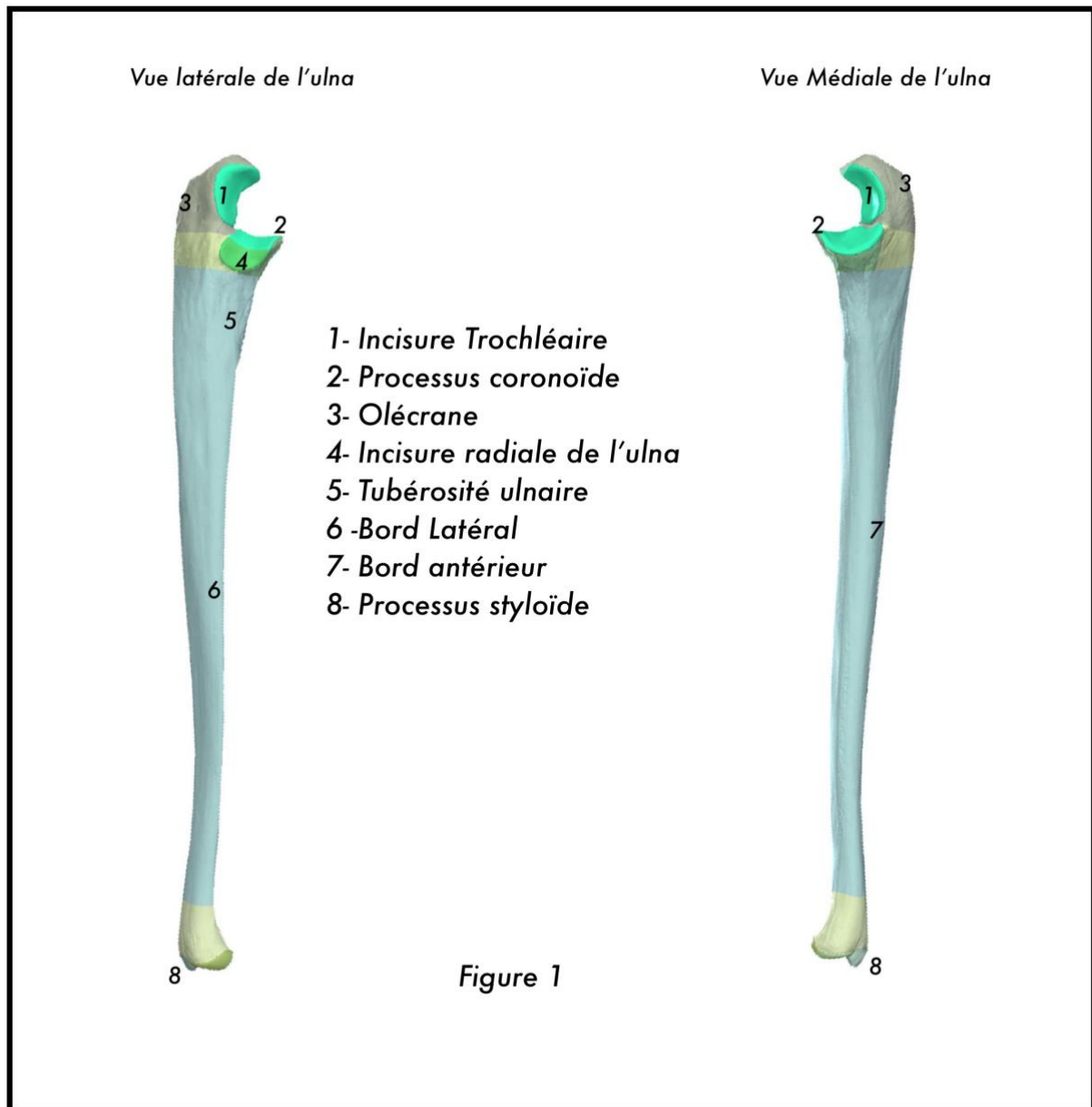
b) Le processus coronoïde

C'est un processus horizontal antérieur.

- Sa **face antéro-inférieure** porte la tubérosité ulnaire où s'insèrent le muscle brachial et, plus médialement, les muscles rond pronateur et fléchisseur superficiel des doigts.
- Sa **face supérieure** est articulaire.
- Sa **face médiale** donne insertion aux faisceaux antérieur et moyen du ligament collatéral ulnaire du coude.
- Sa **face latérale** est marquée par une surface elliptique à grand axe sagittal: c'est l'incisure radiale, articulée avec la circonférence articulaire du radius :
 - ✓ Son bord antérieur porte les insertions du faisceau antérieur du ligament collatéral radial du coude et du ligament annulaire du radius.
 - ✓ Sur son bord postérieur s'insèrent le faisceau moyen du ligament collatéral radial du coude et le ligament annulaire du radius.
 - ✓ Son bord inférieur est occupé par le ligament carré qui surplombe la fosse supinatrice où s'insère le muscle supinateur.

La face antérieure de l'olécrâne et la face supérieure du processus coronoïde sont séparées par une rainure transversale. Elles forment l'incisure trochléaire, qui s'articule avec la trochlée humérale.

NB : *ne pas confondre le processus coracoïde de la scapula avec le processus coronoïde de l'ulna !*



2. La diaphyse :

Concave en avant, prismatique triangulaire dans sa partie supérieure, elle s'amincit en cylindre dans son 1/4 inférieur.

a) La face antérieure

Elle reçoit les insertions des muscles suivants :

- ✓ Sur ses 3/4 supérieurs : muscle fléchisseur profond des doigts.
- ✓ Sur son 1/4 inférieur : muscle carré pronateur.

Le massif carpien comporte 8 os courts qui forment, avec l'extrémité inférieure des 2 os de

l'avant-bras, le squelette du poignet. Les os du carpe sont disposés en 2 rangées horizontales superposées de 4 os chacune :

b) **La face postérieure**

Elle est divisée en 2 par une crête verticale.

– La surface latérale est parcourue par des crêtes obliques portant les insertions superposées des muscles suivants :

- ✓ Muscle long abducteur du pouce.
- ✓ Muscle court extenseur du pouce.
- ✓ Muscle long extenseur du pouce.
- ✓ Muscle extenseur de l'index.

– La partie médiale de la face postérieure est elle-même divisée par une crête oblique qui sépare les insertions des muscles suivants :

- ✓ Muscle anconé en haut.
- ✓ Muscle extenseur ulnaire du carpe en bas.

c) **La face médiale :**

Elle donne insertion au muscle fléchisseur profond des doigts.

d) **Les bords**

– Le bord antérieur donne insertion aux muscles suivants :

- ✓ Muscle fléchisseur profond des doigts en haut. .
- ✓ Muscle carré pronateur en bas.

– Le bord latéral (ou bord interosseux) donne insertion à la membrane interosseuse.

– Le bord postérieur a une forme de S italique très allongé. Il donne insertions aux 2 muscles suivants sur ses 23 supérieurs :

- ✓ Muscle extenseur ulnaire du carpe sur son versant latéral.
- ✓ Muscle fléchisseur ulnaire du carpe sur son versant média


3. L'épiphyse distale :

Cylindrique, elle s'articule avec l'incisure ulnaire du radius.Elle présente 2 saillies séparées par une tranchée sagittale :

- ✓ Le **processus styloïde** de l'ulna, postéro-médial, palpable sous la peau.
- ✓ La tête de l'ulna qui présente la circonférence articulaire, articulée avec le radius.

Vue antérieure de l'ulna

- 8- M. triceps brachial
- 9- M. anconé
- 10- M. supinateur
- 11- M. long abducteur du pouce
- 12- M. long extenseur du pouce
- 13- M. extenseur de l'index



Vue médiale de l'ulna

- 1- M. brachial
- 2- M. fléchisseur superficiel des doigts
- 3- M. rond pronateur
- 4- M. fléchisseur profond des doigts
- 5- M. carré pronateur
- 6- M. extenseur ulnaire du carpe
- 7- M. fléchisseur ulnaire du carpe

Figure 2