

Ostéologie du pied

Le squelette du pied est formé de 3 parties :

+ L'arrière-pied ou tarse postérieur :

- Calcaneus.
- Talus (anciennement appelé astragale).

+ Le médio-pied ou tarse antérieur :

- Naviculaire (médialement).
- 3 os cunéiformes.
- Cuboïde (latéralement).

+ L'avant-pied :

- 5 métatarses.
- Phalanges.

1. Le tarse postérieur :

a) Le talus

C'est un os court, aplati de haut en bas et allongé d'avant en arrière, qui forme le sommet de la voûte tarsienne. Il s'articule avec :

- Les os de la jambe en haut (tibia et fibula).
- Le calcaneus en bas.
- Le naviculaire en avant.

On lui décrit 3 segments :

- Postérieur, volumineux : le corps du talus.
- Antérieur, arrondi : la tête du talus.
- Intermédiaire : le col du talus.

✚ La face supérieure :

Elle est occupée dans toute l'étendue du corps par une surface articulaire saillante et arrondie en forme de poulie : c'est la trochlée du talus qui s'articule avec le tibia. La trochlée est plus large en avant qu'en arrière, convexe d'avant en arrière et concave transversalement. En avant de la trochlée, la face supérieure se rétrécit et répond au col. A ce niveau on retrouve une gouttière transversale limitée en avant par une crête rugueuse: cette gouttière reçoit le bord antérieur du tibia lors des mouvements de flexion du pied, et la crête rugueuse donne insertion à la capsule articulaire talo-curale.

✚ La face inférieure :

Elle s'articule avec le calcaneus par 2 surfaces articulaires (une antérieure et une postérieure) séparées par une gouttière oblique en avant et en dehors. Cette gouttière est le sillon du talus, il forme avec le sillon calcaneen le sinus du tarse. La surface antérieure est souvent divisée en 2 facettes articulaires. La surface postérieure a la forme d'un segment de cylindre creux.

✚ La face latérale :

Elle s'articule avec la malléole latérale par une facette triangulaire à base supérieure : c'est la surface malléolaire latérale. Le sommet de cette facette articulaire est saillant latéralement au niveau du processus latéral du talus.

✚ La face médiale :

Elle présente à sa partie supérieure une facette articulaire en forme de virgule dont la grosse extrémité est en avant : c'est la surface malléolaire médiale qui s'articule avec la malléole médiale.

✚ La face antérieure :

Aussi appelée tête du talus, c'est une saillie convexe, allongée transversalement, qui forme la surface articulaire naviculaire.

La face postérieure :

Dans sa partie médiale, il existe un sillon oblique en bas et médialement en rapport avec le tendon du muscle long fléchisseur de hallux. Ce sillon est bordé par un tubercule latéral et un tubercule médial (parfois cette face est complétée par un osselet surnuméraire : l'os trigone). C'est une zone mal vascularisée.

b) Le calcanéus

Situé en dessous du talus, c'est le plus volumineux des os du tarse. Il forme la saillie du talon. On lui décrit 6 faces :

- La face supérieure : Elle se compose de 2 segments distincts :
 - Le segment postérieur déborde en arrière du talus. Il est convexe transversalement et concave d'avant en arrière. C'est une surface non-articulaire.
 - Le segment antérieur est recouvert par le talus et présente 2 surfaces articulaires allongées : ce sont les surfaces articulaires talaire antérieure (parfois divisée en facette antérieure et facette moyenne) et postérieure.
 - Les surfaces articulaires antérieure et postérieure sont en rapport avec les surfaces articulaires de la face inférieure du talus et sont toujours séparées l'une de l'autre par un sillon oblique en avant et latéralement : c'est le sillon calcanéen, qui forme avec le sillon du talus un canal : le sinus du tarse.

Dans la partie médiale du sillon calcanéen s'insèrent les 2 plans du ligament interosseux, extrêmement résistant, qui maintient la congruence entre le talus et le calcanéus.

Dans la partie latérale du sillon on trouve les insertions :

- Du muscle court extenseur des orteils.
- Du ligament bifurqué.
- Du rétinaculum inférieur des extenseurs.

La surface articulaire talaire postérieure supporte une grande partie du poids du corps : c'est le thalamus du tarse.

- **La face inférieure (ou plantaire) :**

Elle présente en arrière, au niveau de la zone d'appui au sol, 2 tubérosités :

- Le processus latéral du calcaneus où s'insère le muscle abducteur du petit orteil.
- Le processus médial du calcaneus où s'insèrent les muscles court fléchisseur des orteils et abducteur de l'hallux.

On trouve également l'insertion du ligament calcaneo-cuboïdien au niveau de la partie antéro-médiale. A côté de cette insertion ligamentaire vient s'insérer le muscle carré plantaire qui enchâsse le ligament calcaneo-cuboïdien. -

- **La face latérale :** Elle est à peu près plane. Elle présente à sa partie moyenne un tubercule qui sépare le sillon du tendon du muscle long fibulaire du reste de la face.

- **La face médiale :**

Elle est occupée par une large gouttière oblique en bas et en avant: la gouttière calcanéenne, et surmontée par une volumineuse saillie osseuse : la petite apophyse ou sustentaculum tali.

La face supérieure du sustentaculum tali supporte la facette articulaire antérieure de la face supérieure du calcaneus.

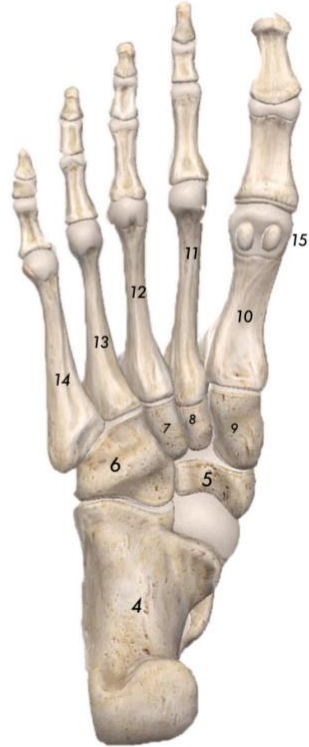Son sommet médial est creusé par le sillon du muscle long fléchisseur des orteils.

Sa face inférieure est creusée par le sillon du muscle long fléchisseur de l'hallux.

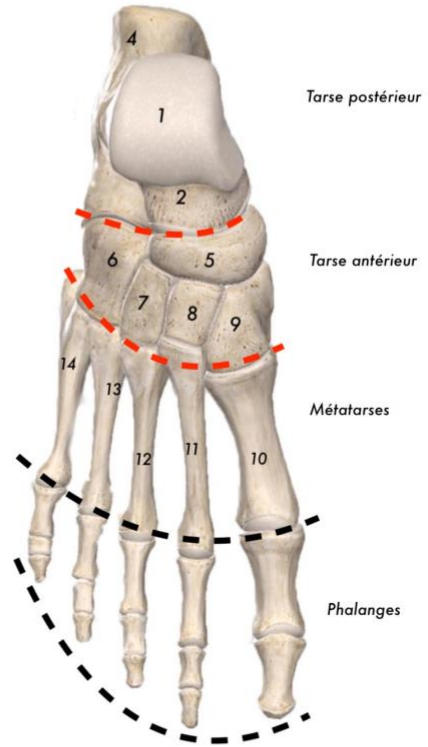
- **La face postérieure :** Rugueuse et volumineuse, elle correspond à la tubérosité du calcaneus. Le tendon calcaneen (tendon d'Achille) et le muscle plantaire s'insèrent dans sa moitié inférieure.

- **La face antérieure :** Elle se situe à l'extrémité antérieure du calcaneus, représentée ici par une partie un peu rétrécie : la grande apophyse du calcaneus. Elle porte la surface articulaire cuboïdienne.

Vue plantaire du squelette du pied



Vue dorsale du squelette du pied



- 1- Trochlée du talus
- 2- Col du talus
- 3- Tête du talus
- 4- Calcaneus
- 5- Naviculaire
- 6- Cuboïde
- 7- Os cunéiforme latéral
- 8- Os cunéiforme intermédiaire
- 9- Os cunéiforme médial
- 10- Premier métatarse
- 11- Deuxième métatarse
- 12- Troisième métatarse
- 13- Quatrième métatarse
- 14- Cinquième métatarse
- 15- Os sésamoïdes

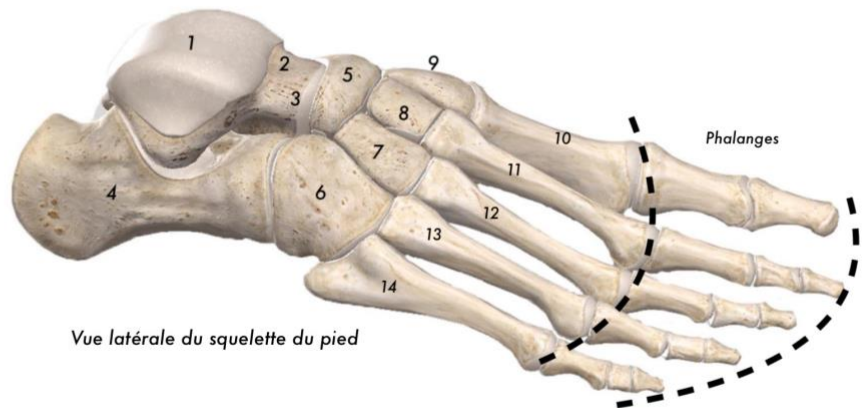


Figure 1

Vue latérale du squelette du pied

2. Le tarse antérieur

a) Le cuboïde :

C'est un os situé en avant du calcaneus, sur le côté latéral du pied. Il a une forme de prisme triangulaire à base médiale. On lui décrit 6 faces :

+ La face plantaire :

Elle est creusée par le sillon du tendon du muscle long fibulaire. Ce sillon est oblique en avant et médialement, et bordé en arrière par une crête mousse : la tubérosité du cuboïde. Au niveau de sa base s'insère le ligament calcaneocuboïdien. En arrière du sillon s'insèrent le muscle opposant du 5^{ème} orteil et, plus médialement, le muscle court fléchisseur du 5^{ème} orteil. Sur le bord médial, d'arrière en avant s'insèrent respectivement les muscles suivants :

- Le muscle tibial postérieur.
- Le muscle court fléchisseur de l'hallux.
- Le muscle adducteur de l'hallux.

+ La face dorsale : Elle est oblique en bas et latéralement.

+ La face postérieure : Elle s'articule avec le calcaneus.

+ La face antérieure : Elle présente 2 facettes articulaires séparées par une crête mousse. Ces facettes vont répondre aux 4^{ème} et 5^{ème} métatarsiens.

+ La face médiale : Elle s'articule avec le cunéiforme latéral et le naviculaire.

+ La face latérale : Elle est étroite et allongée, échancrée par l'origine du sillon du tendon du muscle long fibulaire. Elle fait partie du bord latéral du pied.

b) L'os naviculaire :

Anciennement appelé scaphoïde tarsien, c'est un os court aplati d'avant en arrière et allongé transversalement, situé sur le côté médial du pied en avant du talus. Son bord médial présente un tubercule : la tubérosité de l'os naviculaire où s'insère le tendon du muscle tibial postérieur.

Sa face postérieure s'articule avec la face antérieure du talus. Sa face antérieure présente 3 surfaces articulaires séparées par 2 crêtes mousses, entrant en rapport avec les 3 os cunéiformes.

c) Les os cunéiformes

Ils sont au nombre de 3, numérotés de 1 à 3 de dedans en dehors. Ils ont une forme de coin à base plantaire pour le cunéiforme médial et à base dorsale pour les cunéiformes intermédiaire et latéral.

Le muscle tibial postérieur s'insère à la base de la face plantaire des 3 cunéiformes. Le muscle court fléchisseur de l'hallux s'insère au niveau de la face plantaire, un peu plus distalement que le tibial postérieur, sur les 2ème et 3ème cunéiformes.

Plus en avant, au niveau du 3ème cunéiforme on retrouve l'insertion du muscle adducteur de l'hallux.

3. L'avant-pied

a) Les métatarsiens

Ce sont 5 os longs qui s'articulent :

- En arrière avec les os de la 2^{ème} rangée du tarse.
- En avant avec les premières phalanges.

Ils sont numérotés en commençant par le côté médial.

Points communs :

Ce sont des os longs dont le corps est prismatique triangulaire à la coupe. Il limite avec le corps du métatarse voisin un espace interosseux ou inter-métatarsien.

L'extrémité distale, aussi appelée tête, est aplatie transversalement et porte une surface articulaire en forme de condyle. L'extrémité proximale constitue la base.

Caractères particuliers :

- Le 1^{er} métatarsien est plus court, plus trapu et plus épais que les autres. Sa base présente 2 éminences : le tubercule latéral et le tubercule médial. Au niveau de la tête on retrouve 2 petits os accessoires constants : les sésamoïdes, situés à la face plantaire.
- Le 2^{ème} métatarsien est le plus long, il correspond à l'axe du pied.
- Le 5^{ème} métatarsien porte sur sa base une volumineuse apophyse sur laquelle s'insère le tendon du muscle court fibulaire: c'est la tubérosité du 5^{ème} métatarsien.

b) Les phalanges des orteils :

Elles sont globalement comparables à celles de la main. Elles ont une taille réduite par rapport à la main sauf pour les 2 phalanges de l'hallux. Le 1^{er} rayon ne possède que 2 phalanges, les 4 autres rayons possèdent tous 3 phalanges.

Il arrive parfois qu'au 5^{ème} orteil, les 2 dernières phalanges soient fusionnées.