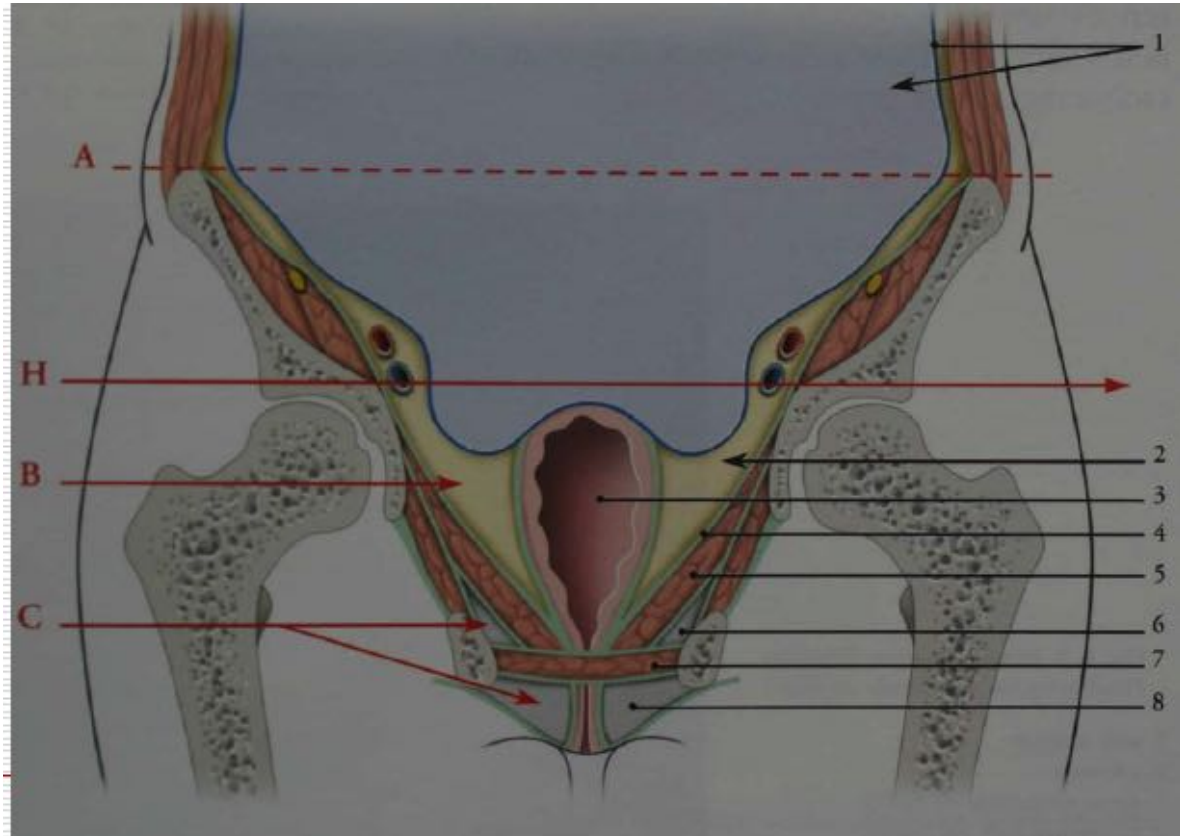


Anatomie du périnée



Le périnée

- Le périnée est l'ensemble des parties molles situées au-dessous du diaphragme pelvien.
- Du point de vue morphologique et fonctionnel, il est indissociable des organes génitaux externes et du canal anal.



C= Périnée



Le périnée

- En position gynécologique, le périnée apparaît **losangique** avec un grand axe antéro-postérieur.
- **Ses limites osseuses** sont:
 - **en avant**, la symphyse pubienne,
 - **latéralement** : les branches ischio-pubiennes et les tubérosités ischiatiques ;
 - **en arrière**, l'apex du coccyx.

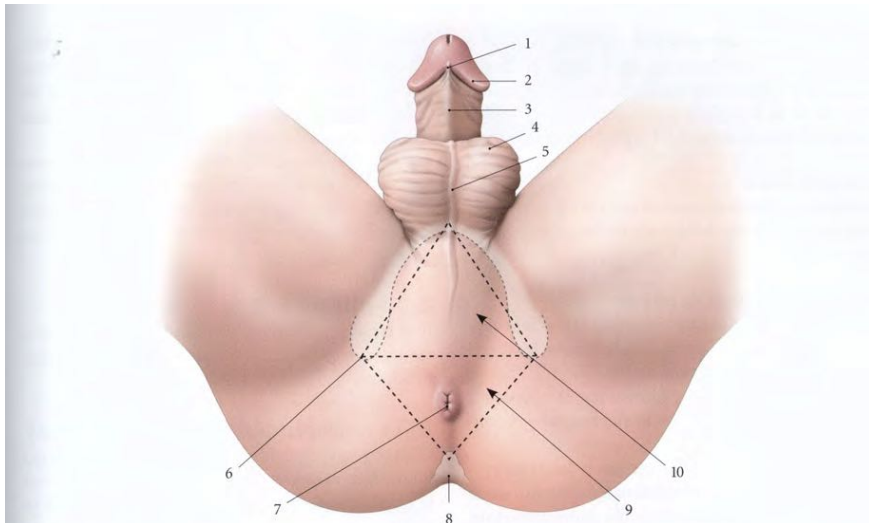


FIG. 15.2. Périnée masculin (vue en position dorso-périnéale)

- | | | | |
|---------------------------|---------------------------|-----------------|-------------------------|
| 1. frein du prépuce | 4. scrotum | 7. anus | 10. périnée uro-génital |
| 2. couronne du gland | 5. raphé du scrotum | 8. coccyx | |
| 3. face urétrale du pénis | 6. tubérosité ischiatique | 9. périnée anal | |

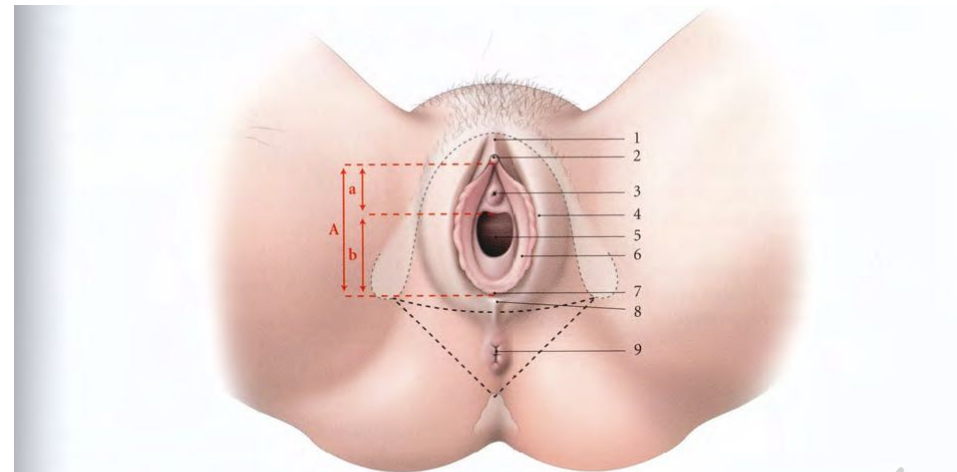


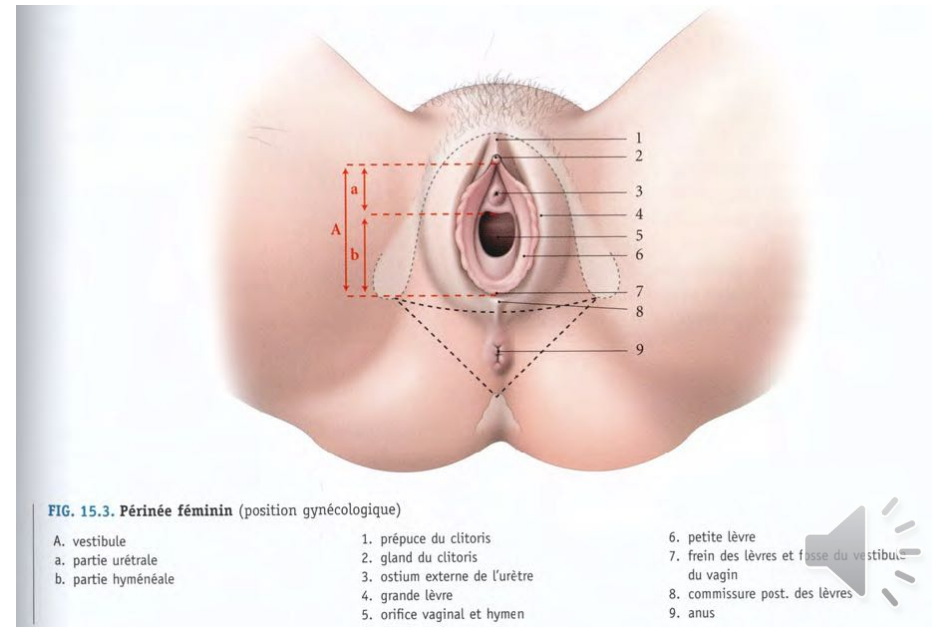
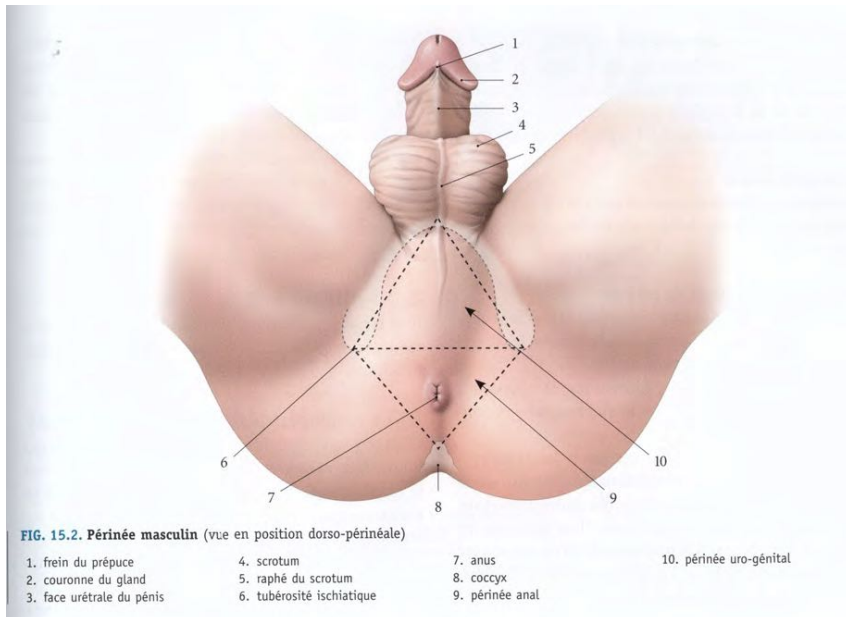
FIG. 15.3. Périnée féminin (position gynécologique)

- | | | |
|---------------------|-------------------------------|--|
| A. vestibule | 1. prépuce du clitoris | 6. petite lèvre |
| a. partie urétrale | 2. gland du clitoris | 7. frein des lèvres et fosse du vestibule du vagin |
| b. partie hyménéale | 3. ostium externe de l'urètre | 8. commissure post. des lèvres |
| | 4. grande lèvre | 9. anus |
| | 5. orifice vaginal et hymen | |



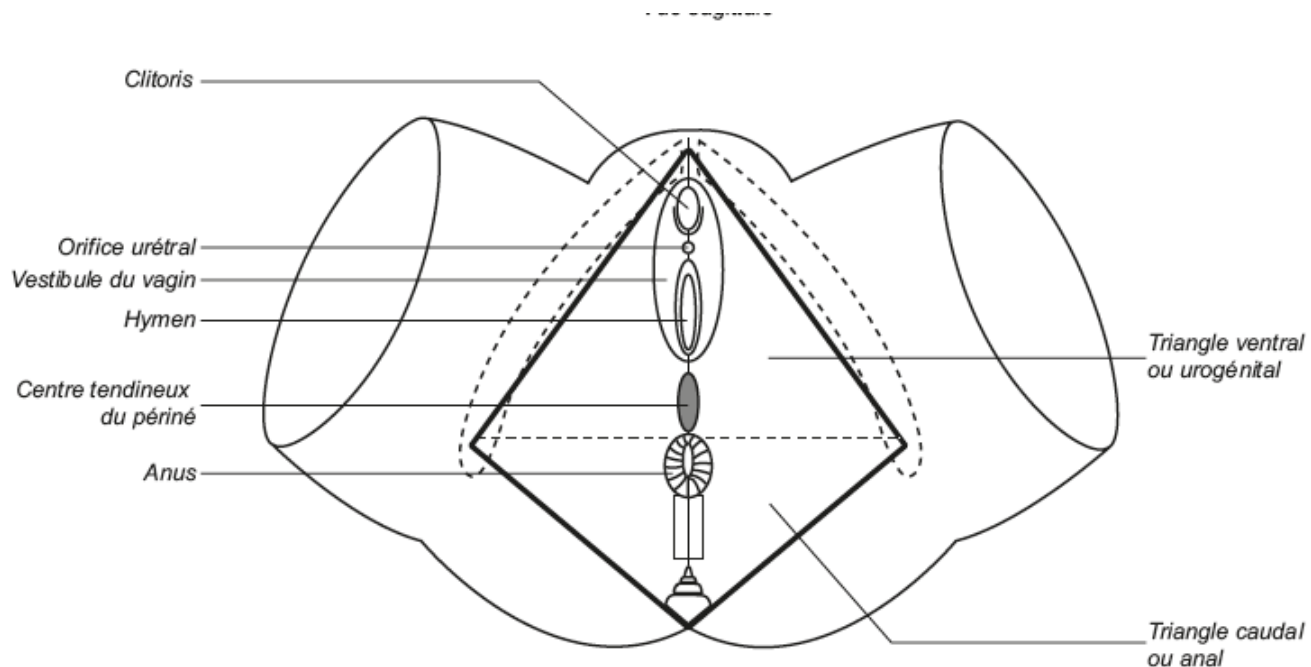
Le périnée

- Le périnée est **divisé par une ligne bi-tubérositaire ischiatique** en deux régions triangulaires, à bases opposées : **le périnée uro-génital** en avant et le **périnée anal** en arrière.
- Entre les périnées uro-génital et anal se trouve sur la ligne médiane et sous la peau **le centre tendineux du périnée**.



Le périnée

- Le périnée est **divisé par une ligne bi-tubérositaire ischiatique** en deux régions triangulaires, à bases opposées : **le périnée uro-génital** en avant et le **périnée anal** en arrière.
- Entre les périnées uro-génital et anal se trouve sur la ligne médiane et sous la peau **le centre tendineux du périnée**.

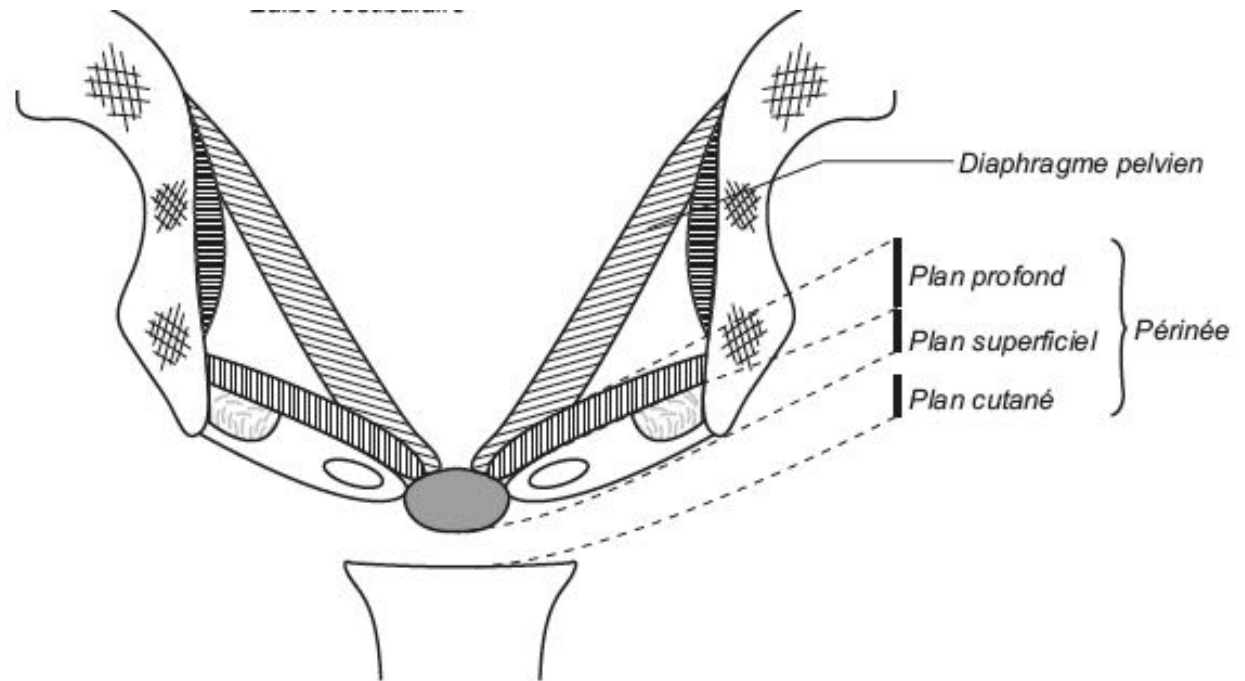


Le périnée

■ Constitution du périnée uro - génital :

Trois plans:

- Plan cutané
- Plan superficiel
- Plan profond

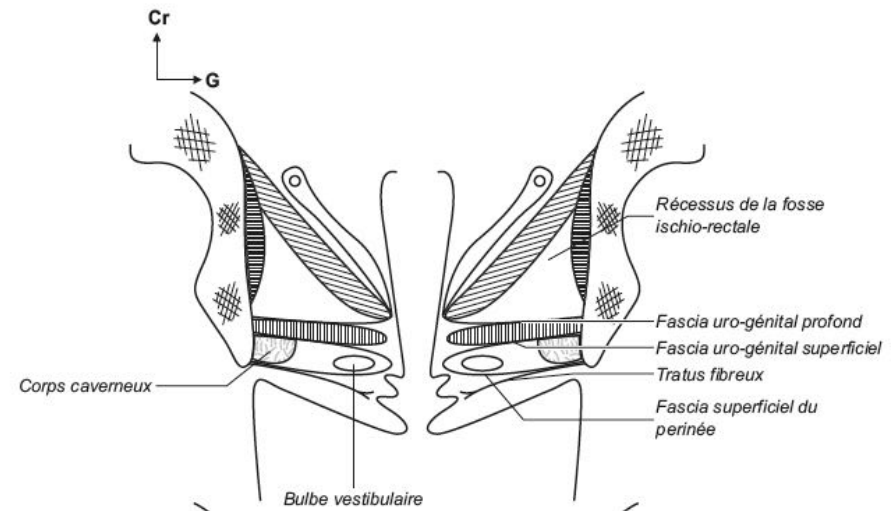


(Coupe frontale)



Le périnée

- **Constitution du périnée uro - génital :**
 - **Plan cutané :** structures cutanées des organes génitaux externes
 - **Plan superficiel :** comprend les corps érectiles avec les muscles ischio- caverneux et bulbo – spongieux et le muscle transverse superficiel
 - **Plan profond :**
 - constitue le diaphragme du périnée uro-génital ;
 - il est limité par les fascias supérieur et inférieur du diaphragme uro-génital.
 - Le diaphragme uro-génital
 - est constitué du muscle sphincter de l'urètre et des muscles transverses profonds.
 - Il est séparé du diaphragme pelvien par les récessus de la fosse ischio-rectale.



Le périnée

- **Constitution du périnée uro - génital :**
 - **Plan cutané : structures cutanées** des organes génitaux externes

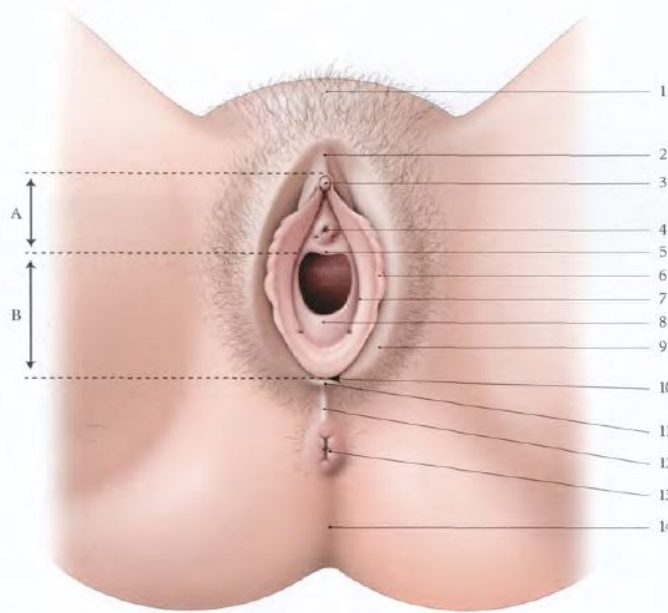


FIG. 18.1. Vulve (lèvres écartées)

- | | | | |
|---------------------------------|-------------------------------|------------------------------------|---------------------------------|
| A. partie urétrale du vestibule | 3. gland du clitoris | 7. sillon vestibulaire | 11. frein des lèvres |
| B. partie hyménale du vestibule | 4. ostium externe de l'urètre | 8. hymen | 12. commissure post. des lèvres |
| 1. mont du pubis | 5. carina urétrale du vagin | 9. grande lèvre | 13. anus |
| 2. prépuce du clitoris | 6. petite lèvre | 10. fossette du vestibule du vagin | 14. sillon interfessier |

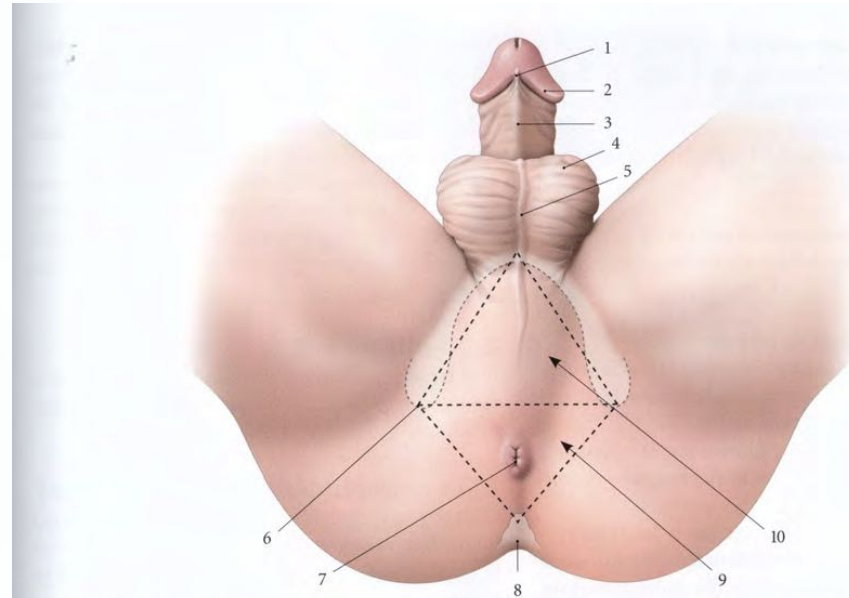


FIG. 15.2. Périnée masculin (vue en position dorso-périnéale)

- | | | | |
|---------------------------|---------------------------|-----------------|-------------------------|
| 1. frein du prépuce | 4. scrotum | 7. anus | 10. périnée uro-génital |
| 2. couronne du gland | 5. raphé du scrotum | 8. coccyx | |
| 3. face urétrale du pénis | 6. tubérosité ischiatique | 9. périnée anal | |



Le périnée

■ Constitution du périnée uro - génital :

- **Plan superficiel** : comprend les **corps érectiles** avec les **muscles ischio- caverneux et bulbo – spongieux** et le **muscle transverse superficiel**

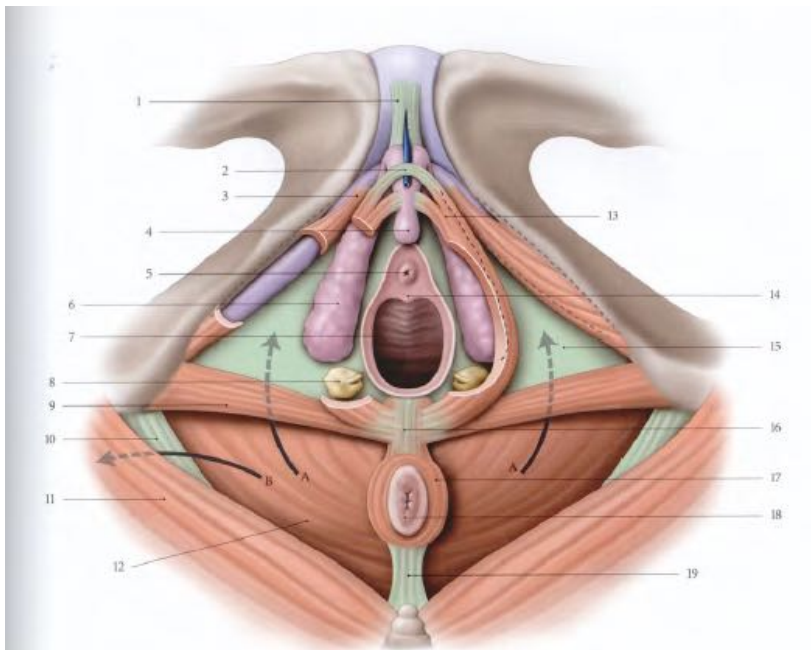


FIG. 15.11. Périnée féminin : topographie, muscles (vue inférieure)

A, B, fosse ischio-rectale (A vers son récessus ant., B vers son récessus post.)

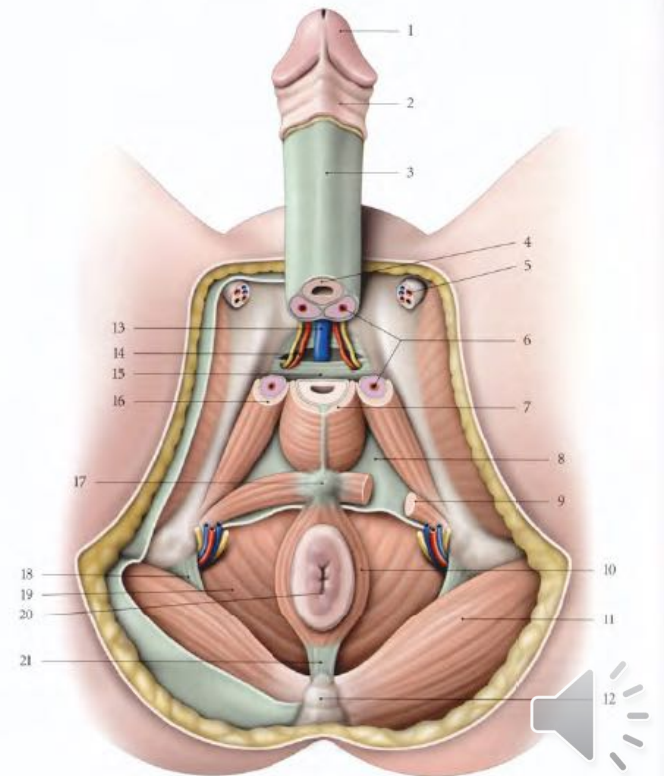
1. lig. suspenseur du clitoris
2. m. compresseur de la v. dorsale du clitoris
3. corps caverneux
4. gland de clitoris
5. ostium externe de l'urètre

6. bulbe vestibulaire
7. vagin
8. glande vestibulaire majeure
9. m. transverse superficiel
10. lig. sacro-tubéral
11. m. grand fessier
12. m. élévateur de l'an

13. m. bulbo-spongieux
14. carina urétrale du vagin
15. fascia inf. du diaphragme uro-génital (membrane périnéale)
16. corps périnéal
17. m. sphincter externe de l'an
18. anus
19. corps ano-coccygien

FIG. 15.6. Périnée masculin (avec ablation des testicules et coupe transversale de la racine du pénis)

1. gland
2. peau du pénis
3. partie libre du pénis
4. corps spongieux
5. cordon spermatique
6. corps caverneux
7. m. bulbo-spongieux
8. fascia inf. du diaphragme uro-génital (membrane périnéale)
9. m. transverse superficiel
10. m. sphincter externe de l'an
11. m. grand fessier
12. coccyx
13. v. dorsale profonde du pénis
14. a. et n. dorsaux du pénis
15. lig. transverse du périnée
16. m. ischio-caverneux
17. corps périnéal
18. lig. sacro-tubéral
19. m. élévateur de l'an
20. anus
21. corps ano-coccygien



Le périnée

■ Constitution du périnée uro – génital :

■ Plan profond :

- Constitue le diaphragme du périnée uro-génital ;
- Il est limité par les fascias supérieur et inférieur du diaphragme uro-génital.
- Le diaphragme uro-génital
 - est constitué du **muscle sphincter de l'urètre** et **des muscles transverses profonds**.

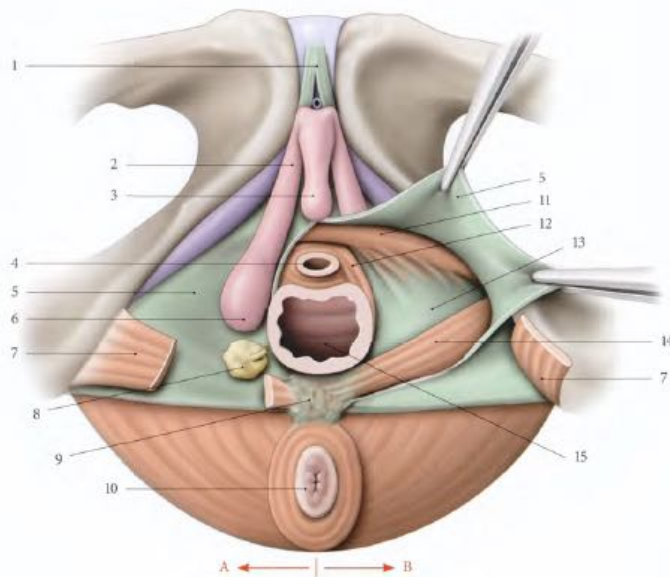


FIG. 15.12. Périnée uro-génital féminin (vue inférieure)

- | | | |
|-------------------------------------|---|---|
| A. espace superficiel du périnée | 5. fascia inf. du diaphragme uro-génital (membrane périnéale) | 10. anus et sphincter externe de l'anus |
| B. espace profond du périnée ouvert | 6. bulbe vestibulaire | 11. m. compresseur de l'urètre |
| 1. lig. suspenseur du clitoris | 7. m. transverse superficiel | 12. m. uréthro-vaginal |
| 2. corps caverneux | 8. glande vestibulaire majeure | 13. fascia sup. du diaphragme uro-génital |
| 3. glande du clitoris | 9. corps périnéal | 14. m. transverse profond |
| 4. urètre | | 15. vagin |

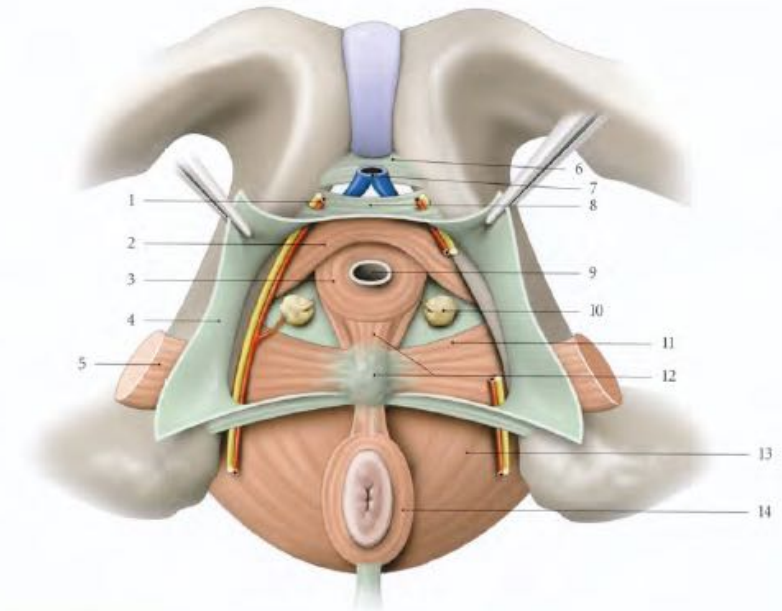


FIG. 15.8. Espace profond du périnée masculin (vue antéro-inférieure)

- | | | |
|---|-------------------------------|--------------------------------------|
| 1. a. et n. dorsaux du pénis | 5. m. transverse superficiel | 10. glande bulbo-urétrale |
| 2. m. compresseur de l'urètre | 6. lig. inf. du pubis | 11. m. transverse profond |
| 3. m. sphincter de l'urètre (fibres circulaires) | 7. v. dorsale du pénis | 12. corps périnéal, m. recto-urétral |
| 4. fascia inf. du diaphragme uro-génital (membrane périnéale) | 8. lig. transverse du périnée | 13. m. élévateur de l'anus |
| | 9. urètre | 14. m. sphincter externe de l'anus |

Le périnée

■ Constitution du périnée anal :

- Il est semblable chez l'homme et chez la femme
- Il comprend un **plan cutané**, doublé d'un **fascia superficiel** en continuité avec le fascia superficiel du périnée uro-génital.
- Le **muscle sphincter externe de l'anus** qui entoure la partie inférieure du canal anal et présente trois parties : sous-cutanée, superficielle et profonde

