Guide de l'étudiant pour la rédaction des questions d'anatomie des concours de résidanat et d'internat (tête/ cou / thorax)

ABREVIATIONS

Liste des abréviations :

ORL : oto-rhino-laryngologie

N.C : note clinique

PLAN

Introduction générale

Recommandations générales pour la rédaction des questions d'anatomie

Anatomie ORL

1. Oreille
2. Cavités nasales
3. Glande thyroïde
4. Région carotidienne
5. Larynx
6. Pharynx

Anatomie du thorax et de l'appareil respiratoire

1. Paroi thoracique
2. Poumons et plèvres
3. Trachée et bronches
4. Pédicule pulmonaire
5. Canal thoracique
6. Diaphragme
7. Œsophage thoracique

Anatomie du cœur et des gros vaisseaux

1. Cœur et péricarde
2. Vascularisation et innervation du cœur
3. Aorte thoracique
4. Veine cave supérieure

5. Veine cave inférieure

Conclusion

Annexe :

a) annexe 1 : liste des figures

Bibliographie

Introduction

L'anatomie, dérivée du mot latin (anatomia) ou dissection, est la science qui permet l'étude de la structure et de la morphologie des êtres vivants, en particulier l'homme, et les rapports des organes et tissus qui les constituent.

Elle est fondée sur l'observation et la description minutieuse des structures des corps vivants, et constitue le noyau de connaissance de nombreuses professions médicales et paramédicales.

Étant une discipline riche et difficile à maitriser, l'anatomie a toujours constituée une contrainte chez la majorité des candidats aux concours de résidanat et d'internat, par rapport à la mémorisation, ainsi que la difficulté du choix de la bonne référence et du bon schéma à utiliser.

Nous avons donc réalisé ce travail afin de faciliter la tache aux candidats en mettant à leur porté un document pédagogique facile à lire, et traitant l'ensemble des questions du programme de l'anatomie (ORL, du thorax, de l'appareil respiratoire, du cœur et des gros vaisseaux), et rédigé selon les caractéristiques de l'anatomie moderne qui se base sur la clinique.

Nous avons pris le soin de réaliser nous même toute l'iconographie de ce travail, tous les schémas ont été sélectionnés avec rigueur pour qu'ils soient volontairement simples et reproductibles.

L'iconographie qui est totalement personnelle, est une base de donnée très intéressante pour l'utilisation lors des cours magistraux et travaux dirigés, évitant donc le plagia par le recours aux schémas pris sur internet.

On a voulu que ce travail traite les questions de façon complète et exhaustive.

Nous espérons que ce travail puisse trouver sa place pour aider les candidats aux concours d'internat et de résidanat pour la préparation des questions d'anatomie.

RECOMMANDATIONS

Quelque soit la question, le candidat doit respecter les recommandations suivantes :

- Commencer par rédiger sur un brouillon le plan de la question et les mots clés à ne pas oublier.
- Ne traiter que les paragraphes demandés par la question le jour du concours. (C'est inutile par exemple d'aborder la configuration externe du rein quand la question porte sur la vascularisation du rein).
- Respecter la forme : écrire de façon lisible, en soulignant les titres, les sous-titres, et en utilisant éventuellement différentes couleurs.
- Toute question d'anatomie doit comporter une introduction et une conclusion
- L'introduction doit contenir les éléments suivants :

    *Définition et situation de l'organe étudié

    * Intérêt de l'étude anatomique (Clinique, radiologique, chirurgical …)
- La conclusion doit entre autre, mettre la lumière sur les points forts à retenir
- Citer au fur et à mesure quelques Applications cliniques et paracliniques.
- Réserver un chapitre à part à la fin de la question portant sur les Applications cliniques, paracliniques et éventuellement les voies d'abord chirurgicales.
- La réalisation de quelques schémas est toujours souhaitable dans la mesure du possible.

Anatomie ORL

Oreille

Plan :

I. INTRODUCTION
II. ANATOMIE DESCRIPTIVE
   1. Oreille externe
   2. Oreille moyenne
   3. Oreille interne
III. APPLICATIONS CLINIQUES
IV. VOIES D'ABORD CHIRURGICALES
V. CONCLUSION

I- INTRODUCTION :

L'oreille est un organe neurosensoriel, pair et symétrique, situé à la partie latérale du crâne, dans la partie pétreuse (le rocher) de l'os temporal. Elle présente trois parties : externe, moyenne et interne ou labyrinthe.

Intérêt de la question :

- ✓ Physiologique : L'oreille est un organe de l'ouïe (audition) et de l'équilibre.
- ✓ Pathologique : Toute atteinte de l'oreille peut compromettre l'audition avec un retentissement socioprofessionnel.

II- ANATOMIE DESCRIPTIVE :

1-Oreille externe :

L'oreille externe comprend l'auricule et le conduit auditif externe.

A- Auricule ou pavillon : (Figure 1)

C'est une lame fibro-cartilagineuse destinée à capter le son et le transmettre au méat acoustique externe.

On lui décrit deux faces : latérale et médiale, et une circonférence.

-La face latérale : présente des saillies alternées par des dépressions profondes :

- ✓ la conque : excavation au fond de laquelle s'ouvre le conduit auditif externe,
- ✓ le tragus et l'antitragus, au-dessus du lobule, en avant et en arrière de l'incisure intertragique,
- ✓ l'hélix et l'anthélix : sont séparées par la gouttière scaphoïde,
- ✓ et le lobule : repli cutané sans armature cartilagineuse, appendu à la partie basse du pavillon.

-La face médiale : composée de deux parties :

- ✓ une partie adhérente au crâne, répond au méat acoustique externe,
- ✓ et une partie libre qui reproduit en sens inverse les saillies et les dépressions de la face latérale.

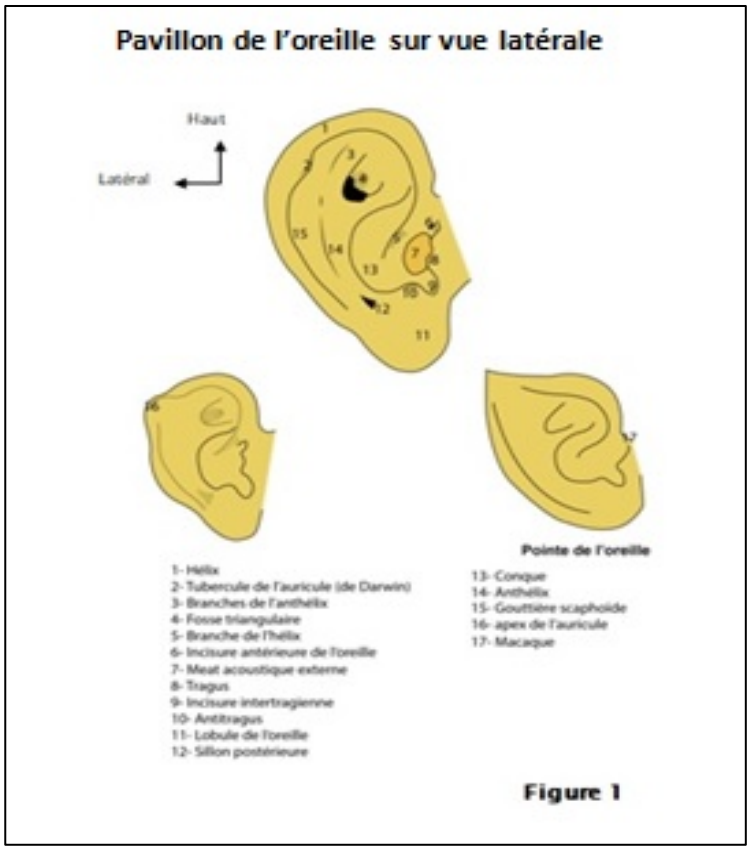

Figure 1

N.C : L'auricule amplifie de quelques décibels les fréquences de la zone de 2000 Hz, le méat acoustique externe, les fréquences plus aigues, autour de 300 Hz.

Structure : (Figures 2, 3)

Le pavillon est constitué d'un fibrocartilage, des ligaments, des muscles et d'un revêtement cutané.

-Le fibrocartilage : lame mince et flexible étendue sur tout le pavillon sauf le lobule.

-Les ligaments sont intrinsèques reliant les différentes saillies entre elles, maintenant le plissement du cartilage et extrinsèques rattachant le cartilage au temporal (ligaments auriculaires antérieur, postérieurs…)

-Les muscles sont divisés en :

- muscles extrinsèques : sont les muscles auriculaires antérieur, postérieur et supérieur,

- et muscles intrinsèques allant d'une éminence à une autre : Les muscles grand et petit de l'hélix, muscle du tragus, muscle de l'antitragus, muscles transverse et oblique.

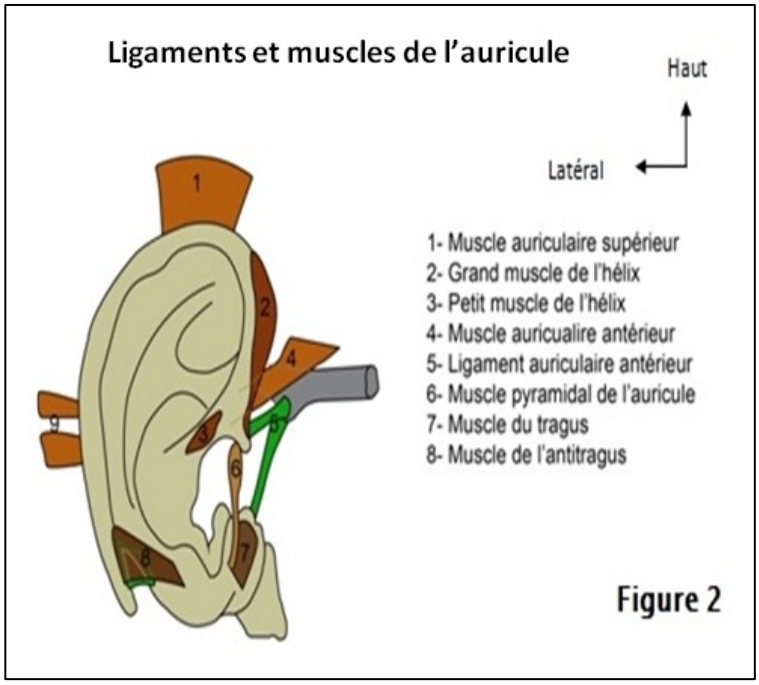

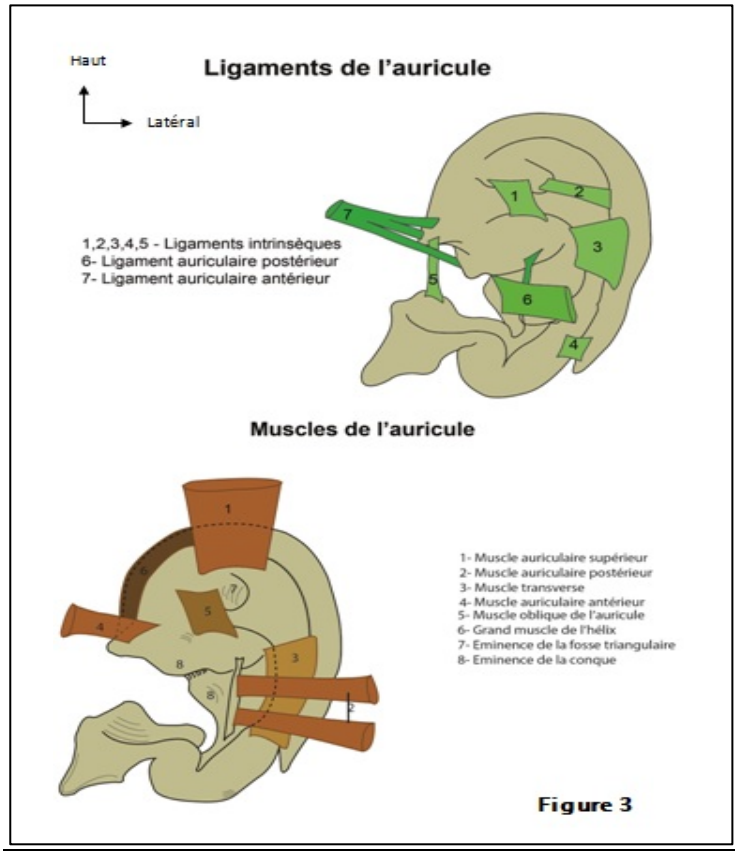

B- Conduit auditif externe : (Figure 4)

Il s'étend du fond de la conque à la membrane du tympan, il dirige les ondes sonores dans l'oreille moyenne, il est oblique en avant et en dedans. Il présente une longueur est de 25 mm.

N.C : Avant d'introduire un spéculum, il faut donc tirer le pavillon en haut et en arrière pour redresser les deux courbures.

Il est formé de deux segments :

- un segment cartilagineux dans son tiers externe recouvert d'une peau épaisse comportant des poils et des glandes cérumineuses.

N.C :

- ✓ L'inflammation de ce revêtement cutané constitue l'otite externe.
- ✓ La présence de bouchon du cérumen au niveau du conduit peut causer une surdité transmission.

- Un segment interne osseux dans ses deux tiers internes, recouvert d'une fine couche cutanée (dépourvue de follicules pileux et de glandes cérumineuses).

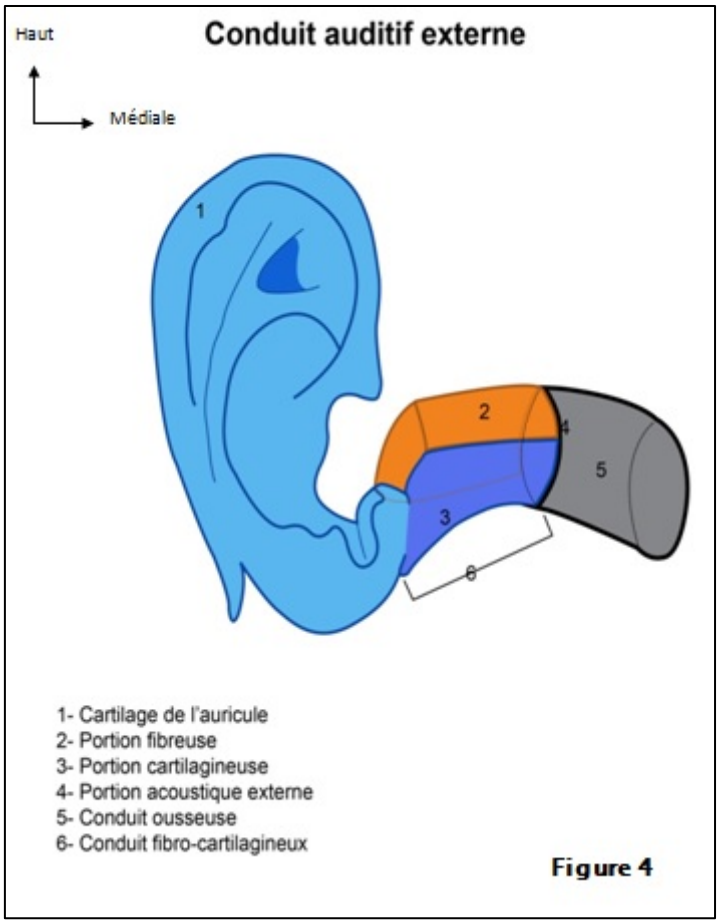

<u>Rapports du conduit auditif externe</u> :

Le Conduit auditif externe entre en rapport :

- En avant : avec l'articulation temporo-mandibulaire et le pôle supérieur de la glande parotide.

N.C : le condyle déprime la paroi antérieure, ce qui nécessite parfois l'ouverture de la bouche pour obtenir une perméabilité suffisante du méat acoustique externe.

- En arrière : avec le processus mastoïde et le canal facial. Plus en profondeur, il répond à l'antre et au récessus épitympanique, en haut.

N.C : D'où l'abord transméatique de cette partie de l'oreille moyenne.

- En haut : avec la fosse crânienne moyenne et le lobe temporal du cerveau.

C- Vascularisation et innervation :

Vascularisation artérielle : (Figure 5)

Les artères qui irriguent l'oreille externe proviennent de :

- ✓ l'artère temporale superficielle et l'artère auriculaire postérieure, branches de la carotide externe,
- ✓ et l'artère tympanique antérieure, branche de l'artère maxillaire.

Vascularisation veineuse : (Figure 5)

Les veines se jettent dans les veines temporale superficielle, auriculaire postérieure, maxillaire et jugulaire externe.

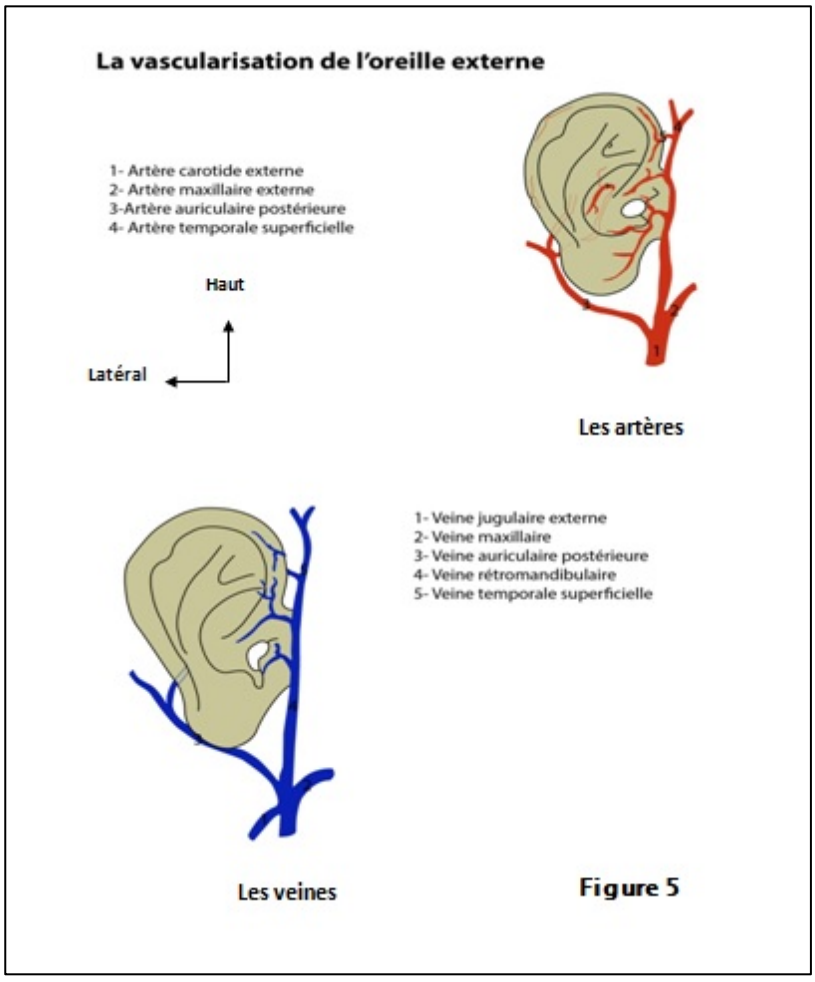

Drainage lymphatique :

Les lymphatiques vont :

- ✓ les antérieurs, aux lympho-nœuds pré-auriculaires,
- ✓ les postérieurs, aux lympho-nœuds mastoïdiens, infra-auriculaires, et cervicaux profonds,
- ✓ et les inférieurs, aux lympho-nœuds parotidiens.

Innervation :

L'innervation de l'oreille externe est assurée par :

- ✓ le nerf moteur est le facial (VII),
- ✓ et les nerfs sensitifs qui se ramènent en trois groupes :
  - le nerf intermédiaire (VII bis) pour la zone de Ramsayn hunt : partie antérieure de l'anthélix et sommet du tragus, partie postérieure du méat auditif externe et la conque,
  - le nerf auriculo-temporal, branche du nerf mandibulaire (V3), pour la partie antéro-supérieure restante de l'auricule,
  - et le nerf grand auriculaire du plexus cervical pour la partie postéro-inférieure restante de l'auricule.

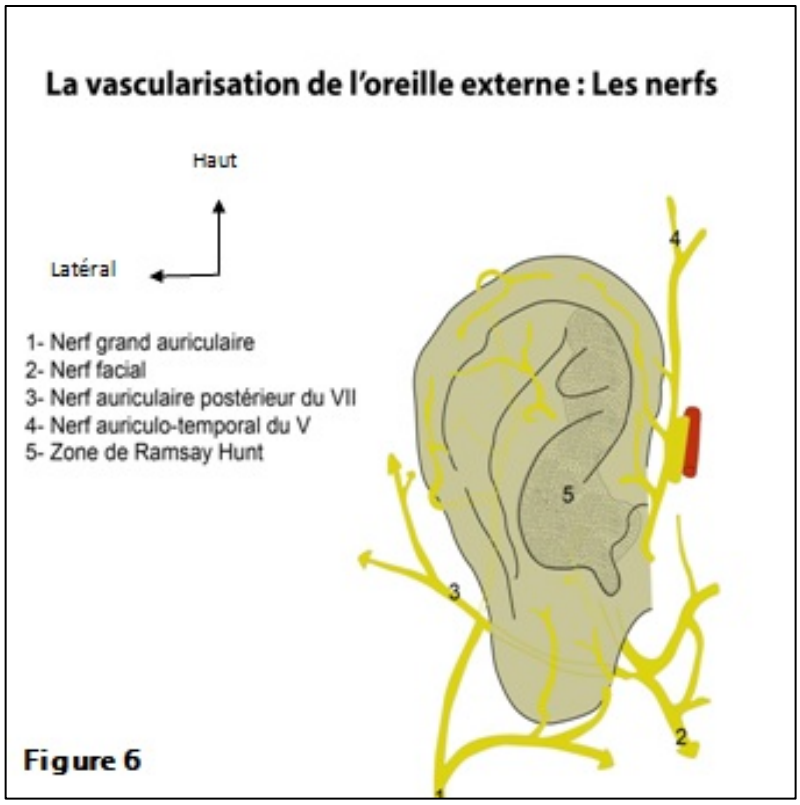

2- Oreille moyenne :

L'oreille moyenne est interposée entre l'oreille externe et l'oreille interne. Elle permet la transmission des vibrations sonores du tympan à l'oreille interne.

Elle est formée par trois parties : la caisse du tympan, la trompe d'Eustache et les cavités mastoïdiennes.

A- La caisse du tympan ou cavum tympanique:

Elle s'interpose entre l'oreille externe et l'oreille moyenne, elle est traversée par une chaine d'osselets articulaires entre eux. Elle a la forme d'une lentille biconcave, et présente six parois.

a-Les parois :

- **La paroi latérale ou tympanique** : elle sépare le canal auditif externe de la caisse du tympan, elle est divisée en deux parties : une partie osseuse et une membraneuse.

- ✓ **La portion membraneuse** : elle est constituée par la membrane tympanique ou tympan. Le tympan a un aspect gris perle partiellement transparent, il comprend deux parties : (Figure 7)
  - en haut : la pars tensa qui occupe plus de 90% de la surface,
  - et en bas : la pars flaccida occupant les 10% restants.

Il peut être vu par otoscopie et présente : (Figure 7)

- le relief du manche du marteau,
- l'ombilic : au centre, à l'extrémité inférieur du manche du marteau,
- et le triangle lumineux, qui prend naissance de l'ombilic.

NC : En cas d'otite le triangle lumineux est comblé avec perte des reliefs.

- ✓ **La portion osseuse** : elle forme un rebord périphérique inégal de 1 mm à 6 mm de hauteur entourant la membrane du tympan.

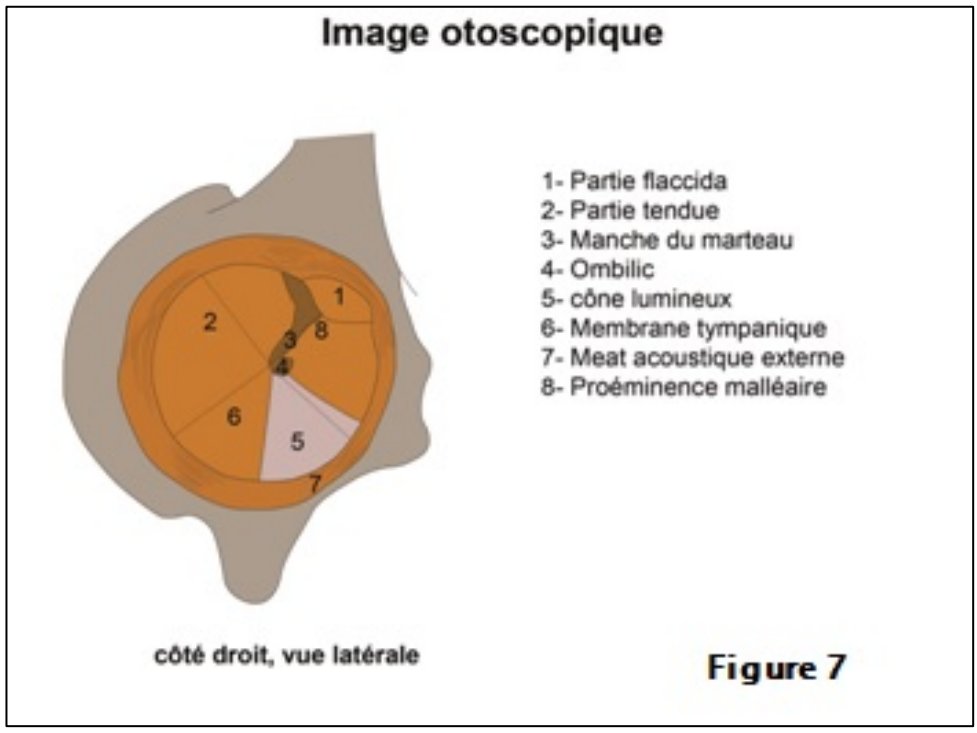

- ➢ **La paroi interne ou labyrinthique** : elle sépare la caisse du tympan de l'oreille interne. Sa partie centrale est occupée par le promontoire :

- ✓ Au dessus et en arrière du promontoire s'ouvre la fenêtre vestibulaire ou ovale au fond de la fossette de la fenêtre vestibulaire.
- ✓ Au dessous et en arrière du promontoire la fenêtre cochléaire ou ronde se situe au fond de la fossette de la fenêtre cochléaire.
- ✓ Au dessus, puis en arrière de la fenêtre ovale, le deuxième segment dit « tympanique » du canal facial détermine un relief cylindroïde allongé obliquement en arrière et en bas : la proéminence du canal facial.
- ✓ La proéminence du canal semi-circulaire latéral est au dessus de ce 2e segment du canal facial.

- **La paroi antérieure ou carotidienne** : C'est dans sa partie supérieure que s'ouvre l'orifice postérieur de la trompe d'Eustache.
- **La paroi postérieure ou mastoïdienne** : elle présente à sa partie supérieure un orifice « l'aditus ad antrum » qui fait communiquer le cavum avec l'antre mastoïdien.
- **La paroi supérieure ou tegmentale** : elle est formée d'une lame osseuse mince en rapport avec la dure mère, lame tympani.

NC : Elle présente une voie de dissémination de l'infection vers les méninges en cas d'otite.

- **La paroi inférieure ou jugulaire** :

Le plancher du cavum tympanique se présente en gouttière en contrebas par rapport au MAE. Cette paroi répond à la fosse jugulaire, donc au bulbe supérieur de la jugulaire interne.

b- Contenu de la caisse : (Figures 8,9)

La chaîne ossiculaire :

Les osselets de l'ouïe sont au nombre de trois :

- ✓ le marteau ou malleus,
- ✓ l'enclume ou incus,
- ✓ et l'étrier ou stapès.

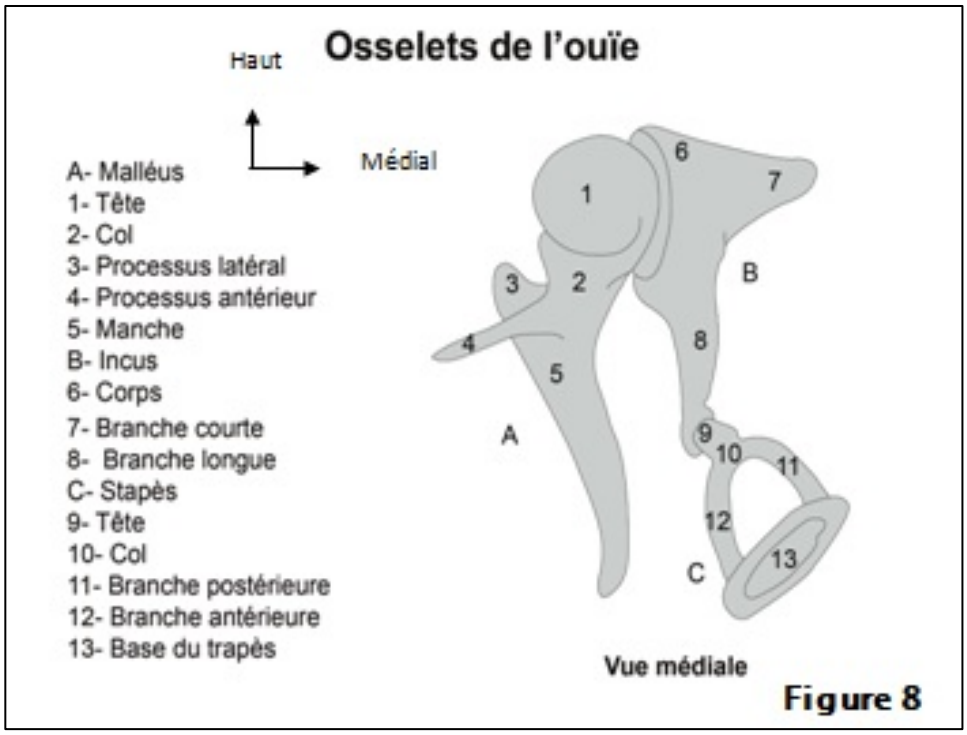

Figure 8

Le marteau est le plus latéral et le plus long des trois osselets. Il présente :

- ✓ une tête, ovoïde avec une surface articulaire pour l'enclume,
- ✓ un col, rétréci, court et aplati.
- ✓ et le manche, inclus dans l'épaisseur de la membrane tympanique.

L'enclume, situé médialement et en arrière du marteau, il présente un corps et deux branches supérieure et inférieure. Il s'articule avec le marteau par son corps et avec l'étrier par sa branche inférieure.

L'étrier ou stapès, s'étend horizontalement vers la paroi médiale de la caisse, on lui distingue :

- ✓ une tête articulaire avec l'enclume,
- ✓ une base ovalaire nommée platine,
- ✓ et deux branches unissant la tête et la platine.

N.C : L'impédancemétrie permet l'exploration du reflexe stapédien.s

Les articulations : (Figure 9)

- ✓ l'articulation incudo-malléaire, elle s'ankylose dès la permière enfan,

- ✓ l'articulation incudo-stapédienne,
- ✓ et la syndesmose tympano-stapédienne unit la base du stapès à la fenêtre du vestibule.

Les muscles moteurs des osselets : (Figure 9)

- ✓ Le muscle tenseur du marteau : il attire médialement la manche du malléus, tend la membrane du tympan, et réduit ainsi sa vibration.
- ✓ Le muscle de l'étrier : il est antagoniste du muscle du marteau.

La muqueuse tympanique :

Elle est formée d'un épithélium simple cilié qui recouvre les parois, les osselets, les ligaments et les muscles, d'où la formation de plis et de récessus secondaires.

NC : Ces récessus expliquent le passage à la chronicité, par défaut de drainage des otites moyennes suppurées.

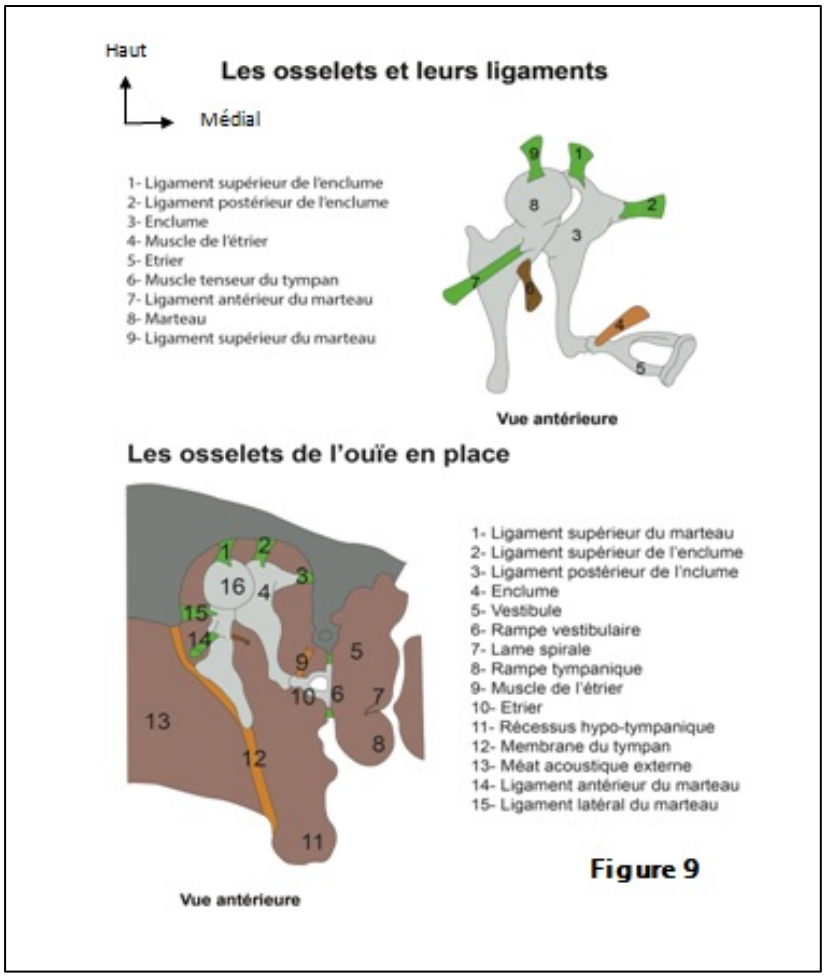

<u>B-La trompe d'Eustache</u> :

C'est un canal ostéo-cartilagineux qui relie la cavité tympanique à la partie nasale du pharynx. Béante à chaque mouvement de déglutition, elle constitue « la cheminée d'aération de l'oreille moyenne ».

Elle est obliquement dirigée en bas, en avant et médialement, elle prolonge la direction des parties principales de l'oreille moyenne.

Elle comprend deux parties : postérieure osseuse et antérieure cartilagineuse.

Le point le plus rétréci du conduit, à la jonction des deux parties osseuses et cartilagineuse, s'appelle l'isthme de la trompe auditive.

Elle s'ouvre à ses extrémités par les ostiums tympanique et pharyngien.

N.C :

- ✓ Son obstruction entraîne la résorption de l'air puis la dépression du tympan et une hypoacousie avec des bourdonnements.
- ✓ La manœuvre de Valsalva permet la ventilation active de la caisse du tympan à travers la trompe d'Eustache. Le sujet, après une inspiration profonde, ferme la bouche, se pince le nez et fait une expiration forcée. L'hyperpression du naso-pharynx insuffle de l'air dans la trompe.

C- Les cavités mastoïdiennes :

Elles sont des cavités pneumatiques annexées à l'oreille moyenne, réseau de diverticules qu'envoie le cavum tympanique dans l'épaisseur du processus sus-mastoïde. Elles comprennent :

- ✓ L'antre mastoïdien, volumineux et constant, il est assimilable à un tube couché sur l'une de ses faces :
  - sa paroi antérieure, contient le canal facial et répond à la caisse du tympan,
  - sa paroi supérieure, répond à la fosse crânienne moyenne,
  - sa paroi inférieure est en contrebas de l'aditus,
  - sa paroi médiale, répond à la fosse cérébelleuse, aux méninges et au sinus sigmoïde,
  - et sa paroi latérale, se projette sur une aire postéro-supérieur au méat acoustique externe.

N.C : La paroi latérale est la paroi d'abord chirurgical de la mastoïde et des cellules mastoïdiennes.

- ✓ Aditus ad antrum : c'est un canal osseux qui communique la cavité tympanique avec l'antre mastoïdien, il répond médialement au canal semi-circulaire latéral.
- ✓ Les cellules mastoïdiennes, elles entourent l'antre.

3- Oreille interne : (Figure 10)

Elle est constituée essentiellement par :

- ✓ un labyrinthe osseux,
- ✓ et un labyrinthe membraneux contenu dans le labyrinthe osseux et rempli d'un liquide, l'endolymphe.

Les labyrinthes osseux et membraneux sont séparés par l'espace péri-lymphatique contenant la périlymphe.

- ✓ et le conduit auditif interne.

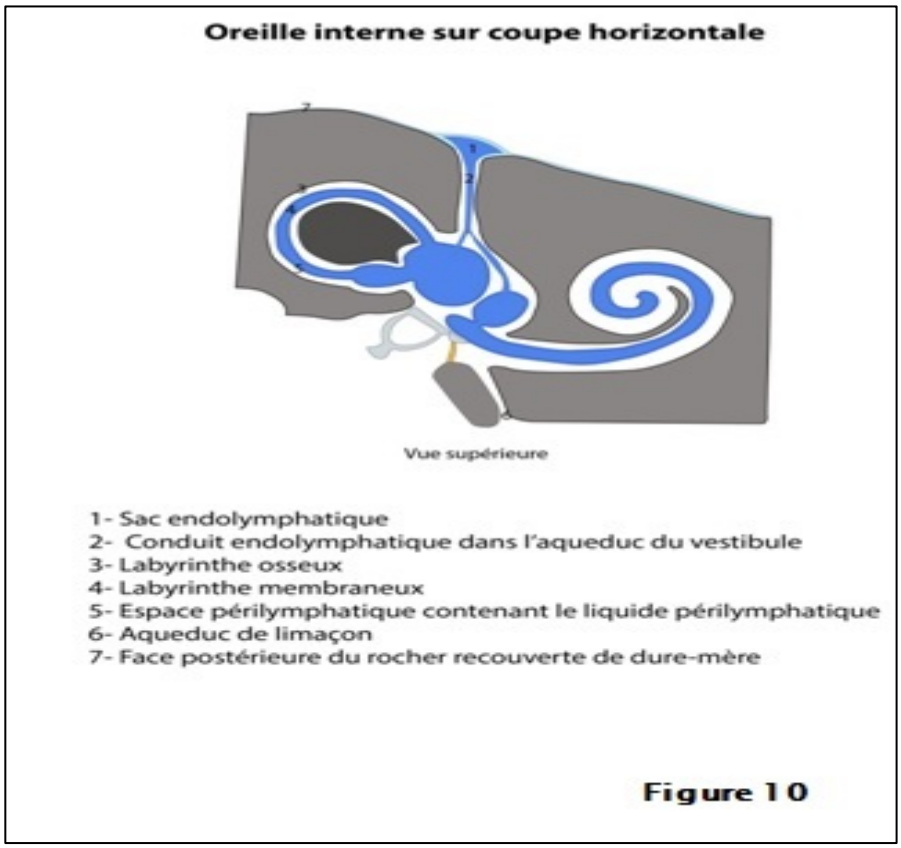

Du point de vue fonctionnel, l'oreille interne comprend :

- ✓ le vestibule et les conduits semi-circulaires destinés à l'équilibration,
- ✓ et la cochlée, organe de l'audition.

A- Le labyrinthe osseux : (Figure 11)

Il présente à décrire : le vestibule osseux sur lequel sont branchés les trois canaux semi-circulaires, et la cochlée osseuse.

- ➢ Le vestibule osseux : c'est une cavité ovoïde, situé en arrière de la cochlée et juste médialement à la paroi médiale du cavum tympanique. Il présente six parois :
  - ✓ la paroi antérieure, répond à la cochlée et au premier segment labyrinthique du canal facial,

- ✓ les parois postérieure et supérieure présentent les 5 orifices des canaux semi-circulaires osseux,
- ✓ la paroi inférieure est constituée par le début de la lame spirale,
- ✓ la paroi latérale, répond à la paroi médiale du cavum tympanique, et offre à considérer dans sa partie postérieure :
    - en haut la fenêtre ovale vestibulaire, recevant la base de l'étrier,
    - et en bas la fenêtre ronde cochléaire.
- ✓ la paroi médiale : elle répond aux deux quadrants postérieurs du fond du méat acoustique interne.

➢ **Les canaux semi-circulaires osseux** : sont des tubes cylindriques creusés dans le rocher, recourbés en fer à cheval, s'ouvrant dans le vestibule osseux par leurs deux extrémités. Ils sont au nombre de trois :

- ✓ l'antérieur est placé dans un plan vertical perpendiculaire à l'axe du rocher,
- ✓ le postérieur est placé dans un plan vertical et parallèle à l'axe du rocher,
- ✓ et l'externe est placé dans un plan horizontal.

➢ **La cochlée ou limaçon** : est la pièce la plus antérieure du labyrinthe, située en avant du premier segment « labyrinthique », c'est un conduit enroulé en deux tours et demi autour d'un axe conique appelé columelle ou modiolus. Sa base répond au méat acoustique interne, son apex est fixé en avant du promontoire.

Le tube du limaçon est divisé en deux parties ou rampes par une lame spirale osseuse :

- ✓ la rampe supérieure : vestibulaire qui prolonge le vestibule,
- ✓ et la rampe inférieure : tympanique qui communique avec la cavité tympanique par la fenêtre cochléaire et avec l'endocrâne par le canalicule ou aqueduc de la cochlée.



Figure 11

B- Le labyrinthe membraneux : (Figure 12)

C'est un organe noble de perception des stimuli auditifs et vestibulaires, il est formé d'un certains nombre de poches ou de tubes tapissés à l'intérieur d'un épithélium en partie différencié en zones sensorielles, d'où partent les protoneurones véhiculés dans le nerf vestibulo-cochléaire.

Il comprend trois parties : le vestibule membraneux, le conduit cochléaire et les canaux semi-circulaires.

- **Le vestibule membraneux** : se compose de deux vésicules fixées sur la paroi médiale du vestibule osseux, l'une supérieure est l'utricule et l'autre inférieure, le saccule.

L'utricule répond à la fenêtre vestibulaire et reçoit l'abouchement des conduits semi-circulaires et le saccule communique avec le début de la cochlée.

-Le conduit endolymphatique provient de la confluence de deux canalicules, naissant de la paroi médiale de l'utricule et du saccule, formant le conduit untriculo-sacculaire. Ce canal s'engage dans l'aqueduc du vestibule et se termine en un renflement sous la dure mère (sac endolymphatique).

- **Les conduits semi-circulaires** : Ils sont placés dans les canaux semi-circulaires osseux, ils ont la même forme que les canaux et ils s'ouvrent dans l'utricule. De la paroi interne des ampoules des canaux semi-circulaires membraneux naissent des fibres nerveuses qui gagnent le conduit auditif interne.
- **Conduit cochléaire** : tube prismatique enroulé en deux tours et demi de spire comme la cochlée osseuse. Il complète la cloison formée par la lame spirale qui sépare le canal spiral de la cochlée osseux en deux rampes : la rampe vestibulaire et la rampe tympanique.

On lui décrit trois parois :

- ✓ la paroi externe, plaqué sur la paroi périphérique de la cochlée osseuse,
- ✓ la paroi supérieure, paroi vestibulaire est constitué par la membrane vestibulaire,
- ✓ la paroi inférieure, paroi tympanique, est formée de la lame basilaire, qui supporte l'organe de corti d'où naissent les fibres de la portion cochléaire du nerf auditif.

C- Endolymphe et périlymphe : (Figure 10)

Toutes les cavités du labyrinthe membraneux, contiennent un liquide eau de roche, l'endolymphe. Ces cavités baignent d'autre part dans le périlymphe qui les sépare de leur contenant osseux.

D- Conduit auditif interne :

C'est un canal cylindrique oblique en avant et latéralement, creusé dans la partie pétreuse du temporal. Il présente plusieurs fossettes :

- ✓ la fossette antéro-supérieure creusé d'un orifice dans lequel passe le nerf facial,
- ✓ la fossette antéro-inférieure perforé d'orifices pour le passage des filets du nerf cochléaire,
- ✓ et les fossettes postéro-supérieure et postéro-inférieure présentent des orifices pour filets du nerf vestibulaire.

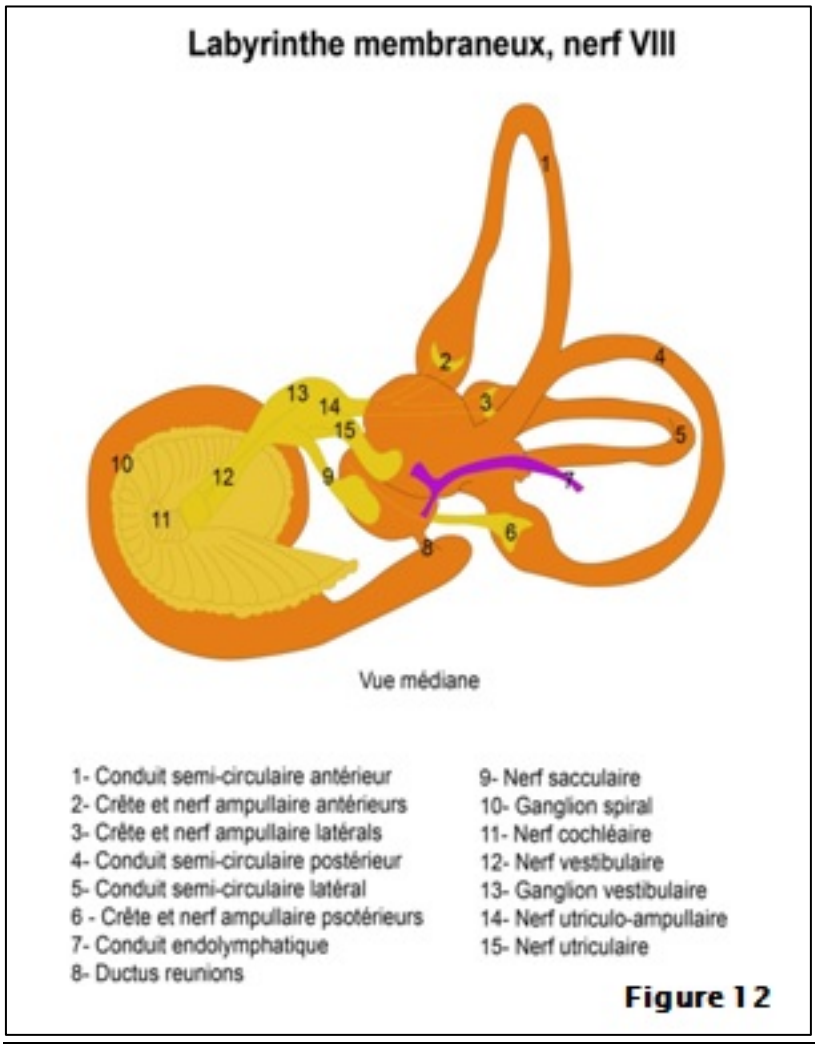

Figure 12

E-Vascularisation et innervation :

Vascularisation artérielle :

L'oreille interne est vascularisée par : l'artère labyrinthique branche de l'artère basilaire. Elle suit le paquet cochléo-vestibulo-facial dans le méat auditif interne et se divise en deux rameaux au niveau du fond de ce méat auditif interne.

- ✓ un rameau vestibulaire destiné au vestibule membraneux et aux conduits semi-circulaires,
- ✓ et un rameau cochléaire se ramifiant dans le conduit cochléaire.

Vascularisation veineuse :

Les veines se drainent :

- ✓ dans la veine labyrinthique : qui rejoint le sinus pétreux inférieur,
- ✓ et dans la veine de l'aqueduc de la cochlée qui rejoint la veine jugulaire interne.

Drainage lymphatique :

Les lymphatiques sont représentées par les espaces péri et endolymphatiques.

Innervation :

L'innervation de l'oreille interne est assurée par le nerf cochléo-vestibulaire (auditif), principalement sensoriel. Il est constitué de deux racines vestibulaire et cochléaire formant respectivement les nerfs vestibulaire et cochléaire.

III- APPLICATIONS CLINIQUES :

On distingue deux grands types de surdité : les surdités de transmission et les surdités de perception. Cette distinction est capitale car les étiologies et les traitements des deux types de surdités s'opposent radicalement.

1- Les surdités de transmission sont dues à une atteinte du système permettant la transmission de l'information sonore jusqu'aux cellules ciliées. Elles apparaissent lorsque l'oreille externe et l'oreille moyenne sont pathologiques.

Les pathologies de l'oreille externe sont dominées par le bouchon de cérumen, les infections du méat acoustique externe nommées les otites externes, les tumeurs et les malformations comme les aplasies.

L'oreille moyenne est le siège de deux principaux types de pathologies : les otites aigues ou chroniques, où la membrane du tympan est anormale à l'otoscopie, et l'otospongiose, maladie héréditaire se traduisant par une fixation progressive de la base du stapès par des néoformations osseuses , où la membrane tympanique est normale à l'otoscopie.

2- Les surdités de perception sont dues à une atteinte des structures sensorielles et neurologique de l'appareil auditif. On distingue deux types de surdité de perception : les surdités endochochléaires où l'atteinte siège dans l'oreille interne et les surdités rétrocochléaires où

l'atteinte affecte les voies auditives. Les étiologies des surdités endochochléaires sont dominées par la presbyacousie, les traumatismes sonores, l'ototoxité, et la maladie de Ménière. L'étiologie essentielle des surdités rétrochochlèaire est le neurinome de l'acoustique.

IV- VOIES D'ABORD CHIRURGICALES:

La voie rétro-auriculaire est très souvent utilisée. Elle donne le meilleur accès à toutes les structures de l'oreille. L'incision se fait derrière l'oreille quelques millimètres en arrière du pli rétro-auriculaire. Le pavillon est ensuite récliné vers l'avant, puis le conduit auditif externe est ouvert par l'arrière. C'est la seule voie d'abord qui permet d'accéder directement à la mastoïde.

La voie endaurale est aussi souvent utilisée, mais ses possibilités sont plus limitées. Elle est surtout indiquée dans la chirurgie de la partie postérieure du tympan et de l'oreille moyenne. L'incision s'effectue à l'entrée du conduit auditif externe entre le tragus et la racine supérieure de l'hélix. Cela permet d'élargir l'entrée du conduit auditif externe. L'incision peut être prolongée vers le haut en tournant autour de l'oreille pour élargir l'accès à la mastoïde.

V- CONCLUSION :

L'appareil de l'audition se compose de l'oreille externe, moyenne, interne et des voies nerveuses auditives.

Le diagnostic de la surdité se base sur un examen clinique orthoscopique, des examens fonctionnels et des examens radiologiques.

Résumé de la question

L'oreille est un organe neurosensoriel, situé dans la partie pétreuse (le rocher) de l'os temporal. Elle présente trois parties : externe, moyenne et interne.

Oreille externe : comprend

- l'auricule qui présente deux faces :
  - La face latérale présente: la conque, le tragus et l'antitragus (en avant et en arrière de l'incisure intertragique), l'hélix et l'anthélix qui sont séparées par la gouttière scaphoïde, et le lobule.
  - La face médiale est composée d'une partie qui répond au méat acoustique externe, et une partie libre qui reproduit en sens inverse les saillies et les dépressions de la face latérale.
- le conduit auditif externe : s'étend du fond de la conque à la membrane du tympan, Il est formé d'un segment cartilagineux externe et d'un segment interne osseux. La peau qui recouvre le segment externe comporte des poils et des glandes cérumineuses.

Oreille moyenne : est formée par :

- La caisse du tympan ou cavum tympanique : s'interpose entre l'oreille externe et l'oreille moyenne, elle est formée de six parois :

- **La paroi latérale ou tympanique**, elle est formée d'une partie osseuse et une membraneuse ou tympan qui a un aspect gris perle partiellement transparent, il comprend deux parties en haut : la pars tensa et en bas : la pars flaccida. Il peut être vu par otoscopie et présente : le relief du manche du marteau, l'ombilic : au centre, et le triangle lumineux.
- **La paroi interne ou labyrinthique** : elle sépare la caisse du tympan de l'oreille interne. Sa partie centrale est occupée par le promontoire :
  - ✓ au dessus et en arrière du promontoire s'ouvre la fenêtre vestibulaire ou ovale.
  - ✓ au dessous et en arrière du promontoire s'ouvre la fenêtre cochléaire ou ronde.
- **La paroi antérieure ou carotidienne** : dans laquelle s'ouvre la trompe d'Eustache.
- **La paroi postérieure ou mastoïdienne** : communique le cavum avec l'antre mastoïdien.

- **La paroi supérieure ou tegmentale, et la paroi inférieure ou jugulaire.**

La caisse du tympan est traversée par une chaine d'osselets : le marteau ou malleus, l'enclume ou incus, et l'étrier ou stapès articulaires entre eux.

-La trompe d'Eustache : qui relie la cavité tympanique au nasopharynx, elle comprend deux parties : postérieure osseuse et antérieure cartilagineuse séparées par un isthme.

-Les cavités mastoïdiennes : l'antre mastoïdien, Aditus ad antrum, et les cellules mastoïdiennes, sont des cavités pneumatiques annexées à l'oreille moyenne.

Oreille interne comprend :

- Le labyrinthe osseux qui présente :

- **le vestibule osseux** sur lequel sont branchés les trois canaux semi-circulaires, et la cochlée osseuse, il présente six parois, sa paroi latérale, offre dans sa partie postérieure :
  - En haut la fenêtre ovale vestibulaire, recevant la base de l'étrier.
  - En bas la fenêtre ronde cochléaire.
- **Les canaux semi-circulaires osseux :** Ils sont au nombre de trois antérieur, postérieur et externe.
- **La cochlée ou limaçon :** c'est un conduit enroulé en deux tours et demi autour du modiolus. Elle est divisé en deux rampes par une lame spirale osseuse : vestibulaire et tympanique.

-Le labyrinthe membraneux : C'est un organe de perception des stimuli auditifs et vestibulaires, Il comprend trois parties :

- **Le vestibule membraneux**: se compose de deux vésicules fixées sur la paroi médiale du vestibule osseux, l'une supérieure : l'utricule et l'autre inférieure : le saccule.
- **Les conduits semi-circulaires** : Ils sont placés dans les canaux semi-circulaires osseux,
- **Conduit cochléaire** : tube prismatique enroulé en deux tours et demi de spire comme la cochlée osseuse.

Toutes les cavités du labyrinthe membraneux, l'endolymphe. Ces cavités baignent d'autre part dans le périlymphe qui les sépare de leur contenant osseux.

-**Conduit auditif interne** : un canal cylindrique oblique en avant et latéralement, creusé dans la partie pétreuse du temporal. Il présente plusieurs fossettes : antéro-supérieure, antéro-inférieure postéro-supérieure et postéro-inférieure.

L'innervation de l'oreille interne est assurée par le nerf cochléo-vestibulaire (auditif), principalement sensoriel. Il est constitué de deux racines vestibulaire et cochléaire formant respectivement les nerfs vestibulaire et cochléaire.

CAVITES NASALES

PLAN :

I. INTRODUCTION

II. ANATOMIE DESCRIPTIVE

III. SINUS PARANASAUX

IV. VASCULARISATION – INNERVATION

V. APPLICATIONS CLINIQUES

VI. VOIES D'ABORD CHIRURGICALES

VII. CONCLUSION

I - INTRODUCTION :

Les cavités nasales apparaissent comme deux longs couloirs sagittaux creusés dans la partie supérieure du massif facial.

Elles sont ouvertes en avant vers l'extérieur par l'intermédiaire des orifices piriformes et en arrière vers le naso-pharynx par l'intermédiaire des choanes.

Intérêt de la question :

Les maladies des cavités nasales et des sinus paranasaux sont fréquentes et représentent une part importante de l'activité du médecin généraliste. La pathologie inflammatoire et infectieuse domine. Les tumeurs de la cavité nasale et des sinus paranasaux sont plus rares, et les malformations du nez peuvent conduire à des gestes de chirurgie plastique de la face. Ainsi la connaissance de l'anatomie du nez, des cavités nasales et des sinus paranasaux permet d'aborder un large pan de la pathologie ORL.

II - ANATOMIE DESCRIPTIVE :

1- Situation :

Les fosses nasales sont situées au centre de la face, sous la base du crâne, au dessus de la cavité orale et en dedans des deux cavités orbitaires et des sinus maxillaires.

2- Description :

On peut considérer aux cavités nasales : quatre parois, deux orifices et trois méats.

A- Parois :

a- La paroi supérieure (ou voûte ou toit) : (Figure 1)

Elle se présente comme une longue et étroite gouttière qui s'élargit d'avant en arrière et comprend quatre segments :

- ✓ Un segment antérieur : formé par la face postérieure de l'os propre du nez et de l'épine nasale de l'os frontal.

  N.C : Les fractures des os propres du nez constituent un motif relativement fréquent en consultation ORL. Si le diagnostic de ces fractures est facile, sa prise en charge doit être très rapide avant que la fracture ne consolide.

- ✓ Un segment moyen : constitué par la lame criblée de l'ethmoïde.

  N.C : Il est en rapport avec le bulbe olfactif, qui peut être touché lors des fractures de l'étage antérieur de la base du crâne.

- ✓ Deux segments postérieurs : avec la face antérieure qui présente l'orifice d'ouverture du sinus sphénoïdal et la face inférieure du corps sphénoïde.

Cette paroi supérieure sépare les fosses nasales de la cavité crânienne, elle constitue un point faible car la lame criblée est fragile.

b- La paroi inférieure (ou plancher) : (Figure 1)

Elle est constituée par :

- ✓ le processus palatin du maxillaire : dans ses 2/3 antérieures,
- ✓ la lame horizontale de l'os palatin : dans son 1/3 postérieur.

c- La paroi médiale (ou septum nasal) : (Figure 1)

Elle est étendue des narines en avant jusqu'aux choanes en arrière. Le septum nasal est dévié d'un côté ou de l'autre. Il possède un squelette ostéo-cartilagineux :

- ✓ en haut et en avant : la lame perpendiculaire de l'os ethmoïde,
- ✓ en bas et en avant : le cartilage septal,
- ✓ et en arrière : l'os du vomer.

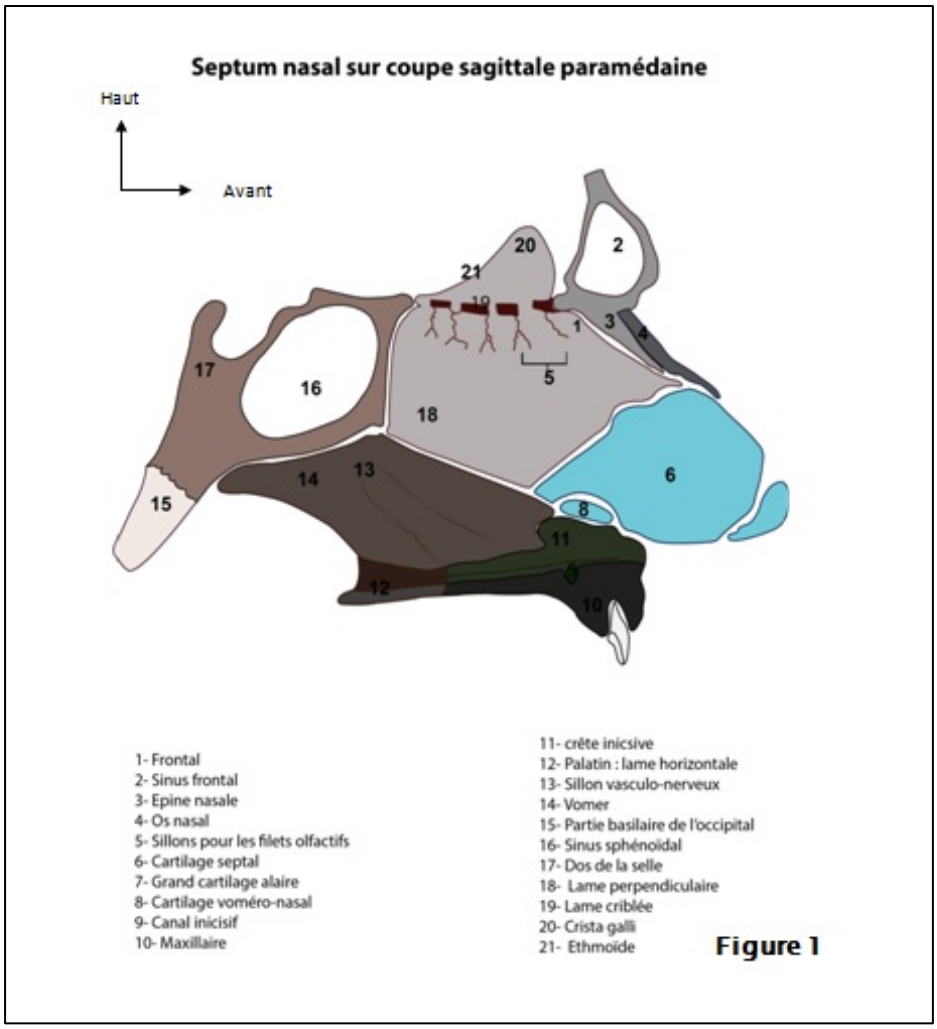

Figure 1

d- La paroi latérale : (Figure 2)

Elle comprend deux étages :

- Un étage supérieur : éthmoïdal répondant latéralement à la cavité orbitaire.
- Un étage inférieur : maxillaire séparant la cavité nasale :
  - du sinus maxillaire en avant,
  - et de la fosse infra-temporale en arrière.

Six os participent à la constitution de cette paroi :

- ✓ la face médiale du maxillaire,
- ✓ la lame médiale du processus ptérygoïde,

- ✓ la lame perpendiculaire du palatin,
- ✓ le labyrinthe ethmoïdal,
- ✓ l'os lacrymal,
- ✓ et le cornet inférieur.

En s'appliquant les uns sur les autres, ces os délimitent :

- ✓ en avant : le canal lacrymo-nasal,
- ✓ et en arrière : le canal grand palatin et le foramen sphéno-palatin.

La paroi latérale supporte des saillies osseuses appelées : les cornets qui sont séparés par les méats.

N.C : Cette paroi joue un rôle considérable dans la physiologie respiratoire et c'est la face d'exploration la plus importante lors d'une rhinoscopie.

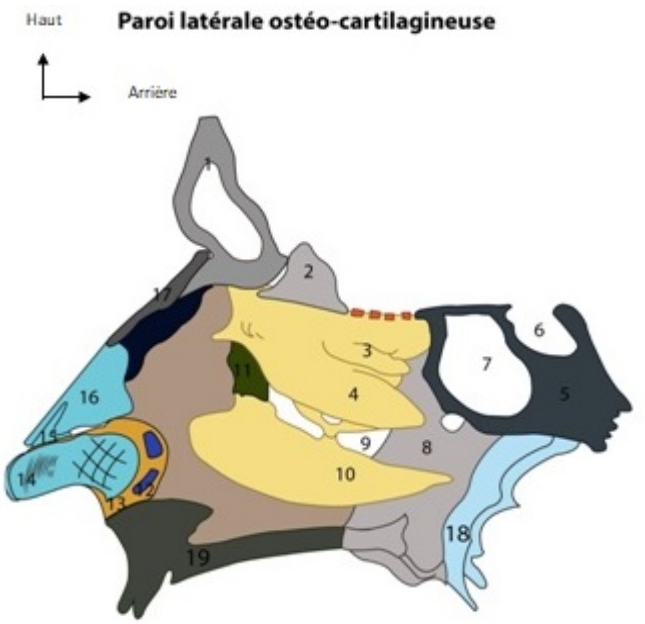

Figure 2

Cornets : (Figure 2)

Ce sont des lames osseuses minces, arciformes, et au nombre de trois :

- ✓ le cornet inférieur ou maxillaire : il est indépendant de l'ethmoïde et il est plus long que les deux autres.
- ✓ les cornets moyen et supérieur : ils sont dits ethmoïdaux. Le cornet moyen est le plus long des deux.

Chaque cornet nasal délimite, avec la partie de la paroi latérale en regard, un espace appelé méat.

B-Méats : (Figure 7)

Il existe trois méats principaux :

- ✓ le méat supérieur : situé entre le cornet moyen et le cornet supérieur. C'est à son niveau que s'ouvrent les cellules ethmoïdales postérieures et l'orifice du sinus sphénoïdal.
- ✓ le méat moyen : contient les ostiums de drainage des sinus maxillaire, frontal et ethmoïdal antérieurs.
- ✓ et le méat inférieur : reçoit l'orifice de drainage du canal lacrymo-nasal.

N.C : le comblement du méat par du pus donne la sinusite.

Du point de vue topographique, on peut distinguer à la paroi latérale trois régions : (Figure 3)

- ✓ une antérieure préturbinale : en avant des têtes des cornets, répondant en gros à la paroi latérale de la pyramide nasale et au processus frontal du maxillaire,
- ✓ une postérieure rétroturbinale : en arrière de la queue des cornets, répondant latéralement à la fosse ptérygo-palatine,
- ✓ et une moyenne turbinale : c'est la plus importante et la plus mouvementée à cause de la présence des cornets et des méats.

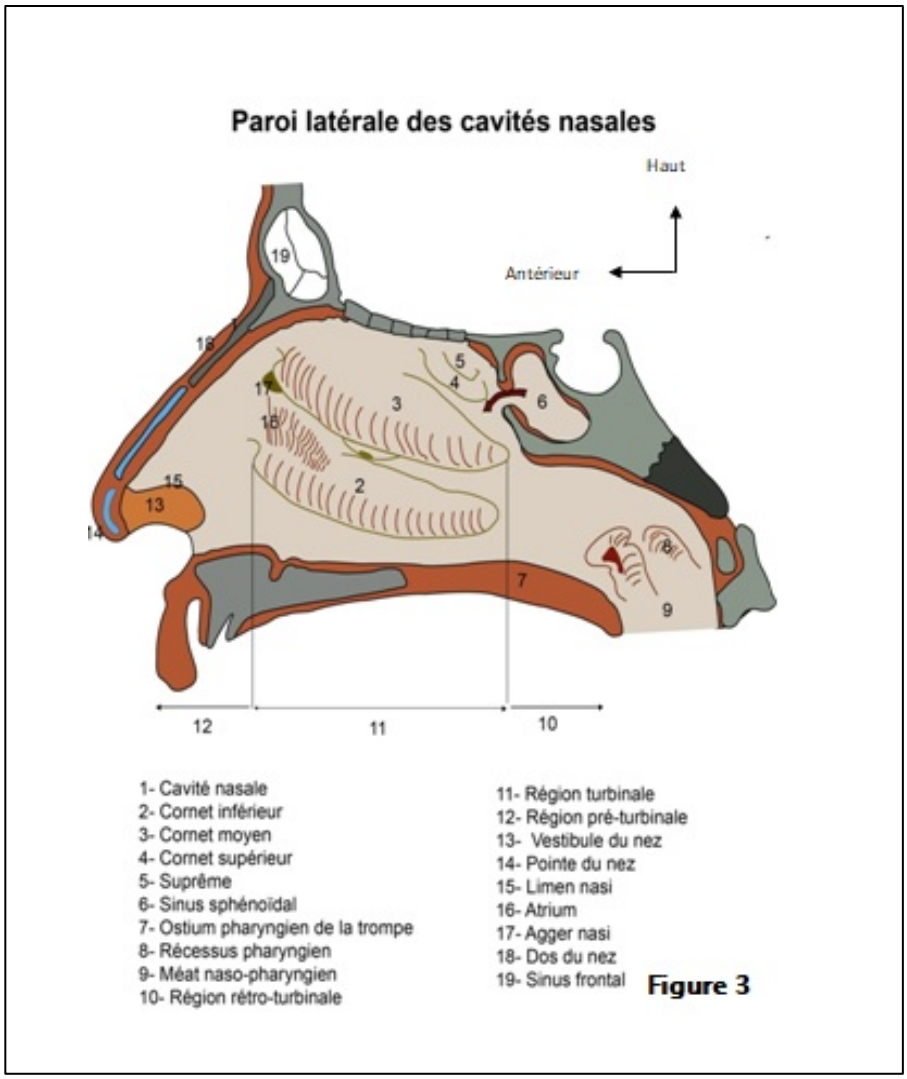

Figure 3

C- Orifices :

✓ L'orifice antérieur : **l'ouverture piriforme** :

Il est commun aux deux cavités nasales, il est limité par :

- en haut : le bord inférieur libre des os propres du nez,
- et en bas et latéralement : le bord antérieur des deux os maxillaires.

✓ L'orifice postérieur : **les choanes** :

Les cavités nasales s'ouvrent en arrière, dans le naso-pharynx (cavum), par un orifice propre à chacune d'elles, appelé choane, qui est limité par :

- en haut : le corps de l'os sphénoïde,
- en bas : le bord postérieur de la lame horizontale du palatin,

- médialement : le bord postérieur du vomer,
- et latéralement : la lame verticale du processus ptérygoïde.

N.C : L'atrésie des choanes est un défaut de perméabilité des fosses nasales postérieures. Elle peut être uni- ou bilatérale. On la cherche systématiquement chez tout nouveau-né.

Cartilages nasaux : (Figures 1, 4)

En avant, les cavités nasales se prolongent par la pyramide nasale. Cette pyramide est cartilagineuse à l'exception de son 1/3 supérieur qui est osseux. Ce squelette cartilagineux se compose de trois cartilages principaux et de quelques petits cartilages accessoires.

- **Les trois cartilages principaux :** sont :
  - ✓ le cartilage septal : impair et médian.
  - ✓ le cartilage latéral : est une lame cartilagineuse triangulaire prolongeant en bas le plan de l'os nasal correspondant.
  - ✓ le grand cartilage alaire : qui constitue l'armature des narines.

- **Les cartilages accessoires** :

Ce sont de petites pièces cartilagineuses situées dans l'intervalle des cartilages principaux :

- ✓ Les petits cartilages alaires : sur l'aile du nez.
- ✓ Le cartilage voméro-nasal : sur le septum.

N.C : les cartilages peuvent être fracturés ou désolidarisés de leurs attaches osseuses.

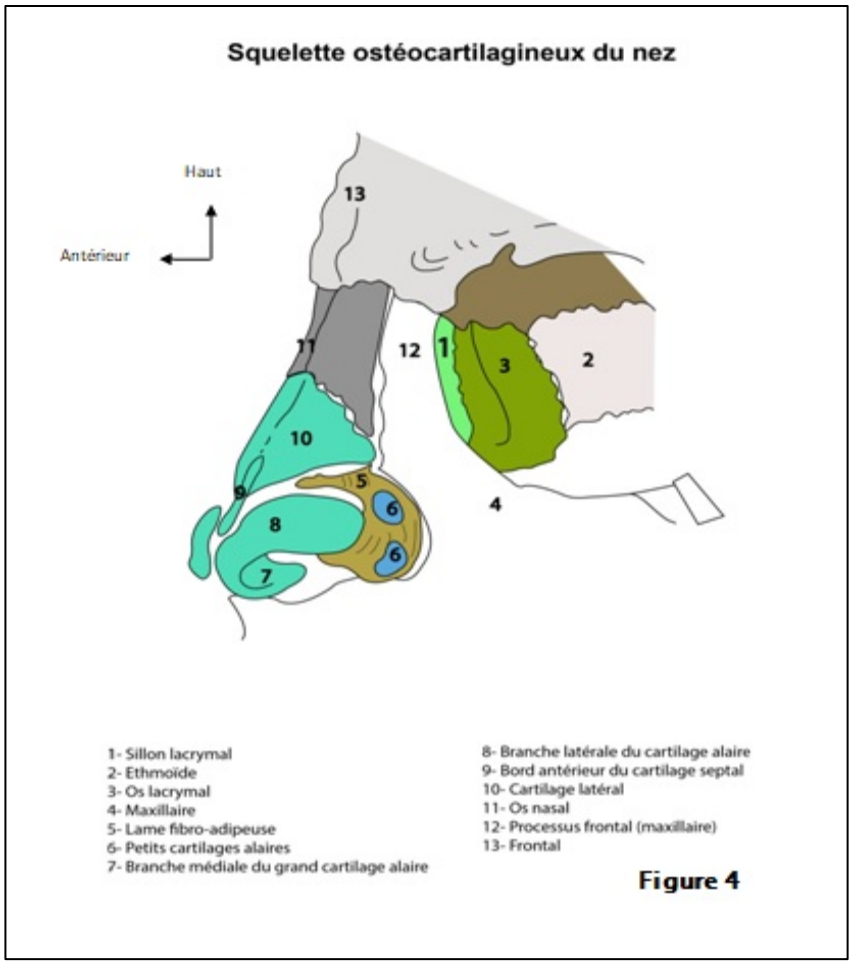

Revêtement cutanéo-muqueux du nez :

Le nez apparaît comme une saillie pyramidale offrant à considérer : trois faces, trois bords, un sommet ou apex et une base.

La peau qui recouvre extérieurement la pyramide nasale en reproduit la forme. Elle se continue avec la peau des régions voisines (le front, les paupières, les joues et la lèvre supérieure) dont elle est séparée par des sillons : sillon naso-palpébral, naso-génien et naso-labial.

Revêtement cutanéo-muqueux des cavités nasales : (Figure 5)

On peut envisager à chaque cavité nasale trois régions :

- ✓ La région vestibulaire : à revêtement cutané garni de glandes et de poils ou vibrisses assurant ainsi un premier filtrage de l'air inspiré.

- ✓ La région respiratoire : comprenant le plancher et les cornets : inférieur et moyen. Son épithélium est de type respiratoire, cylindrique cilié.
- ✓ La région olfactive : située au dessus du bord libre du cornet supérieur, et dont la muqueuse est occupée par les organes sensoriels de l'olfaction.

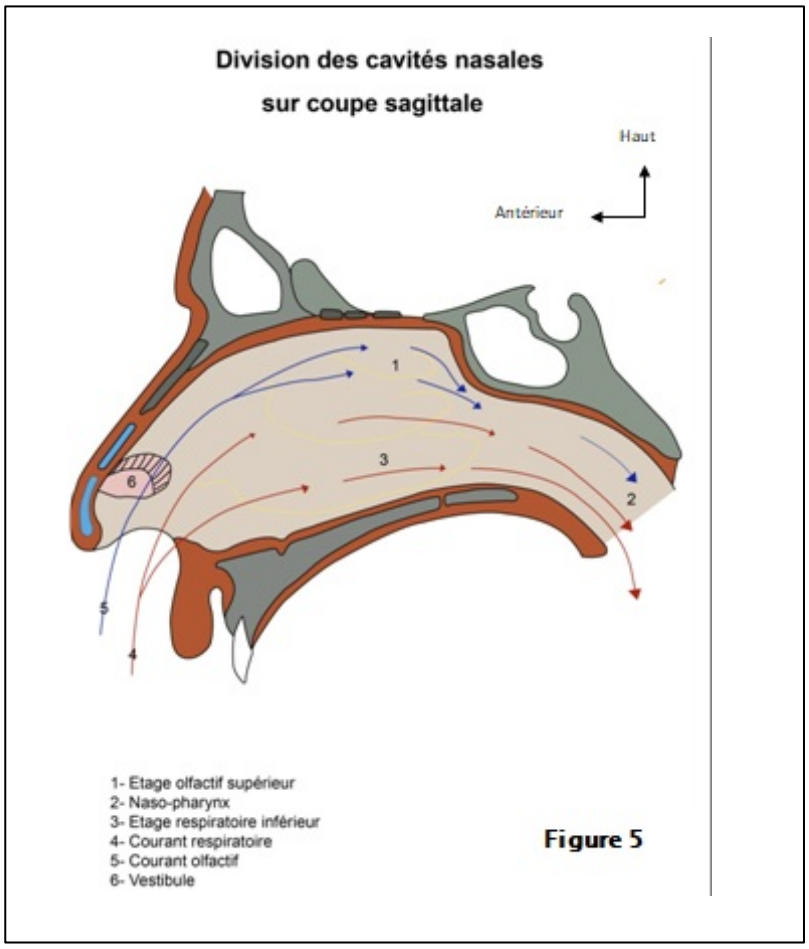

III- Sinus para nasaux : (Figures 1, 6,7)

Ce sont des cavités pneumatiques annexes aux cavités nasales, Ils comprennent : Le labyrinthe ethmoïdal et les trois sinus de la face.

1- Le labyrinthe ethmoïdal :

Il est composé, de chaque côté, de 7 à 8 cavités polygonales appelées : cellules ethmoïdales, qu'on divise en :

- ✓ cellules ethmoïdales antérieures et moyennes qui s'ouvrent dans le méat nasal moyen.
- ✓ et cellules ethmoïdales postérieures qui s'ouvrent dans le méat nasal supérieur.

2- Les sinus de la face :

Ce sont des cavités aériennes creusées à l'intérieur des os correspondants. Ils sont pairs mais non symétriques :

- **Sinus frontal** : est un sinus creusé dans l'os frontal. Sa zone de projection antérieure est située au-dessus du rebord orbitaire supérieur. Il se draine dans le méat nasal moyen.
- **Sinus maxillaire** : est le plus volumineux des 3 sinus de la face, il est situé dans le corps du maxillaire. Sa zone de projection antérieure du sinus maxillaire est située au niveau de la joue, entre le rebord inférieur de l'orbite et l'arcade dentaire supérieure. Il se draine dans le méat nasal moyen.
- **Sinus sphénoïdal** : est creusé dans l'os du sphénoïde. Son méat s'ouvre au niveau du récessus sphéno-palatin.

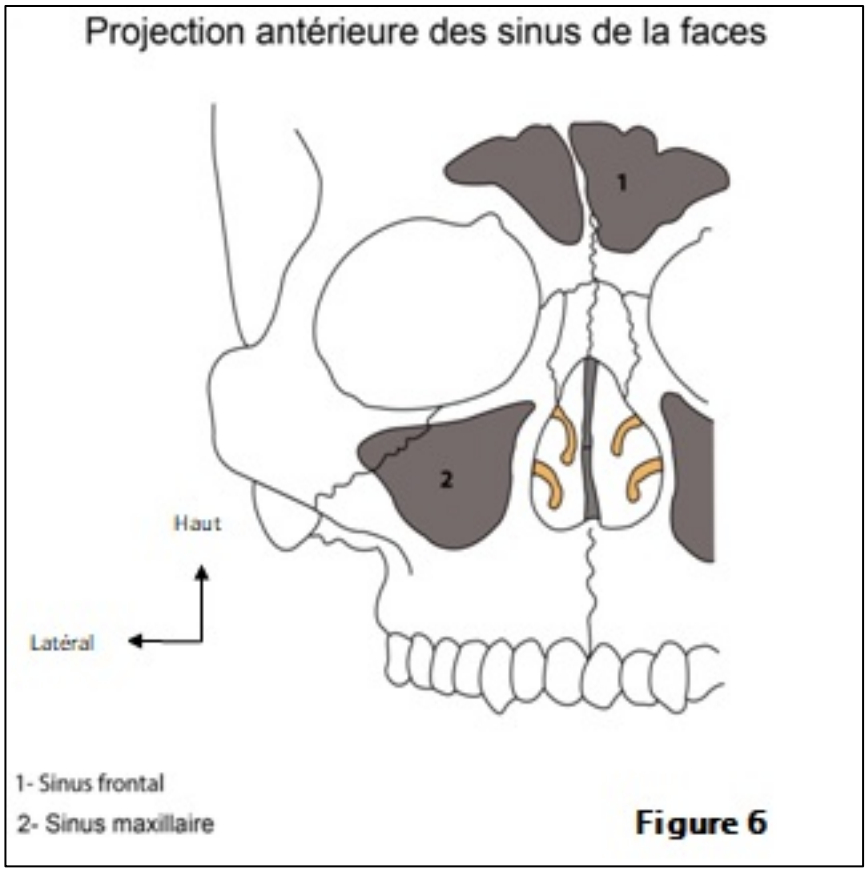
Projection antérieure des sinus de la faces
1
2
Haut
Latéral
1- Sinus frontal
2- Sinus maxillaire
Figure 6

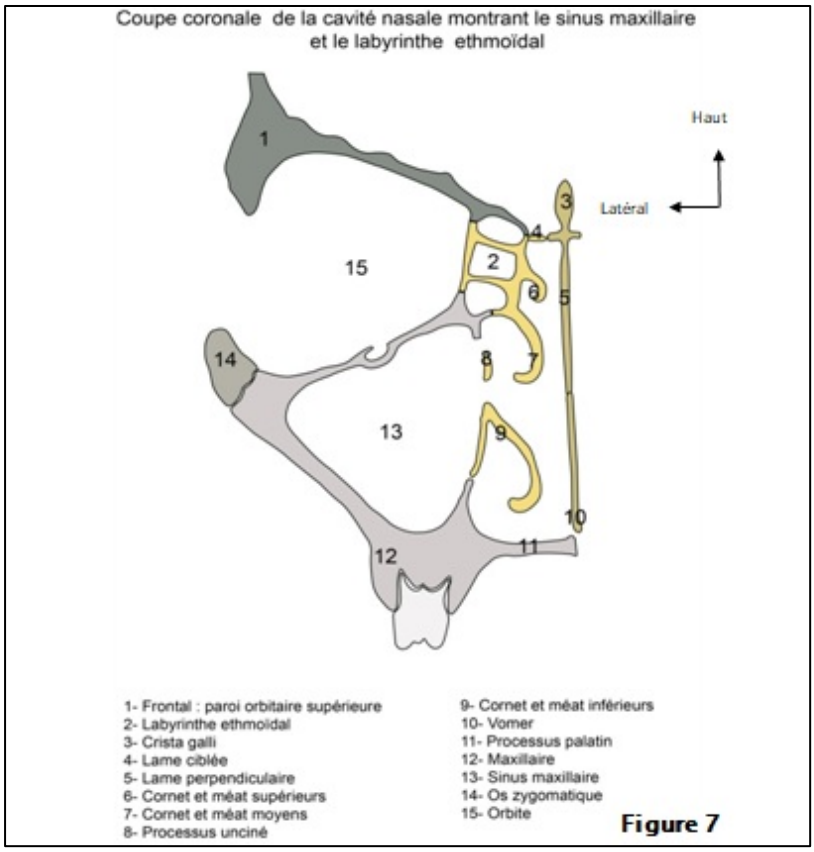

Figure 7

IV- VASCULARISATION – INNERVATION :

1- Vascularisation artérielle : (Figures 8, 9)

La vascularisation artérielle des fosses nasales est tributaire des deux systèmes carotidiens.

- ✓ L'artère sphéno-palatine : branche de l'artère maxillaire, elle est l'artère principale des cavités nasales. Arrivée par le foramen sphéno-palatin, elle s'épanouit en un bouquet d'artères nasales postérieures :
  - les artères nasales postéro-latérales : destinées aux cornets et méats nasaux moyens et inférieurs,
  - et l'artère nasale septale (naso-palatine) : destinée au septum.
- ✓ L'artère de la partie mobile du septum nasal : est une branche de l'artère labiale supérieure.

- ✓ Les artères ethmoïdales antérieure et postérieure : sont des branches de l'artère ophtalmique (carotide interne), elles traversent successivement les foramens ethmoïdaux homonymes, puis les foramens de la lame criblée, pour descendre dans les cavités nasales. Elles irriguent surtout la partie haute et antérieure de ces cavités.

L'anastomose des artères du septum nasal, sur la partie antéro-inférieure de celle-ci, donne une zone appelée « la tache vasculaire ».

N.C : Cette zone peut être l'origine d'épistaxis à répétition qui peuvent nécessiter une cautérisation (coagulation) lorsque le simple tamponnement ne suffit pas.

2- Vascularisation veineuse :

Les veines sont satellites des artères, elles se drainent en trois courants :

- ✓ supérieur : vers la veine ophtalmique,
- ✓ postérieur : vers la veine maxillaire,
- ✓ et antéro-inférieur : vers la veine faciale.

3- Drainage lymphatique :

Les lymphatiques se drainent vers les nœuds lymphatiques :

- ✓ rétro-pharyngiens,
- ✓ jugulaires internes profonds,
- ✓ et sub-mandibulaires.

4- Innervation : (Figures 8,9)

Trois sources nerveuses principales sont à considérer :

- ✓ un nerf sensoriel : le nerf olfactif (I),
- ✓ un nerf de sensibilité générale : le nerf ethmoïdal antérieur du nerf ophtalmique (V1),
- ✓ et un nerf de sensibilité générale et d'innervation végétative : les rameaux nasaux postérieurs émanés du nerf maxillaire (V2).

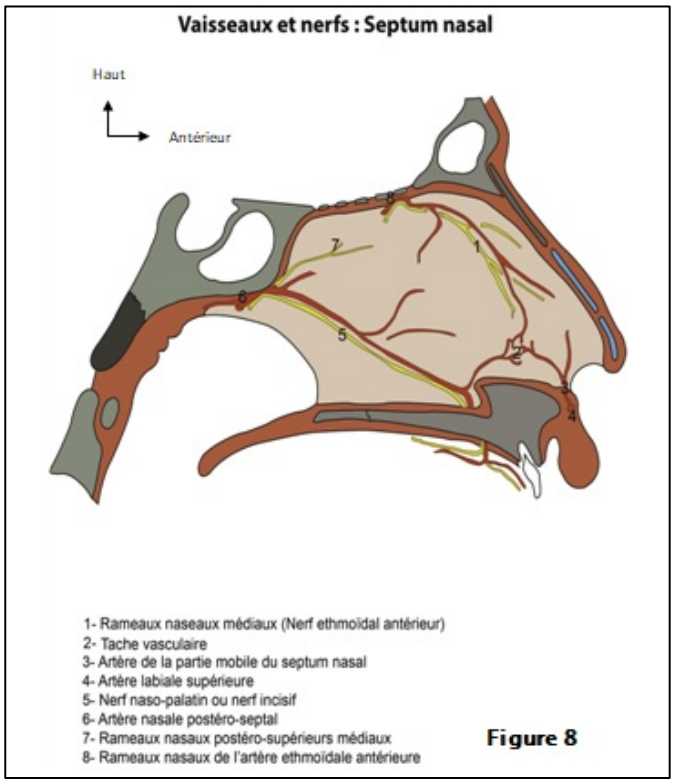
Vaisseaux et nerfs : Septum nasal
Haut
Antérieur
1- Rameaux naseaux médiaux (Nerf ethmoïdal antérieur)
2- Tache vasculaire
3- Artère de la partie mobile du septum nasal
4- Artère labiale supérieure
5- Nerf naso-palatin ou nerf incisif
6- Artère nasale postéro-septal
7- Rameaux nasaux postéro-supérieurs médiaux
8- Rameaux nasaux de l'artère ethmoïdale antérieure
Figure 8

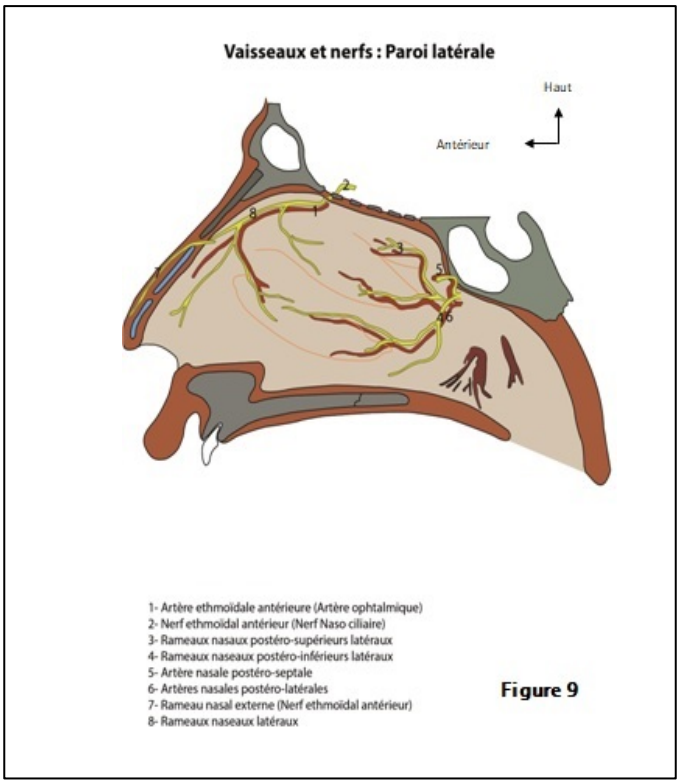
Vaisseaux et nerfs : Paroi latérale
Haut
Antérieur
1- Artère ethmoïdale antérieure (Artère ophtalmique)
2- Nerf ethmoïdal antérieur (Nerf Naso ciliaire)
3- Rameaux nasaux postéro-supérieurs latéraux
4- Rameaux naseaux postéro-inférieurs latéraux
5- Artère nasale postéro-septale
6- Artères nasales postéro-latérales
7- Rameau nasal externe (Nerf ethmoïdal antérieur)
8- Rameaux naseaux latéraux
Figure 9

V - APPLICATIONS CLINIQUES :

La radio-anatomie des cavités nasales et des sinus paranasaux doit être appréciée par des coupes tomodensitométriques axiales et coronales de la face. C'est l'examen essentiel pour établir un diagnostic positif, étiologique et topographique de sinusite chronique. Il peut être complété par un examen par résonnance magnétique nucléaire lors du bilan d'extension des tumeurs nasales ou sinusiennes.

La paroi latérale de la cavité nasale est d'une importance capitale en rhinologie. C'est en effet la face où s'abouchent les principaux sinus paranasaux : le sinus maxillaire, le sinus frontal et le sinus ethmoïdal. Ainsi la pathologie sinusienne va s'extérioriser dans la fosse nasale au niveau de cette paroi latérale. Le point essentiel de cette anatomie résulte de l'unité de drainage des sinus antérieurs de la face. Le sinus maxillaire, le sinus frontal et les cellules ethmoïdales antérieures ont une topographie de drainage : la partie antérieure du méat nasal moyen. Ce fait explique la physiopathologie des sinusites antérieures de la face. L'étiologie essentielle des sinusites maxillaires est l'infection dentaire sur une ou plusieurs dents sinusiennes. Lorsque l'infection sinusienne gagne le méat nasal moyen, il bloque les voies de drainage des cellules ethmoïdales antérieures et du sinus frontal.. Le traitement de ces sinusites consiste à lever le blocage du méat nasal moyen, soit médicalement (corticothérapie, vasoconstricteurs), soit chirurgicalement.

VI - VOIES D'ABORD :

- Voies transfaciales :

- ✓ Incision para-latéro-nasale de Moure et Sébilea : Le tracé de cette incision para-latéro-nasale part de l'angle supéro-interne de l'œil, se poursuit sur la face paramédiane du dorsum nasal en direction du sillon nasogénien, se termine au niveau de l'orifice narinaire après avoir contourné l'aile du nez.

  Cet abord permet l'accès à la fosse nasale, le rhinopharynx, le sinus maxillaire, l'ethmoïde (masses latérales et toit de l'ethmoïde) et le sinus sphénoïdal.

- ✓ Incision para-latéro-nasale de Laba : C'est une incision qui part de la bosse frontale et décrit un arc à concavité inféro-externe jusqu'à la racine du nez, puis longe

l'arrêtenasale jusqu'à la jonction tiers moyen-tiers inférieur, puis descend le long du bord inférieur de l'os propre jusqu'au repli nasogénien, et ensuite contourne l'insertion alaire.

Cette incision permet l'abord de la face antérieure du sinus frontal, de l'os propre du nez et de la branche montante du maxillaire.

- Voies sous-labiales :

- ✓ Abord sous-labial de Rouge-Denker : on réalise une incision vestibulaire supérieure à 1 cm du collet dentaire, entre la 2e molaire d'un côté à plusieurs centimètres de l'autre côté.

  Cet abord permet l'accès aux cavités nasosinusiennes (mésostructure), aux choanes, à la fosse ptérygomaxillaire et au cavum.

- ✓ Abord sous-labial bivestibulaire et transnasal ou « degloving » : on réalise une incision sous-labiale dans le vestibule supérieur à 1 cm du collet dentaire et centrée sur le frein de la lèvre, d'une canine à l'autre.

  Ses indications sont les tumeurs envahissant le sinus maxillaire, le septum nasal, les fosses nasales, le sphénoïde, et le cavum.

VII- CONCLUSION :

La connaissance de l'anatomie des cavités naso-sinusiennes est essentielle pour comprendre la pathologie rhinologique.

Résumé de la question

Les cavités nasales sont des organes respiratoires et sensoriels, situées au centre de la face, sous la base du crâne, au dessus de la cavité orale et en dedans des deux cavités orbitaires et des sinus maxillaires. Elles sont ouvertes en avant vers l'extérieur par l'intermédiaire des orifices piriformes et en arrière vers le naso-pharynx par l'intermédiaire des choanes. Elles présentent une muqueuse ayant un épithélium cylindrique pseudo-stratifié.

On peut considérer aux cavités nasales : quatre parois, deux orifices et trois méats.

La paroi supérieure : sépare les fosses nasales de la cavité crânienne, elle comprend :

- ✓ Un segment antérieur : formé par la face postérieure de l'os propre du nez et de l'épine nasale de l'os frontal.
- ✓ Un segment moyen : constitué par la lame criblée de l'ethmoïde.
- ✓ Deux segments postérieurs : qui présentent l'orifice d'ouverture du sinus sphénoïdal et la face inférieure du corps sphénoïde.

La paroi inférieure (ou plancher) : est formée par le processus palatin du maxillaire en avant, et la lame horizontale de l'os palatin en arrière.

La paroi médiale (ou septum nasal) : Elle est étendue des narines en avant jusqu'aux choanes en arrière, elle est formée de :

- ✓ En haut et en avant : la lame perpendiculaire de l'os ethmoïde.
- ✓ En bas et en avant : le cartilage septal.
- ✓ En arrière : l'os du vomer.

La paroi latérale est formée par la face médiale du maxillaire, la lame médiale du processus ptérygoïde, la lame perpendiculaire du palatin, le labyrinthe ethmoïdal et l'os lacrymal.

La paroi latérale supporte les cornets (supérieur, moyen et inférieur) qui sont séparés par les méats.

Les cornets délimitent trois régions sur la paroi latérale : une antérieure préturbinale, une postérieure rétroturbinale et une moyenne turbinale.

En avant, les cavités nasales se prolongent par la pyramide nasale qui est cartilagineuse à l'exception de son 1/3 supérieur qui est osseux.

Il existe des cavités pneumatiques annexes aux cavités nasales comprenant : le labyrinthe ethmoïdal et les trois sinus de la face : sinus frontal, sinus maxillaire et sinus sphénoïdal.

La vascularisation artérielle des fosses nasales est assurée : l'artère sphéno-palatine qui donne les artères nasales postéro-latérales et l'artère nasale septale destinée au septum nasal, l'artère de la partie mobile du septum nasal et les artères ethmoïdales antérieure et postérieure.

L'anastomose des artères du septum nasal, sur la partie antéro-inférieure de celle-ci, donne une zone appelée « la tache vasculaire ».

La vascularisation veineuse des cavités nasales est assurée par des veines satellites aux artères.

GLANDE THYROIDE

PLAN :

I. INTRODUCTION

II. ANATOMIE DESCRIPTIVE

III. MOYENS DE FIXITE

IV. RAPPORTS :

1- Rapports profonds

2- Rapports superficiels

V. VASCULARISATION ET INNERVATION

VI. APPLICATIONS CLINIQUES

VII. VOIES D'ABORD

VIII. CONCLUSION

I - INTRODUCTION :

La thyroïde est une glande endocrine impaire et médiane, située au niveau du cou, elle occupe la partie antérieure de la région sous-hyoïdienne, en avant de l'extrémité supérieure de la trachée et de la partie inférieure du larynx. (Figures 1,2)

Intérêts de la question :

- Physiologique : La glande thyroïde sécrète les hormones thyroïdiennes qui jouent un rôle capital dans le métabolisme basal, dans la thermorégulation et dans les phénomènes de croissance.
- Clinique : Elle est accessible à l'examen clinique (la palpation)
- Pathologique : Fréquence de ses lésions pathologiques (morphologique et fonctionnelle)
- Chirurgical : l'importance de ses rapports donne à son étude anatomique un intérêt chirurgical particulier.

II - ANATOMIE DESCRIPTIVE:

1- Situation :

La glande thyroïde est située en avant et sur les faces latérales du larynx et de la trachée, entre les deux régions carotidiennes, en arrière des plans musculo-aponévrotiques de la région sous-hyoïdienne. (Figures 1,2)

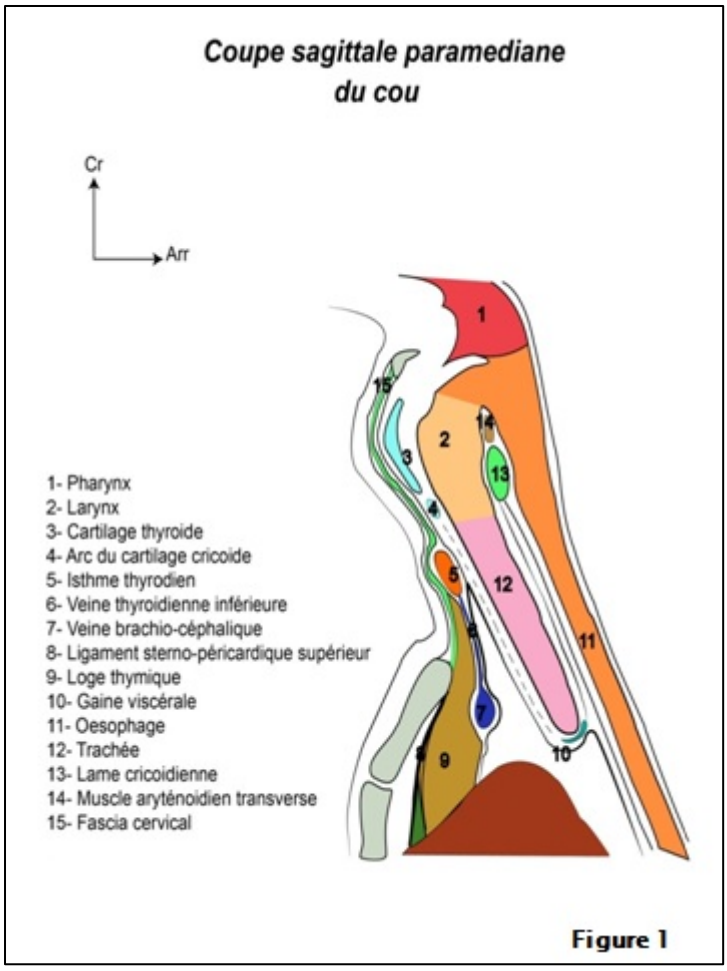

Figure 1

2- Forme : (Figure 2)

-La glande thyroïde est formée de deux lobes latéraux piriformes unis par un isthme.

-Sur une vue de face, la glande thyroïde présente la forme d'un « H » majuscule.

- Chaque lobe a la forme d'une pyramide triangulaire, présentant à décrire :

- trois faces : antéro-latérale, médiale et postérieure.
- un sommet ou pôle supérieur effilé,
- et une base ou pôle inférieur ronflé.

-L'isthme thyroïdien a la forme d'une lame aplatie présentant à décrire :

- deux faces : antérieure et postérieure,

- et deux bords : inferieur et supérieur, ce dernier présente un prolongement qui monte légèrement à gauche de la ligne médiane en avant du larynx : le lobe pyramidal (pyramide de Lalouette).

3- Aspect :

La glande thyroïde à une consistance molle, elle a un aspect brun rougeâtre. Elle est recouverte d'une capsule fibreuse.

4- Dimensions :

- Hauteur :

- Lobes latéraux : 6cm.
- Isthme : 1 à 2cm.

- Poids : 30g en moyenne

N.C : Il existe de grandes variations individuelles en particulier pathologique, certains goitres peuvent peser plus de 100g.

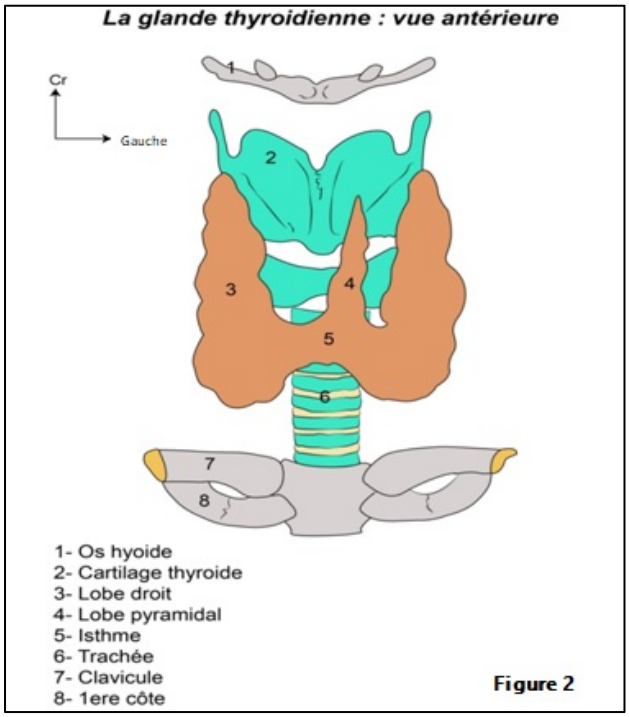

Figure 2

III - MOYENS DE FIXITE :

Les moyens de fixité comprennent :

- ✓ **la gaine viscérale du cou :** solidarise le corps thyroïdien aux autres viscères cervicaux, (Figure 3)
- ✓ **le ligament médian de Gruber :** fixe la face postérieure de l'isthme à la face antérieure de la trachée,
- ✓ **les ligaments latéraux internes de Gruber** : fixent les bords internes des lobes latéraux à la trachée,
- ✓ **et le tissu conjonctif** : entoure les veines thyroïdiennes moyennes.

IV - RAPPORTS :

1- Rapports profonds : (Figures 1,2)

❖ **L'isthme thyroïdien :**

- Face antérieure : recouverte par le muscle sterno-thyroïdien.
- Face postérieure : répond aux 2e, 3e et 4e cartilages trachéaux.
- Bord supérieur : répond à la pyramide de Lalouette qui est parfois unie à l'os hyoïde par le muscle élévateur de la glande thyroïde.
- Bord inférieur : répond au plexus thyroïdien impair.

N.C :

- L'isthme s'élève lors de la déglutition, il est palpable sous le cartilage cricoïde. Cette palpation s'effectue en se plaçant derrière le patient, le pouce placé sur le cou en légère extension, les doigts en avant sur la thyroïde.

- L'isthme du corps thyroïde répond à la voie d'abord de la trachéotomie, il laisse libre le premier anneau trachéal et permet la trachéotomie sus-isthmique.

❖ **Les Lobes latéraux** : (Figures 3, 4)

- Face postérieure: est en rapport avec :
  - ➢ le paquet vasculo-nerveux du cou :
    - la carotide primitive,
    - la veine jugulaire interne,
    - le nerf vague,
    - et les ganglions de la chaine jugulo-carotidienne,
  - ➢ et les glandes parathyroïdes plus médiales.
- Face interne répond à :
  - la face latérale de la trachée depuis le 1er jusqu'au 5ème anneau, à ce niveau la thyroïde adhère à la trachée par les ligaments thyro-trachéaux latéraux.
  - la face latérale du cartilage cricoïde et la partie inférieure du cartilage thyroïde.
  - au rameau externe du nerf laryngé supérieur, et nerf laryngé récurrent qui cheminent dans l'angle trachéo-oesophagien.
- Face antéro-latérale : (Figure 3)

  - est couverte par le muscle sterno-thyroïdien, et plus en avant, le ventre antérieur du muscle omo-hyoïdien et le muscle sterno-hyoïdien.

N.C : La palpation d'un lobe thyroïdien nécessite l'extension de la tête et sa rotation du côté du lobe à examiner.

- Pôle inférieur : Il est coiffé par les volumineuses veines thyroïdiennes inférieures et répond aux 5e et 6e anneaux trachéaux.
- Pôle supérieur : Il est coiffé par les branches de l'artère thyroïdienne supérieure et les veines thyroïdiennes supérieures, il est proche du nerf laryngé externe et de l'artère laryngée inférieure. (Figure 4)

Rapports de la glande thyroide sur une coupe horizontale passant par C7

1- Fascia cervical
2- Capsule fibreuse péri-thyroidienne
3- Trachée
4- Oesophage
5- Gaine viscérale
6- Lame prévertébrale
7- Muscle long du cou
8- Artère thyroidienne inférieure
9- Muscle trapèze
10- Veine jugulaire interne
11- Artère carotide commune
12- Nerf vague
13- Gaine carotidienne
14- Rameau superficiel du plexus cervical
15- Lobe thyroidien gauche
16- Muscle omo-hyoidien
17- Muscle stérno-cleido-mastoidien
18- Platysma
19- Muscle stérno-hyoidien

Figure 3

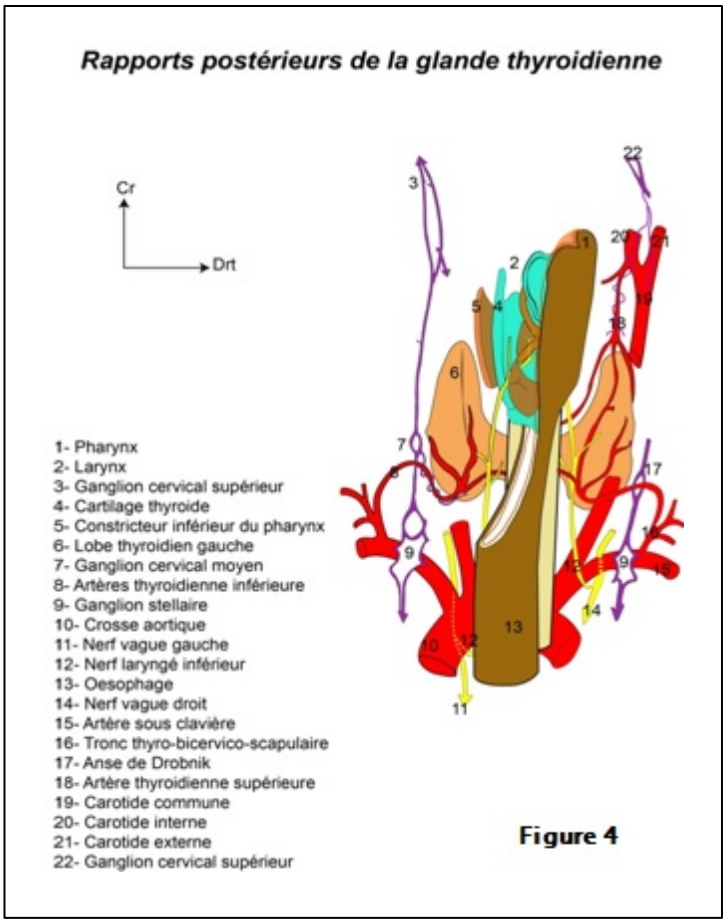

Figure 4

2- Rapports superficiels :

La paroi cervicale, en regard du corps thyroïde est formée de la superficie à la profondeur par :

- ✓ la peau,
- ✓ le fascia superficialis,
- ✓ le tissu sous-cutané,
- ✓ l'aponévrose cervicale superficielle étendue entre les muscles sterno-cléido-mastoïdiens, et contenant les veines jugulaires antérieures,
- ✓ l'aponévrose cervicale moyenne formée par deux feuillets :

  - le feuillet superficiel qui enveloppe le sterno-cléido-hyoïdien et l'omo-hyoïdien.
  - le feuillet profond : qui engaine le sterno-thyroïdien et le thyro-hyoïdien.

N.C : Les bords internes des muscles sterno-cléido-hyoïdien et sterno-thyroïdien limitent le losange de la trachéotomie, en regard duquel se trouve l'isthme qui laisse libre

le 1er anneau trachéal et permet la trachéotomie sus-isthmique.

- ✓ L'espace celluleux avasculaire.

  N.C : Cet espace constitue le plan de clivage facilement décollable de la thyroïde.

- La gaine viscérale péri-thyroïdienne.

  N.C : Entre la gaine viscérale périthyroïdienne et la capsule propre de la thyroïde se trouve un espace celluleux sillonnée de volumineuses veines, il est très hémorragique et constitue un faux plan de clivage que le chirurgien doit éviter.

V - VASCUARISATION ET INNERVATION :

1- Vascularisation artérielle : (Figures 5, 6)

La vascularisation artérielle du corps thyroïde est assurée par quatre pédicules :

- ✓ Les deux artères thyroïdiennes supérieures.
- ✓ et les deux artères thyroïdiennes inférieures.

Accessoirement et de façon inconstante, il s'y ajoute parfois un 5ème pédicule de trajet ascendant, formé par l'artère thyroïdienne moyenne.

1- 1- Artère thyroïdienne supérieure :

A- Origine :

Artère thyroïdienne supérieure naît de la carotide externe.

B- Trajet :

Elle se porte en avant et en dedans accompagnée par le nerf laryngé supérieur, elle donne l'artère laryngée supérieure puis la laryngée inférieure et arrive au contact du pôle supérieur du corps thyroïde. Elle se divise en trois branches :

- ✓ **une branche interne** : longe le bord supérieur de l'isthme,
- ✓ **une branche postérieure** suit la face postérieure du lobe latéral et va s'anastomoser avec une branche ascendante de la thyroïdienne inférieure,
- ✓ **et une branche externe** : se ramifie à la face superficielle du corps thyroïde.

1- 2- Artère thyroïdienne inférieure :

A- Origine :

L'artère thyroïdienne inférieure naît dans le creux sus-claviculaire de l'artère sous-clavière.

B- Trajet :

Elle monte d'abord verticalement dans la région sus-claviculaire, en dehors de la vertébrale, elle passe entre l'artère vertébrale en arrière et le paquet jugulo-carotidien en avant. Elle se divise en trois terminales :

- ✓ **la branche inférieure** : qui forme avec son homologue une arcade sous-isthmique,
- ✓ **la branche interne ou profonde :** se glisse entre la face interne du lobe et l'axe trachéo-oesophagien, elle s'anastomose avec la laryngée supérieure.
- ✓ **et la branche postérieure** : monte sur la face dorsale du lobe thyroïdien et va s'anastomoser avec la branche postérieure de la thyroïdienne supérieure.

1- 3- Artère thyroïdienne moyenne : (inconstante) :

A- Origine :

L'artère thyroïdienne moyenne nait dans le thorax de la crosse aortique ou de l'une de ses branches principales.

B- Trajet :

Elle monte verticalement en avant de la trachée et se divise en deux ou trois branches au bord inférieur de l'isthme thyroïdien.

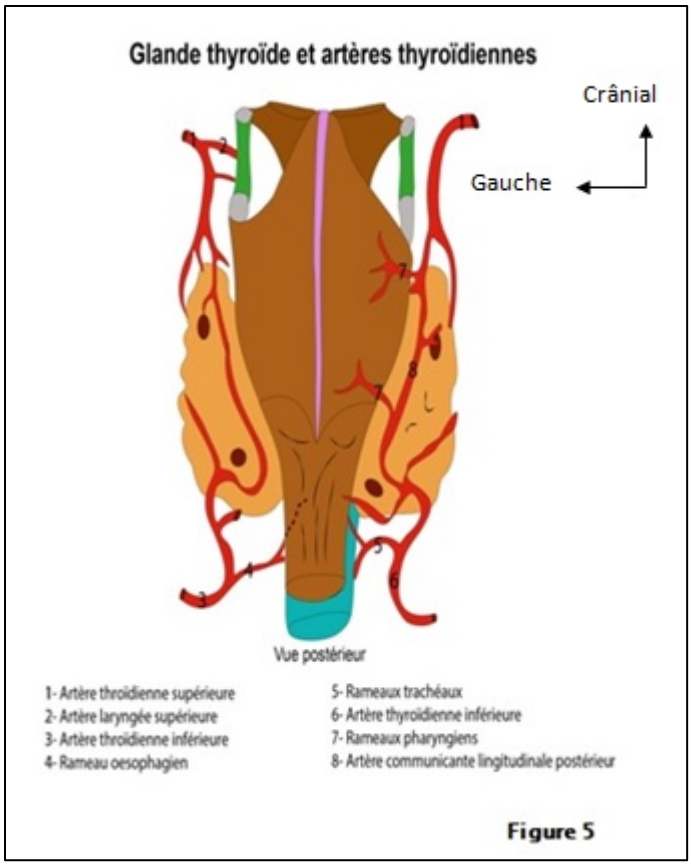

Figure 5

2- Vascularisation veineuse : (Figure 6)

La disposition de la vascularisation veineuse n'est pas exactement calquée sur celle des artères.

2- 1- Les veines thyroïdiennes supérieures :

A leur origine, elles coiffent le pôle supérieur du corps thyroïde et suivent d'abord l'artère homologue et se jettent dans le tronc veineux thyro-lingo-facial (affluant de la veine jugulaire interne).

2- 2- Les veines thyroïdiennes moyennes :

Elles naissent de la face postérieure du corps thyroïde, elles se jettent dans la veine jugulaire interne.

2- 3- Les veines thyroïdiennes inférieures :

Elles émergent au niveau du pôle inférieur et descendent en bas et en dehors pour se jeter dans la veine jugulaire interne.

2-4- Les veines thyroïdiennes antérieures :

Elles naissent d'un plexus veineux sous-isthmique descendent verticalement à la face antérieure de la trachée et vont se jeter dans le tronc veineux brachio-céphalique gauche.

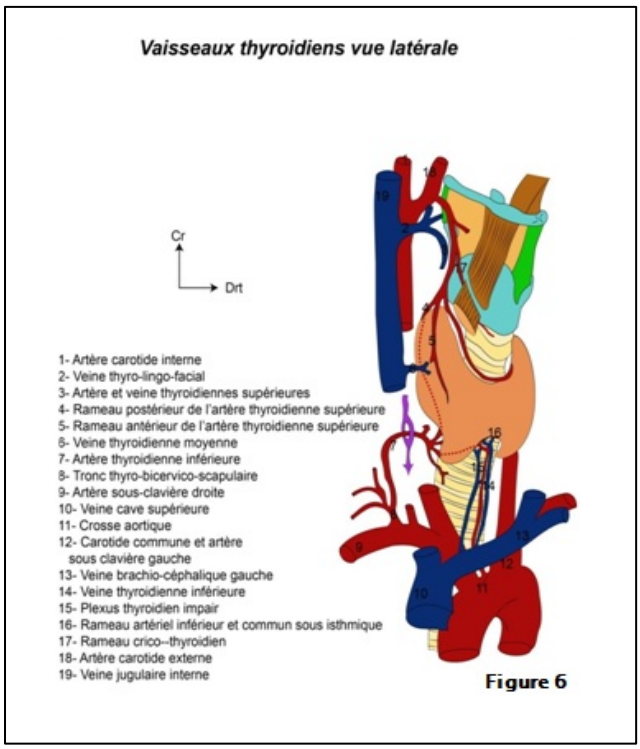

Figure 6

3- Drainage lymphatique : (Figure 7)

Les lymphatiques se répartissent en deux collecteurs : les collecteurs médians et les collecteurs latéraux.

3- 1- Les collecteurs médians :

Ils se rendent soit en haut aux ganglions prélaryngés soit en bas vers les ganglions prétrachéaux.

3- 2- Les collecteurs latéraux :

Ils se subdivisent en trois pédicules qui se rendent aux ganglions de la chaine jugulaire et aux ganglions situés au niveau de la bifurcation carotidienne.

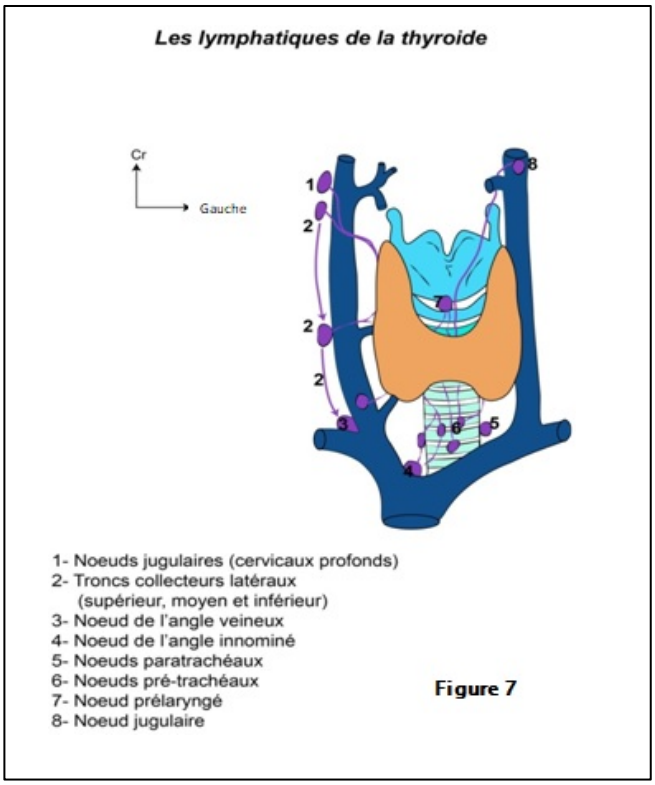

4- Innervation :

Les nerfs se regroupent en deux pédicules : supérieur et inférieur.

4- 1- Le pédicule supérieur :

Il aborde le pôle supérieur de la glande en cheminant en arrière de l'artère thyroïdienne supérieure. Il provient du ganglion cervical supérieur, du nerf laryngé supérieur et du nerf laryngé externe.

4-2- Le pédicule inférieur :

Il chemine en avant de l'artère thyroïdienne inférieure qu'il rejoint au niveau de sa terminaison.

Il provient du ganglion cervical moyen.

VI – APPLICATIONS CLINIQUES :

Le goitre et les nodules thyroïdiens :

Le goitre est une augmentation diffuse de la glande thyroïde tandis qu'un nodule est une augmentation localisée du volume de la glande.

La palpation de la glande est effectuée en se plaçant derrière le patient, il est indispensable de demander au patient de déglutir afin de palper son ascension.

Le goitre peut se prolonger dans le thorax, lorsque son volume est important, la proximité de la trachée cervicale explique les possibilités de compression trachéale engendrant une dyspnée progressive.

Les nodules de la glande thyroïde sont bénins ou malins. La proximité des nerfs laryngés inférieurs de la glande thyroïde explique l'envahissement possible de ces nerfs par des tumeurs malignes de la glande. Une telle atteinte entraîne une paralysie récurrentielle dont le symptôme majeur est une dysphonie.

Toute tumeur thyroïdienne associée à une dysphonie ou à une immobilité d'un pli vocal doit faire craindre une tumeur maligne.

Ce point impose d'examiner la mobilité du larynx par un examen laryngoscopique indirect devant toute tumeur de la glande thyroïde. De même, les tumeurs malignes peuvent envahir la trachée cervicale, voire l'œsophage cervical.

VII – VOIES D'ABORD CHIRURGICALES :

- ✓ Voie cervicale pure est possible pour les goitres cervicothoraciques.
- ✓ Un abord par cervicomanubriotomie plus ou moins étendue vers le bas par une sternotomie est à envisager en première intention dans les goitres endothoraciques.
- ✓ Un abord thoracique est indiquée dans le cas des goitres cervico-thoraciques, quand le volume thoracique est majeur ou s'il existe une extension rétro-oesophagienne et ou rétro-trachéale.

- ✓ **Risques de la chirurgie de la glande thyroïde** :

La proximité de la glande thyroïde du nerf laryngé inférieur explique le risque de lésion traumatique de ces nerfs laryngés au cours d'une thyroïdectomie. L'étude de la mobilité du larynx doit être systématique après un geste chirurgical thyroïdien. Si un nerf laryngé inférieur a été lésé au cours d'une thyroïdectomie, le patient présentera une dysphonie post-opératoire.

Le respect des glandes parathyroïdes est également capital, surtout en cas de thyroïdectomie totale. L'exérèse inopportune des glandes parathyroïde conduit à une hypoparathyroïdie définitive imposant un traitement substitutif à vie.

VIII - CONCLUSION :

La glande thyroïde est le gendarme de la régulation corporelle, elle régule de nombreux systèmes hormonaux. Elle est située à la face antérieure du cou.

Elle peut être le siège de nombreuses affections et elle peut être explorée par cliniquement.

L'abord chirurgical est un acte délicat, car expose au risque de lésions des nerfs récurrents et l'hypoparathyroïdie définitive.

Résumé de la question

La thyroïde est une glande endocrine, elle occupe la partie antérieure de la région sous-hyoïdienne. Elle est située en avant de l'extrémité supérieure de la trachée et de la partie inférieure du larynx.

Elle est formée de deux lobes latéraux piriformes unis par un isthme. Chaque lobe a la forme d'une pyramide triangulaire avec : trois faces (antéro-latérale, médiale et postérieure), un sommet, et une base. L'isthme thyroïdien a la forme d'une lame aplatie ayant deux faces (antérieure et postérieure), et deux bords : inférieur et supérieur, ce dernier présente la pyramide de Lalouette. La thyroïde présente une hauteur au niveau des lobes latéraux de 6cm, et de 1 à 2cm au niveau de l'isthme, avec un poids de 30g en moyenne.

Elle est maintenue dans sa loge par : la gaine viscérale du cou, le ligament médian de Gruber, les ligaments latéraux internes de Gruber et le tissu conjonctif.

Elle répond à une série de rapports importants, en particulier le nerf récurrent et les parathyroïdes.

La vascularisation artérielle du corps thyroïde est assurée par les deux artères thyroïdiennes supérieures, et les deux artères thyroïdiennes inférieures.

La vascularisation veineuse est assurée par les veines thyroïdiennes : supérieures, moyennes, inférieures, et antérieures.

Les nerfs de la thyroïde proviennent du ganglion cervical supérieur, ganglion cervical moyen, du nerf laryngé supérieur et du nerf laryngé externe.

REGION CAROTIDIENNE

PLAN :

I. INTRODUCTION

II. ANATOMIE DESCRIPTIVE :

1. Limites
2. Parois
3. Contenu

III. RAPPORTS GENERAUX

IV. APPLICATIONS CLINIQUES

V. VOIES D'ABORD CHIRURGICALS

VI. CONCLUSION

I - INTRODUCTION :

La région carotidienne est située à la partie latérale du cou au-dessus de la région sus-claviculaire, et en arrière de la région parotidienne et des deux régions hyoïdiennes, elle doit son nom aux artères carotides qui la traversent de bas en haut. (Figure 1)

Elle est entièrement masquée par le muscle sterno-cléido-mastoïdien, qui forme son couvercle musculaire.

Intérêts de la question :

- Anatomique : elle contient un pédicule vasculo-nerveux important.
- Clinique : elle est explorable cliniquement : la palpation des ganglions et pouls carotidiens.
- Chirurgical : C'est une zone de curage ganglionnaire pour les tumeurs de la face et du cou.

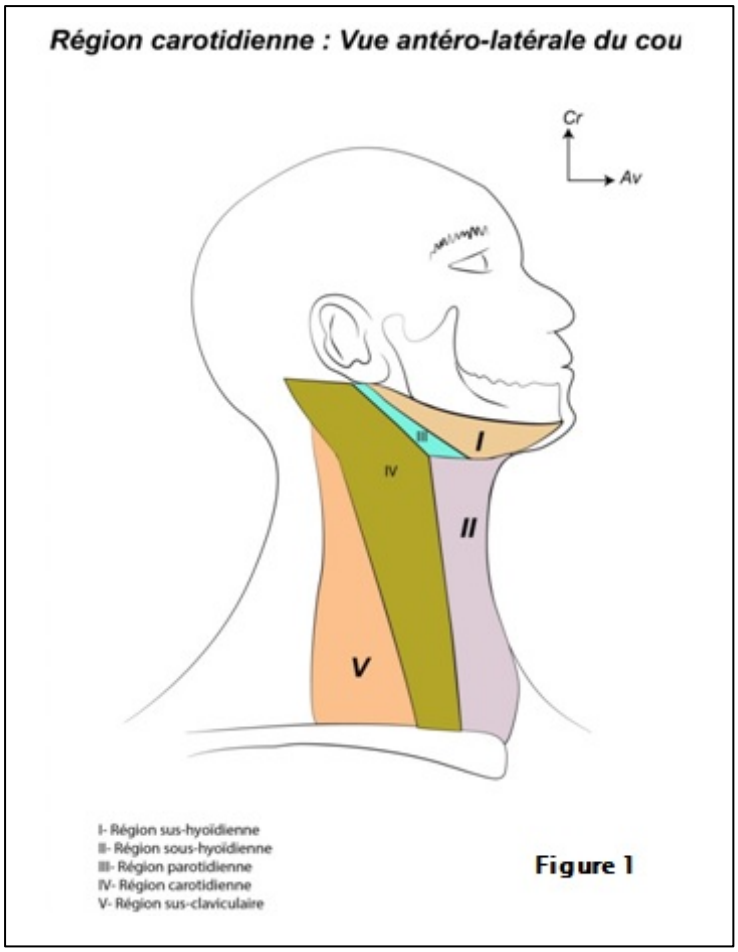

II – ANATOMIE DESCRIPTIVE :

1 –Limites : (Figure 2)

La région carotidienne est quadrilatère, oblique en arrière et en haut, et elle est limitée :

- ✓ en avant : par le bord antérieur du muscle sterno-cléido-mastoïdien,
- ✓ en arrière : par le bord postérieur de ce muscle,
- ✓ en haut : par le ventre postérieur du muscle digastrique,
- ✓ en bas : par la clavicule et la fourchette sternale,
- ✓ et en profondeur : par la colonne cervicale (en arrière) et l'axe viscéral du cou (en dedans).

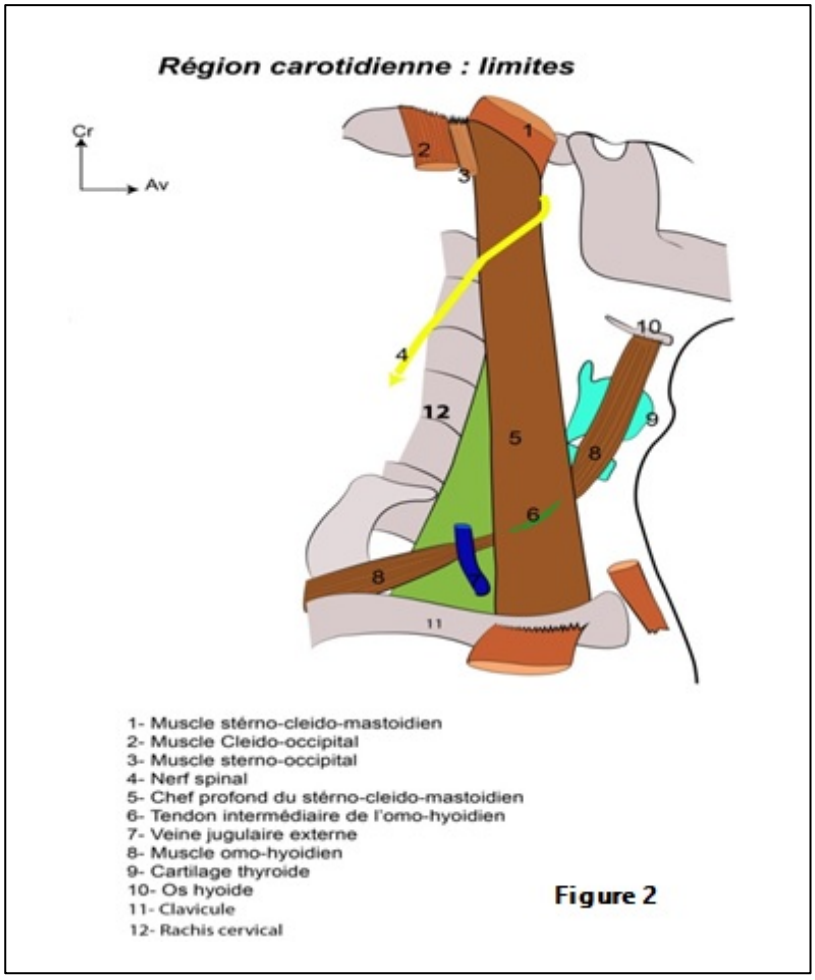

Figure 2

2- Parois : (Figures 2,3)

Les parois de la région carotidienne sont au nombre de trois : postérieure, médiale et latérale.

2- 1- La paroi postérieure :

La paroi postérieure est formée par :

- ✓ le rachis cervical : la face antérieure des apophyses transverses de C3 à C7,
- ✓ les muscles de la région pré-vertébrale (grand droit antérieur, long du cou), et plus latéralement, les muscles scalènes,
- ✓ les branches profondes du plexus cervical,
- ✓ le sympathique cervical,
- ✓ les artères et les veines vertébrales,
- ✓ et l'aponévrose pré-vertébrale : qui recouvre le plan musculaire.

2- 2- La paroi médiale :

La paroi médiale est formée par l'axe viscéral du cou, avec d'avant en arrière :

le corps thyroïde, le larynx et la trachée, le pharynx et l'œsophage, et de chaque côté, les nerfs récurrents.

2- 3- La paroi latérale :

La paroi latérale est formée par un double plan musculaire :

- ✓ **Le plan profond** est constitué de :
  - En arrière : le ventre postérieur du muscle omo-hyoïdien.
  - En avant : le muscle sterno-cléido-hyoïdien.
  - Entre les deux : l'aponévrose cervicale moyenne.
- ✓ **Le plan superficiel** est formé par le muscle sterno-cléido-mastoïdien.

N.C : - La contracture du muscle sterno-cléido-mastoïdien, acquise ou congénital entraine le torticolis.

- Le relief musculaire du muscle sterno-cléido-mastoïdien forme le repère essentiel de la découverte des vaisseaux lors des incisions opératoires.

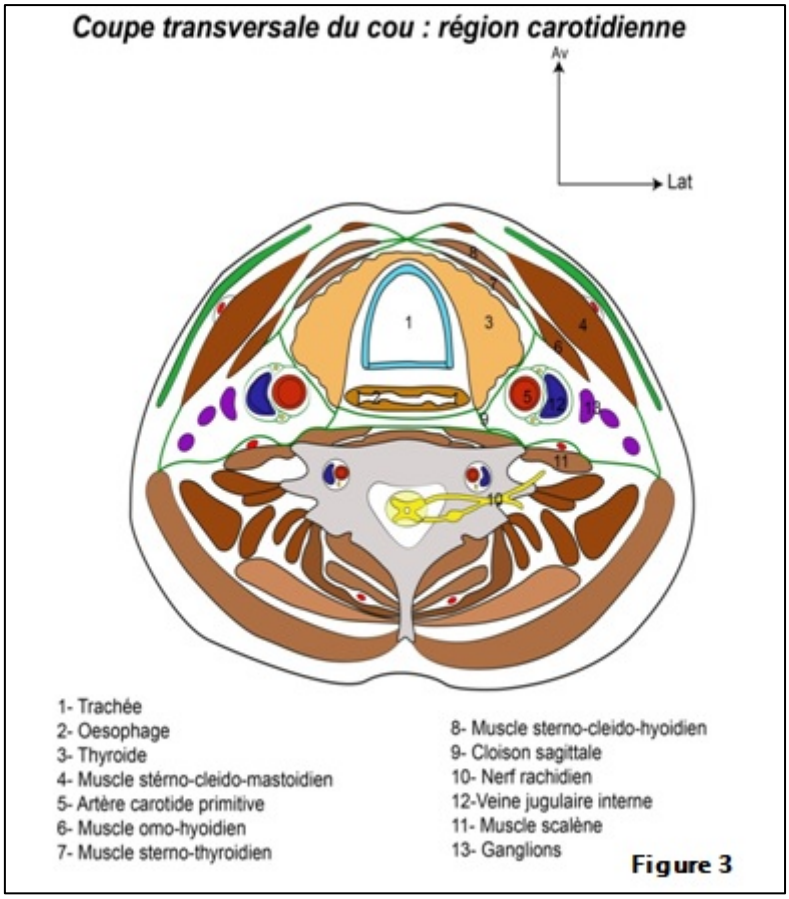

3- Contenu :

Au-dessous du plan musculaire de couverture, se trouve un tissu cellulaire abondant, contenant le paquet vasculo-nerveux du cou, constitué par :

- ✓ l'artère carotide primitive et ses branches de division,
- ✓ la veine jugulaire interne,
- ✓ le lymphocentre cervical profond,
- ✓ et les nerfs vague et hypoglosse.

3- 1- Artère carotide primitive ou carotide commune :

A- Origine :

- ✓ **A droite** : elle nait à la base du cou, de la bifurcation du tronc brachio-céphalique.
- ✓ **A gauche** : elle nait directement de la crosse de l'aorte.

B- Trajet :

Elle monte verticalement dans la gouttière carotidienne et répond en dehors à la veine jugulaire interne dont elle est séparée par le nerf vague.

C- Terminaison :

Elle se termine en deux branches externe et interne au niveau du bord supérieur du cartilage thyroïde.

N.C : La découverte de la carotide primitive se pratique au dessus de l'omo-hyoïdien en passant dans la gaine du muscle sterno-cléido-mastoïdien et en réclinant la jugulaire interne en arrière.

D- Branches de division :

L'artère carotide interne : (Figure 4)

Elle poursuit la direction verticale de l'artère carotide commune, elle pénètre dans le crâne pour nourrir le cerveau et les yeux. A la base du cerveau, les branches des carotides internes et celles du tronc basilaire se rejoignent pour former le polygone de Willis.

L'artère carotide externe : (Figure 4)

Elle se détache de la face antérieure de la bifurcation, monte devant la carotide interne.

Elle donne naissance à des branches destinées à la face, au cou et à la voute crânienne :

- ✓ l'artère thyroïdienne supérieure,
- ✓ l'artère linguale,
- ✓ l'artère faciale,
- ✓ l'artère pharyngienne ascendante,
- ✓ l'artère occipitale,
- ✓ l'artère auriculaire postérieure,
- ✓ et les rameaux destinés au sterno-cléido-mastoïdien et à la parotide.

N.C : - La bifurcation de la carotide primitive présente à sa face postérieure le corpuscule carotidien d'Arnold, zone réflexogène ayant un rôle dans la régulation de la tension artérielle.

- C'est au-dessus de l'artère thyroïdienne supérieure, sur un espace de 10 à 12 mm de longueur, où se pratique habituellement la ligature de la carotide externe.

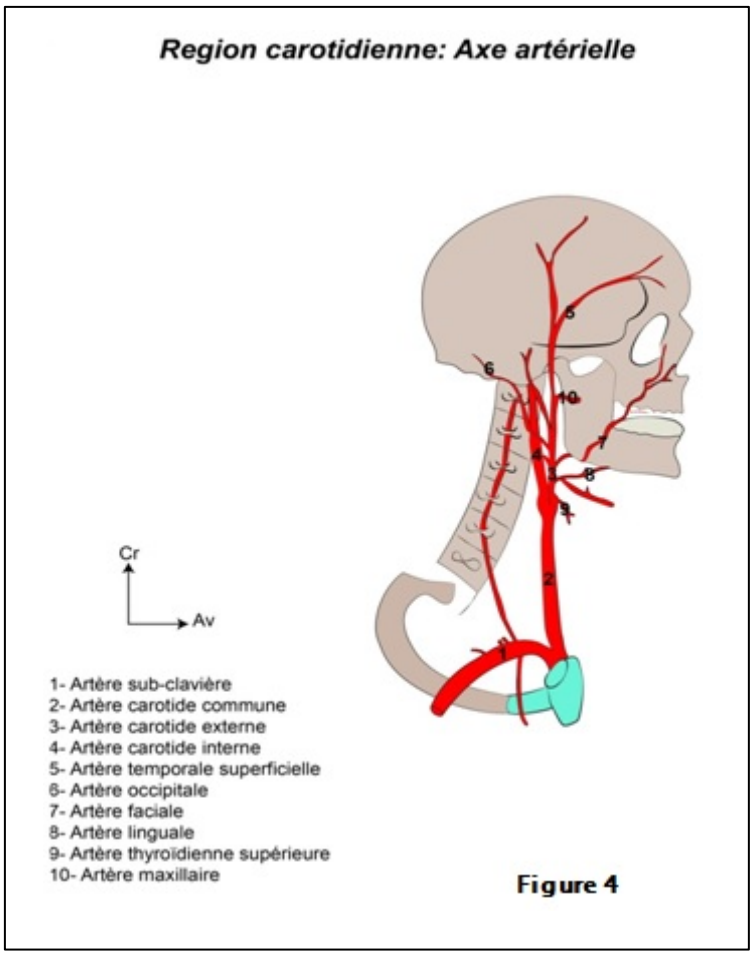

Figure 4

3- 2- Veine jugulaire interne : (Figure 6)

La veine jugulaire interne est la principale et la plus volumineuse veine cervicale. Elle naît au niveau du foramen jugulaire, elle traverse les espaces profonds de la face puis l'axe vasculaire du cou jusqu'à l'orifice crânial du thorax selon un trajet oblique en bas, en avant et médialement.

Elle se termine en regard de l'extrémité médiale de la clavicule où elle s'unit à la veine subclavière pour donner la veine brachio-céphalique.

Dans son trajet facial puis cervical, elle est toujours située à la face latérale de l'artère carotide interne puis de l'artère carotide commune.

La veine jugulaire interne reçoit plusieurs affluents :

- ✓ le tronc thyro-linguo-facial,
- ✓ et la veine thyroïdienne moyenne (inconstante).

Elle est richement anastomosée avec les autres systèmes de drainage veineux du cou.

N.C : Lorsqu'un évidement ganglionnaire cervical est effectué, les veines jugulaires internes peuvent être conservées lorsque les adénopathies ont un diamètre inférieur à trois centimètres. Dans le cas contraire il faut sacrifier la veine jugulaire interne. Néanmoins, lorsque la taille des adénopathies impose le sacrifice bilatéral des veines jugulaires internes, il convient d'effectuer ces gestes en deux temps sous peine de voir se développer une stase veineuse intracrânienne parfois létale. Après la ligature d'une veine jugulaire interne, le développement des anastomoses entre les différents réseaux jugulaires nécessite une quinzaine de jours.

3- 3- Lymphocentre cervical profond latéral :

On distingue deux lymphocentres cervicaux : un lymphocentre superficiel et un lymphocentre profond.

Le lymphocentre cervical superficiel suit les veines jugulaires antérieures et externes.

Le lymphocentre cervical profond est d'une importance clinique considérable, il comprend deux parties :

- ✓ une partie médiane : située au contact de l'axe viscéral du cou comprenant des nœuds rétropharyngiens, prélaryngés et latéro-trachéaux.
- ✓ Et une partie latérale : située au contact de l'axe vasculaire du cou.

Le lymphocentre cervical profond latéral, s'inscrit dans un triangle. Le sommet de ce triangle est situé en arrière de la mandibule, sous la partie inférieure du ventre postérieur du muscle digastrique. Ce sommet est occupée par les nœuds jugulo-digastriques (dénommés en clinique nœuds sous-digastriques). (Figure 5)

N.C : Les nœuds sous-digastriques sont d'une grande importance car les métastases ganglionnaires des cancers cervico-faciaux se drainent préférentiellement dans ces nœuds. Le plus volumineux des nœuds jugulo-digastriques est dénommé en clinique ganglion de Küttner.

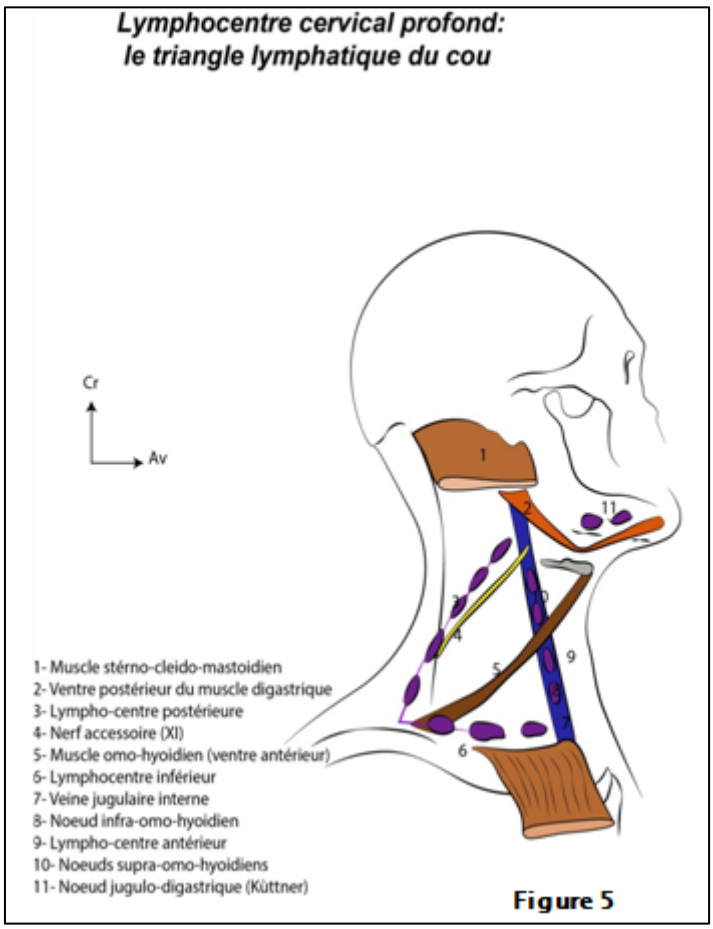

<u>3- 4- Eléments nerveux</u> : (Figure 6)

- ✓ **Le nerf vague ou pneumogastrique** :

Il quitte la région rétrostylienne pour entrer dans la région carotidienne. Il chemine dans l'angle dièdre, ouvert en arrière, que forment la jugulaire interne, d'une part, la carotide interne et la carotide primitive d'autre part.

Dans la région carotidienne, il donne une seule collatérale importante : le nerf laryngé inférieur.

- ✓ **Le nerf hypoglosse** :

Il n'apparaît que dans la partie supérieure de la région, au-dessous du ventre postérieur du digastrique.

Oblique en bas et en avant, il croise la carotide interne glissant entre le pneumogastrique en dedans et la jugulaire interne en dehors.

Au moment où il croise la carotide externe, il donne naissance à sa branche descendante, qui chemine à la face externe de la jugulaire jusqu'au tendon intermédiaire de l'omo-hyoïdien.

A ce niveau, il s'anastomose avec une branche du plexus cervical profond C2-C3 pour former « l'anse de l'hypoglosse », d'où naissent les nerfs des muscles sous-hyoïdiens.

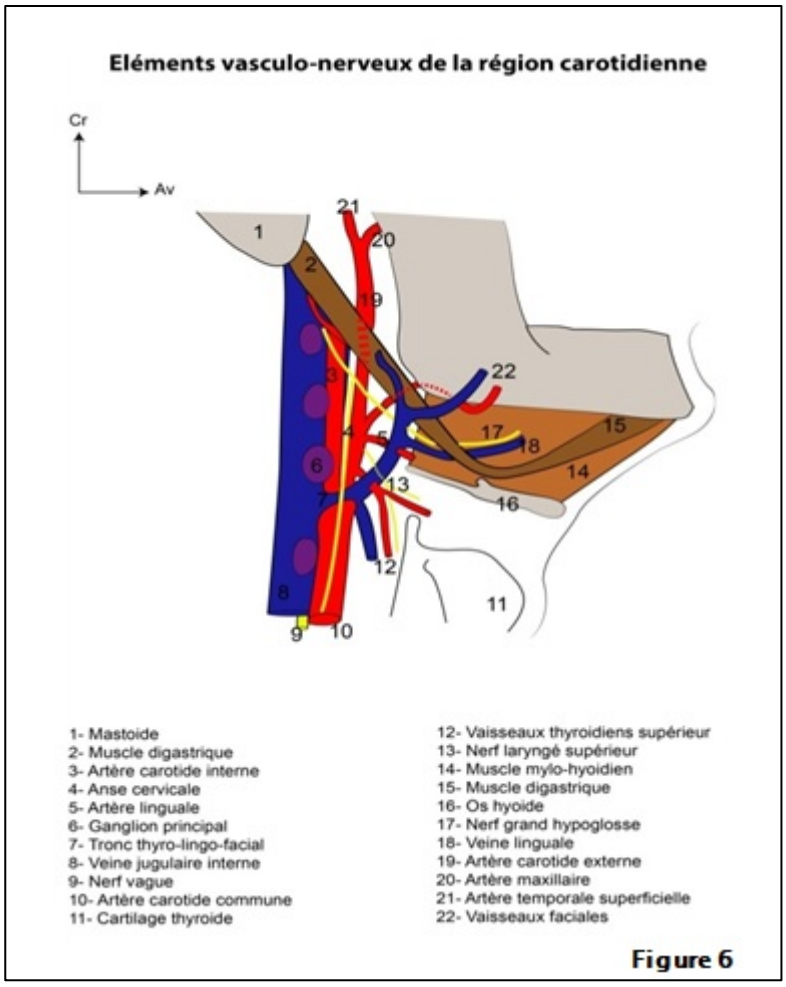

Figure 6

III – RAPPORTS GENERAUX : (Figures 7,8)

La région carotidienne répond :

En arrière :

- ✓ A la région pré-vertébrale : avec ses éléments nerveux et ses éléments vasculaires.

En dedans :

- ✓ A l'axe viscéral du cou, avec :
- en haut : le larynx et le pharynx,
- et en bas : la trachée et l'œsophage.
- ✓ Et aux éléments nerveux :
- le nerf laryngé supérieur : plaqué contre le pharynx,

- le nerf laryngé inférieur récurrent : montant le long de l'œsophage à droite, et dans la gouttière trachéo-œsophagienne à gauche.

En avant :

- ✓ au-dessous de l'os hyoïde : les muscles sous-hyoïdienne, et le corps thyroïde,
- ✓ au-dessus de l'os hyoïde : la région sus-hyoïdienne latérale, et la glande sous mandibulaire.

En haut :

- ✓ La région carotidienne communique en dedans du digastrique, avec la région parotidienne (en avant) et l'espace sous parotidien (en arrière).

En bas :

- ✓ De larges communications se font également en dedans avec le médiastin et en dehors avec le creux sus-claviculaire.

N.C : Ces communications expliquent la diffusion facile vers le bas des collections liquidiennes développées dans la région carotidienne.

Coupe transversale du cou passant par la 6eme vertèbre cervicale

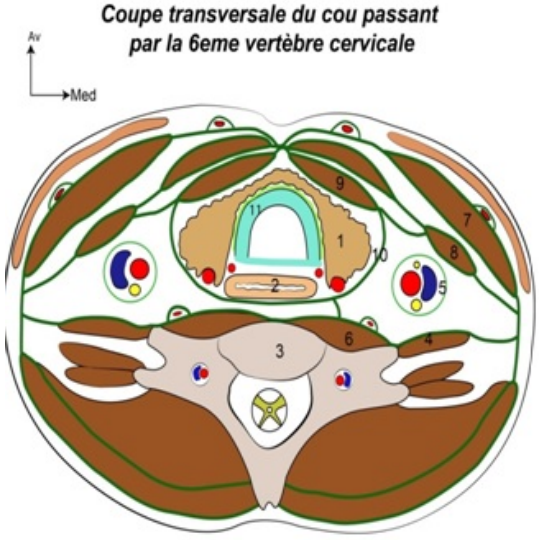

1- La glande thyroide
2- L'oesophage
3- La 6e vertebre cervicale
4- Le muscle scalène
5- La veine jugulaire interne et l'artère carotide commune et le nerf vague
6- Muscle paravetebral
6- Muscle paravetebral
7- Muscle stérno-cleido-mastoidien
8- Muscle homo-hyoidien supérieur
9- Muscle sterno-hyoidien
10- Gaine thyroidienne
11- Trachée

Figure 7

Coupe horizontale du cou passant par C6

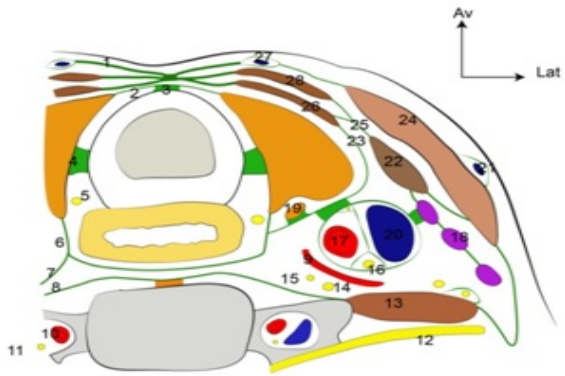

1- Aponévrose cervicale superficielle
2- Espace péri-thyroidien
3- Ligament throidien médian
4- Ligament thyroidien latéral
5- Nerf récurrent
6- Gaine viscérale
7- Cloison sagittale
8- Cloison frontale
9- Artère thyroidienne inférieure
10- Artère vertébrale
11- Nerf vertébral
12- Nerf rachidien
13- Muscle scalène antérieur
14- Sympathique
15- Nerf cardiaque
16- Nerf vague
17- Artère carotide commune
18- Lame ganglionnaire
19- Parathyroide
20- Veine jugulaire interne
21- Veine jugulaire externe
22- Muscle omo-hyoidien supérieur
23- Gaine thyroidienne
24- Muscle stérno-cleido-mastoidien
25- Aponévrose cervicale moyenne
26- Muscle stérno-thyroidien
27- Veine jugulaire antérieure
28- Muscle stérno-cleido-hyoidien

Figure 8

IV – APPLICATIONS CLINIQUES :

La pathologie principale de la région carotidienne touche les lymphocentres cervicaux profonds. Les adénopathies peuvent être d'origine inflammatoire (au cours d'une angine par exemple) ou métastatique d'un cancer cervico-facial. Les carcinomes épidermoïdes des voies aéro-digestives supérieures (cavité orale, pharynx, larynx) sont associées à des métastases ganglionnaires cervicales dans plus de 50 % des cas. La palpation de ces lymphocentres est un geste essentiel afin d'apprécier l'extension tumorale. Cette palpation ne peut être réalisée que si le muscle sterno-cléido-mastoïdien est détendu.

V – VOIES D'ABORDS CHIRURGICALES :

- La cervicotomie pré-sternocléido-mastoïdienne : L'incision cutanée est oblique et suit le bord antérieur du muscle sterno-cléidomastoïdien selon une ligne qui va de l'extrémité de l'apophyse mastoïde jusqu'à l'extrémité médiale de la clavicule. Elle permet l'exposition de la veine jugulaire interne et de l'artère carotide primitive avec sa bifurcation.

- Incision oblique : entre le chef sternale et le chef claviculaire du muscle sterno-cléido-mastoïdien.

VI – CONCLUSION :

La région carotidienne est une région qui a un intérêt anatomo-chirurgical dû à l'importance du paquet vasculo-nerveux qui la traverse et qui est destinée à l'irrigation cervico-faciale et céphalique.

Résumé de la question

La région carotidienne est quadrilatère, oblique en arrière et en haut, située à la partie latérale du cou au-dessus de la région sus-claviculaire, et en arrière de la région parotidienne et des deux régions hyoïdiennes, Elle présente trois parois postérieure, médiale et latérale.

La paroi postérieure est formée par :

- ✓ le rachis cervical.
- ✓ les muscles grand droit antérieur, long du cou, et les muscles scalènes.
- ✓ les branches profondes du plexus cervical et le sympathique cervical,
- ✓ les artères et les veines vertébrales.
- ✓ l'aponévrose pré-vertébrale.

La paroi médiale est formée par : le corps thyroïde, le larynx et la trachée, le pharynx et l'œsophage, et de chaque côté, les nerfs récurrents.

La paroi latérale :

Elle est formée par un double plan musculaire :

- ✓ **Le plan profond** est constitué de :
  - En arrière : le ventre postérieur du muscle omo-hyoïdien.
  - En avant : le muscle sterno-cléido-hyoïdien.
  - Entre les deux : l'aponévrose cervicale moyenne.
- ✓ **Le plan superficiel** est formé par le muscle sterno-cléido-mastoïdien.

Au-dessous du plan musculaire de couverture, se trouve un tissu cellulaire contenant :

- ✓ l'artère carotide primitive et ses branches de division.
- ✓ la veine jugulaire interne.
- ✓ le lymphocentre cervical profond.
- ✓ les nerfs vague et hypoglosse.

LARYNX

PLAN :

I. INTRODUCTION

II. ANATOMIE DESCRIPTIVE

III. RAPPORTS

IV. VASCULARISATION – INNERVATION

V. APPLICATIONS CLINIQUES

VI. VOIES D'ABORD CHIRURGICALES

VII. CONCLUSION

I - INTRODUCTION :

Le larynx est un organe aérifère annexé à l'appareil respiratoire, situé à la partie médiane et antérieur du cou, à la hauteur des vertèbres cervicales C4, C5 et C6.

Intérêts de la question :

- ✓ Physiologique : le larynx joue un rôle essentiel dans la phonation, la respiration et la déglutition. De ce fait toute modification de la voix impose une exploration clinique et paraclinique.
- ✓ Pathologique : le larynx peut être le siège de plusieurs affections inflammatoires et tumorales.

II - ANATOMIE DESCRIPTIVE :

1- Situation :

C'est un organe impair et médian, situé à la partie moyenne de la gaine viscérale du cou, au-dessus de la trachée, en avant du pharynx, en arrière du corps thyroïde et au-dessous de l'os hyoïde.

2- Constitution :

Il est formé par un squelette cartilagineux. Les différents cartilages sont unis par des articulations, des membranes, des ligaments et des muscles.

A- Squelette cartilagineux : (Figures 1, 2)

- ➢ **Le cartilage thyroïde :**

Il est situé au-dessous de l'os hyoïde, et au-dessus du cartilage cricoïde, il est formé de deux lames latérales verticales obliques en arrière et en dehors, formant un angle dièdre ouvert en arrière et responsable en avant du relief de la proéminence laryngée (pomme d'Adam).

Il présente deux cornes supérieures et deux cornes inférieures, et une crête oblique sur la face externe des lames.

- **Le cartilage cricoïde :**

Il a la forme d'une bague à chaton, constitué d'un anneau antérieur avec un tubercule médian (bec cricoïdien) et un chaton postérieur portant les surfaces articulaires aryténoïdienne en haut et thyroïdienne en bas.

- **Le cartilage épiglottique :**

Il a la forme d'une raquette, à manche inférieur qui s'insère dans l'angle rentrant du cartilage thyroïde.

L'épiglotte présente une face laryngée postéro-inférieure orientée en bas et en arrière, une face linguale antéro-supérieure concave qui regarde en haut et en avant, et une base supérieure et deux bords latéraux.

- **les cartilages aryténoïdes :**

Ils sont pairs au nombre de deux. Ils ont la forme d'une pyramide triangulaire qui présente une base qui s'articule avec le cricoïde, un sommet supérieur, une face médiale, une face antérolatéral, une face dorsale, un angle postéro-latéral (processus musculaire) et un angle antéro-médial (processus vocal).

- **Les cartilages accessoires** :

- **Les cartilages corniculés de Santorini** : nodules reposant sur le sommet des aryténoïdes.
- **Les cartilages cunéiformes de Wrisberg** : petits nodules compris dans les replis aryténo-épiglottiques.

Ces éléments cartilagineux sont réunis entre eux par des articulations et maintenus par des ligaments.

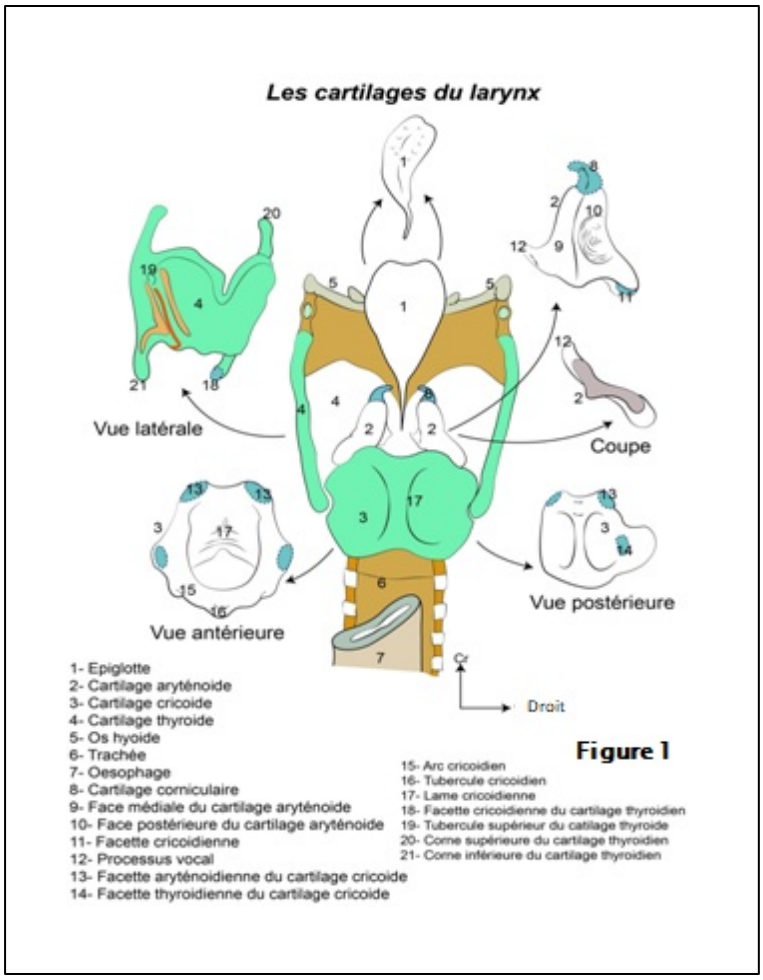

Figure 1

B- Articulations : (Figure 2)

- **Articulations crico-aryténoïdiennes** : elles unissent les facettes articulaires du cricoïde et des aryténoïdes
- **Articulations crico-thyroïdiennes** : elles unissent les facettes articulaires du cricoïde et les petites cornes des thyroïdes.
- **Articulation ary-corniculé.**

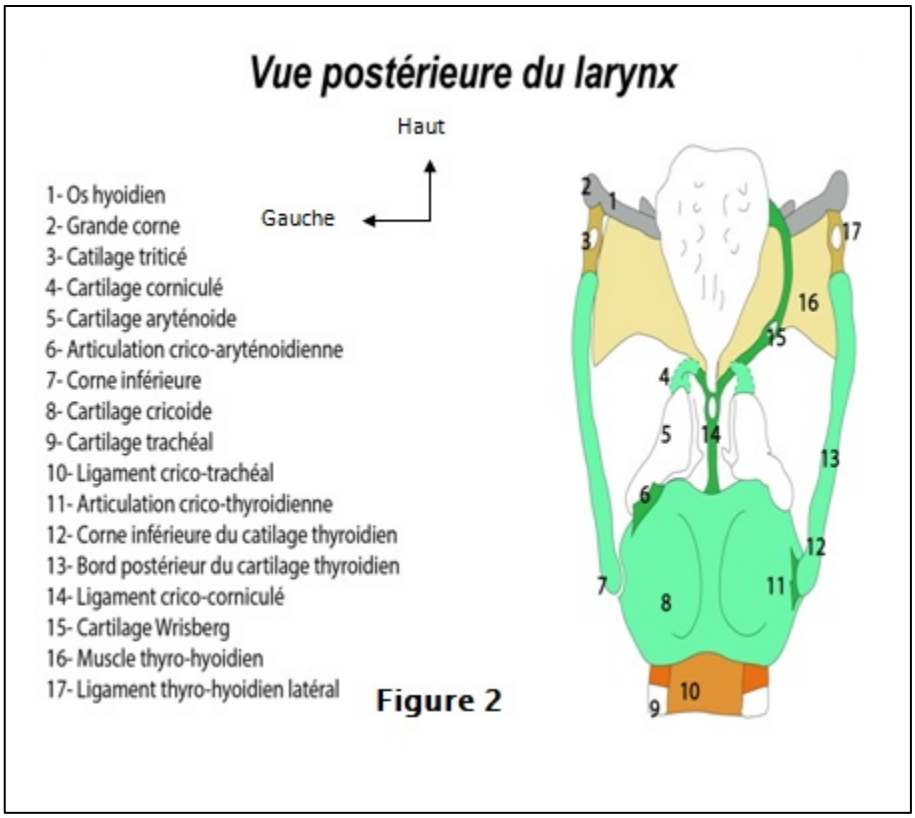

C- Ligaments du larynx : (Figures 2, 3)

- **Ligaments intrinsèques** :

- **Le ligament crico-thyroïdien :** il unit le bord supérieur du cricoïde au bord inférieur du thyroïde .
- **Le ligament thyro-épiglottique** : tendu de l'extrémité inférieure de l'épiglotte au cartilage thyroïde.
- **Le ligament jugal** : il s'étend des cartilages corniculés au bord supérieur du chaton cricoïdien.
- **Les ligaments aryténo-épiglottiques**: tendus de la face antéro-externe du cartilage aryténoide au bord latéral du cartilage épiglottique
- **Le ligament thyro-aryténoïdien supérieur :** il s'insère dans l'angle rentrant de la thyroïde et se terminent sur lecartilage aryténoïde

- **Le ligament thyro-aryténoïdien inférieur** (ligament vocale) :il s'étend de l'apophyse vocale du cartilage aryténoïde à l'angle rentrant du cartilage thyroïde .

➢ **Ligaments extrinsèques** :

- **La membrane crico-trachéale** : tendue du bord inférieur du cricoïde au premier anneau trachéale.
- **La membrane thyro-hyoïdienne** : unissant le bord inférieur de l'os hyoïde au bord supérieur du cartilage thyroïde.
- **La membrane hyo-épiglottique** : elle va du bord supérieur du corps de l'os hyoide à la face antérieure de l'épiglotte.
- **Les ligaments glosso-épiglottiques** :ils relient la face antérieure du cartilage épiglottique à la base de la langue.
- **Les ligaments pharyngo-épiglottique** : s'étendent des bords latéraux de l'épiglotte à la paroi latérale du pharynx.

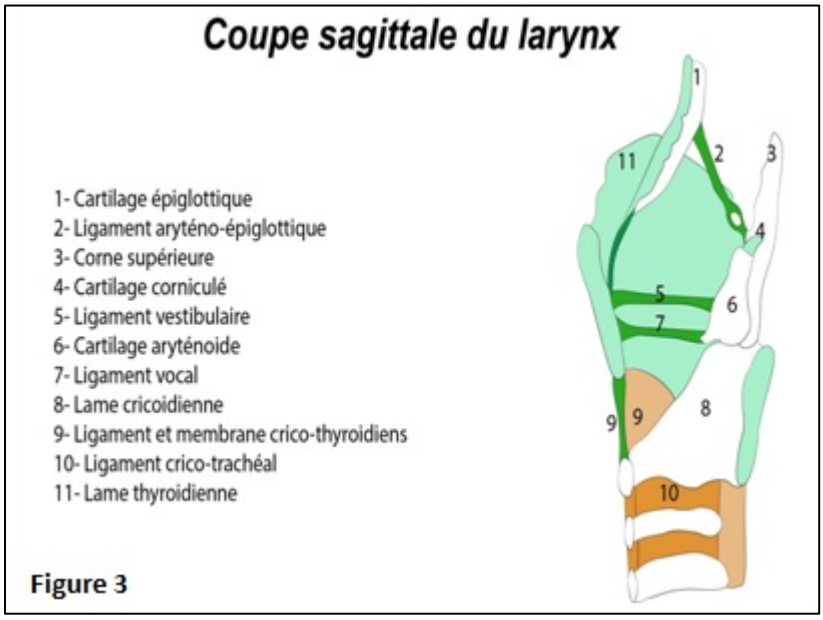

Figure 3

D - Muscles du larynx : (Figure 4)

Les muscles du larynx se divisent en deux groupes :

- **Les muscles extrinsèques** :
  - le muscle sterno-thyroïdien,
  - le muscle thyro-hyoïdien,
  - le muscle constricteur inférieur du pharynx,
  - le muscle stylo-pharyngien,
  - et le muscle pharyngo-staphylin.
- **Les muscles intrinsèques**:

Ils sont tous innervés par le nerf récurrent (ou nerf laryngé inférieur), à l'exception du muscle crico-thyroïdien qui est innervé par le nerf laryngé supérieur.

Les muscles intrinsèques du larynx sont classés en trois catégories :

- **Les muscles tenseurs des cordes vocales : les muscles crico-thyroïdiens** :

Origine: la face antéro-externe de l'arc cricoïdien de chaque côté.

Terminaison : il se termine sur le bord inférieur du cartilage thyroïde.

- **Les muscles constricteurs de la glotte** :
  - **Le muscle crico-aryténoïdien latéral** :

Origine : le bord supérieur du cartilage cricoïde.

Terminaison : l'apophyse musculaire du cartilage aryténoïde.

- **Le muscle thyro-aryténoïdien inférieur** :

Origine : l'angle rentrant du cartilage thyroïde.

Terminaison : l'apophyse vocale du cartilage aryténoïde.

- **Le muscle thyro-aryténoidien supérieur :**

Origine : l'angle rentrant du cartilage thyroïde.

Terminaison : l'apophyse musculaire de l'aryténoïde.

- **Le muscle inter-aryténoïdien ou ary-aryténoïdien** :

Il a deux faisceaux : oblique et transverse.

Origine : il est situé en arrière entre les deux aryténoïdes.

Terminaison : Le faisceau transverse tendu entre les aryténoïdes.

Le faisceau oblique tendu de l'apophyse musculaire de l'aryténoïde d'un coté au sommet de l'aryténoïde controlatéral.

- **<u>Le muscle dilatateur du larynx</u> : le muscle crico-aryténoïdien postérieur :**

Origine : il s'insère sur la fossette latérale du chaton cricoïdien.

Terminaison : il se termine sur l'apophyse musculaire du cartilage aryténoïde.

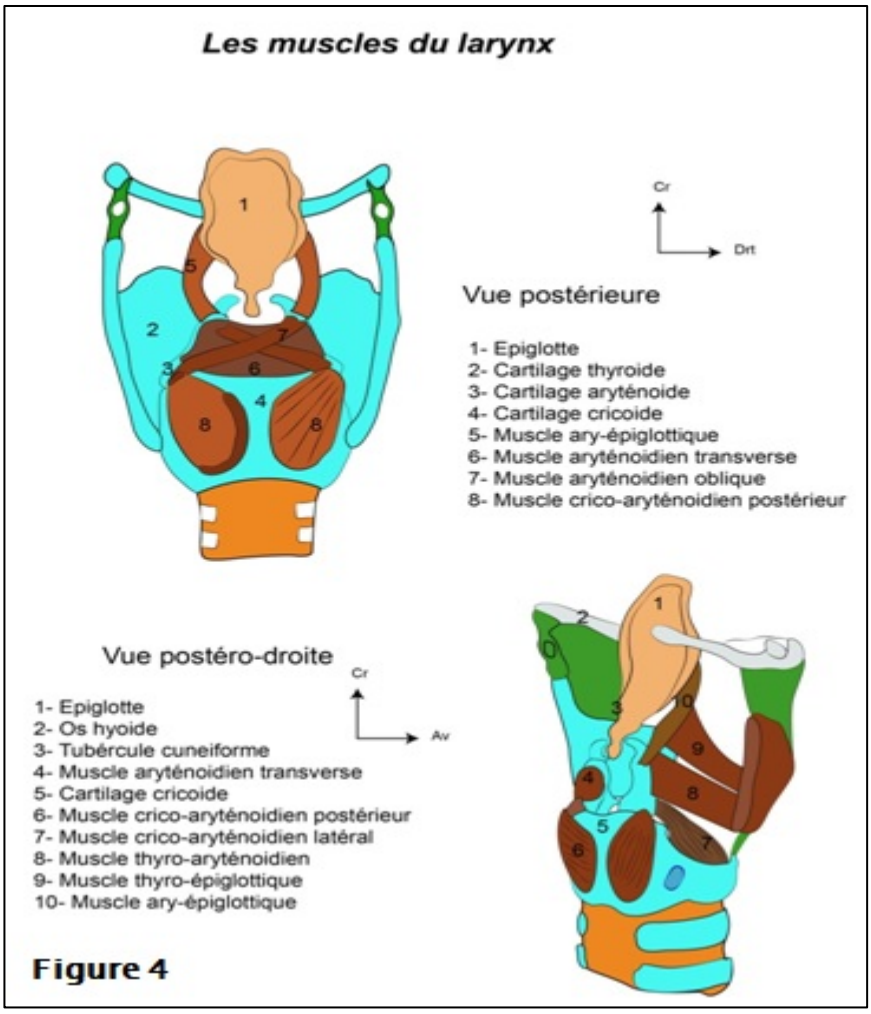

3- Configuration intérieure :

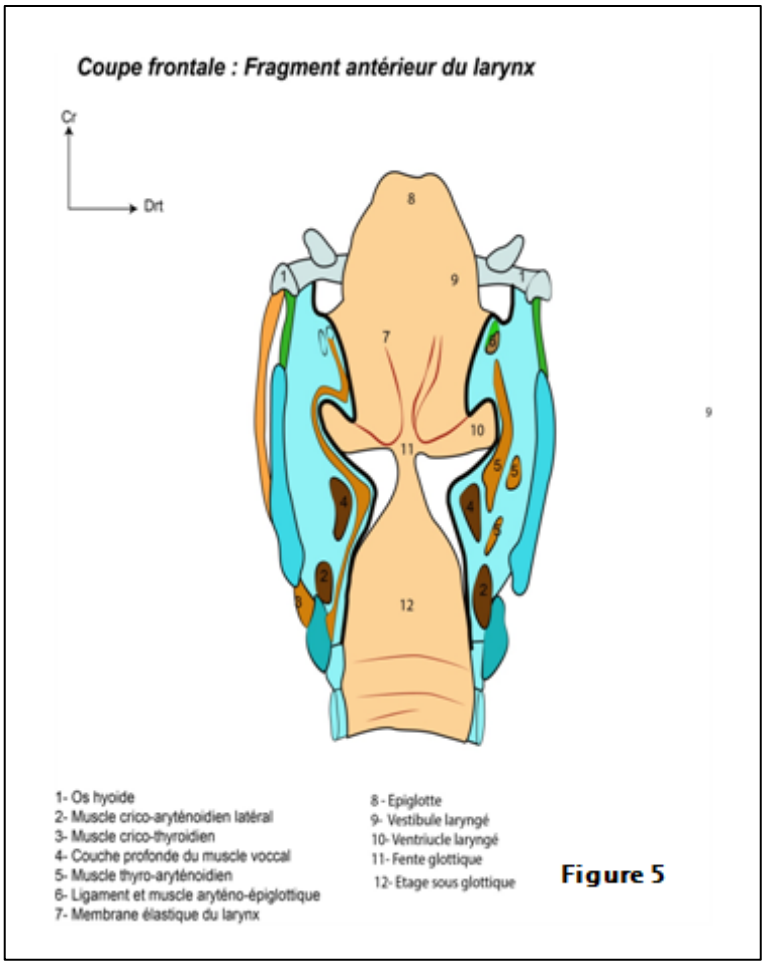

Figure 5

La cavité laryngée est divisée en trois étages :

L'étage supérieur : (Figure 5)

L'étage supra-glottique ou vestibule du larynx, sous forme d'entonnoir il joue le rôle d'un sphincter protecteur, il est limité :

- ✓ en avant par l'épiglotte,
- ✓ en arrière par l'échancrure inter-aryténoïdienne,
- ✓ latéralement par les replis aryténo-épiglottiques,
- ✓ en bas par les cordes vocales supérieures.

L'étage moyen : (Figures 5,6)

L'étage glottique : c'est l'étage de la fonction phonatoire du larynx, il comprend :

- ✓ Les cordes vocales : sont tendues entre le cartilage thyroïde (angle rentrant) en avant et les cartilages aryténoïdes en arrière. Les bords libres des deux cordes vocales délimitent la fente glottique.

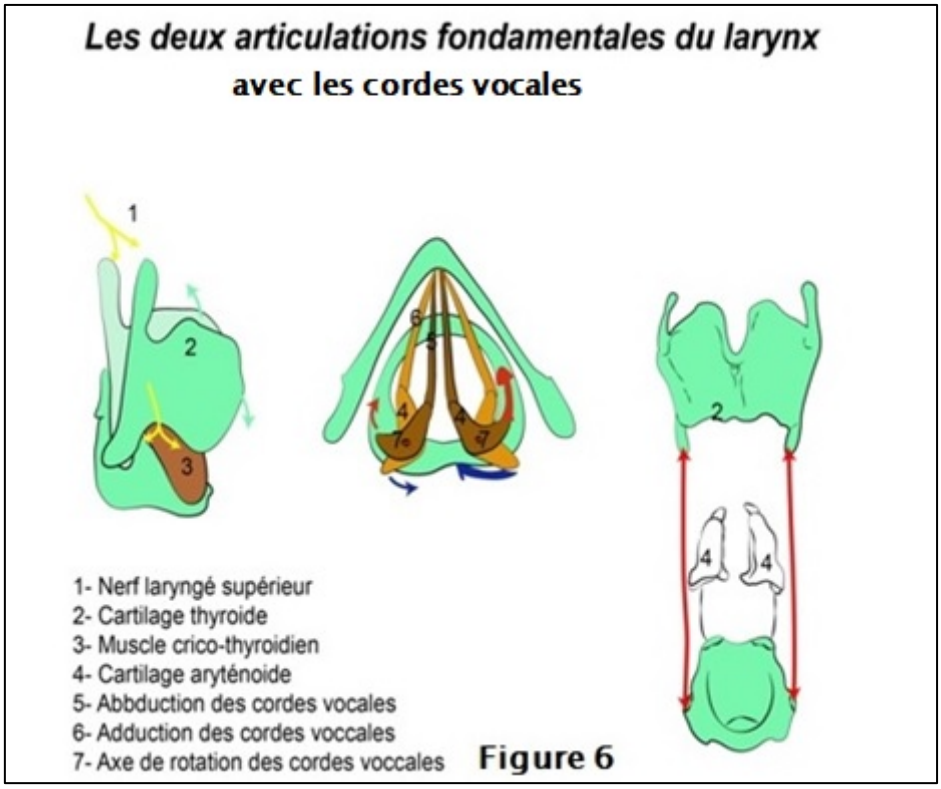

- ✓ Les ventricules laryngés (ventricules de morgani) : sont deux ventricules latéraux de la cavité laryngée formée par l'évagination de la muqueuse entre les bandes ventriculaires et les cordes vocales. (Figure 5)
- ✓ La fente de la glotte est une fente médiane situé à la partie médiane du larynx, c'est la région la plus étroite du tube laryngé, elle peut être observée au laryngoscope. (Figures 5,7)

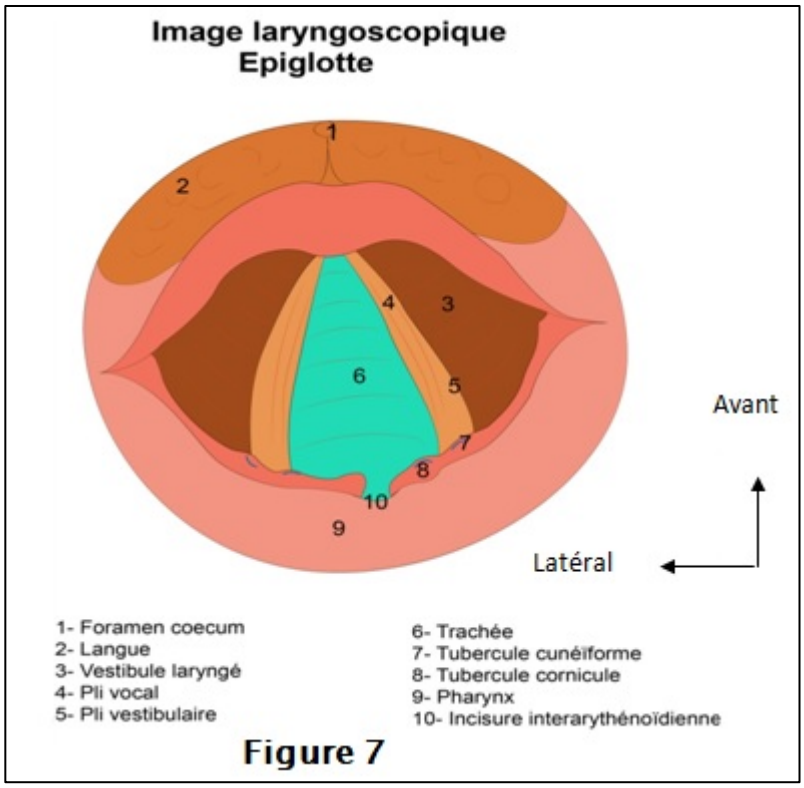

Figure 7

- L'étage inférieur : étage infra-glottique, il se continue en bas par la trachée. (Figure 5)

III - RAPPORTS DU LARYNX :

- En avant : Les plans de couverture de la région sous hyoïdienne :
    - le plan cutané,
    - l'aponévrose cervicale superficielle,
    - et l'aponévrose cervicale moyenne et les muscles sous-hyoïdiens.
- En arrière : Le pharynx.
- Latéralement : les lobes latéraux de la glande thyroïde et le paquet vasculo-nerveux du cou.
- En haut : La base de langue.
- En bas : La trachée.

IV - VASCULARISATION - INNERVATION :

1-Vascularisation artérielle : (Figure 8)

La vascularisation artérielle du larynx est issue de trois artères de chaque coté :

- ✓ l'artère laryngée supérieure, branche de l'artère thyroïdienne supérieure,
- ✓ l'artère laryngée inférieure, branche de l'artère thyroïdienne supérieure,
- ✓ et l'artère laryngée postérieure branche de l'artère thyroïdienne inférieure.

2-Vascularisation veineuse:

La distribution veineuse est homologue à celle des artères.

3-Drainage lymphatique:

Les lymphatiques du larynx proviennent de deux réseaux lymphatiques : un réseau supra-glottique et un réseau infra-glottique.

4-Innervation : (Figure 8)

L'innervation du larynx est assurée par des branches du nerf vague :

- ✓ le nerf laryngé supérieur innerve l'épiglotte, les muqueuses des ventricule et de la cavité infra-glottique, et le muscle crico-thyroïdien.
- ✓ Le nerf laryngé récurrent : innerve tous les muscles du larynx sauf le crico-thyroïdien.

N.C : En cas de lésion du nerf récurrent on va avoir une dysphonie mais aussi : soit une dyspnée s'il se produit une paralysie des cordes vocales en fermeture, soit des fausses routes.

Une lésion unilatérale du nerf laryngé récurrent provoque la paralysie de tous les muscles du larynx excepté celle du muscle crico-throïdien. Sous l'action de ce dernier, les cordes se déplacent médialement en position intermédiaire ; la voix devient rauque.

Une lésion bilatérale se traduit par la position paramédiane des deux cordes vocales ; la voix se réduit à un murmure rauque.

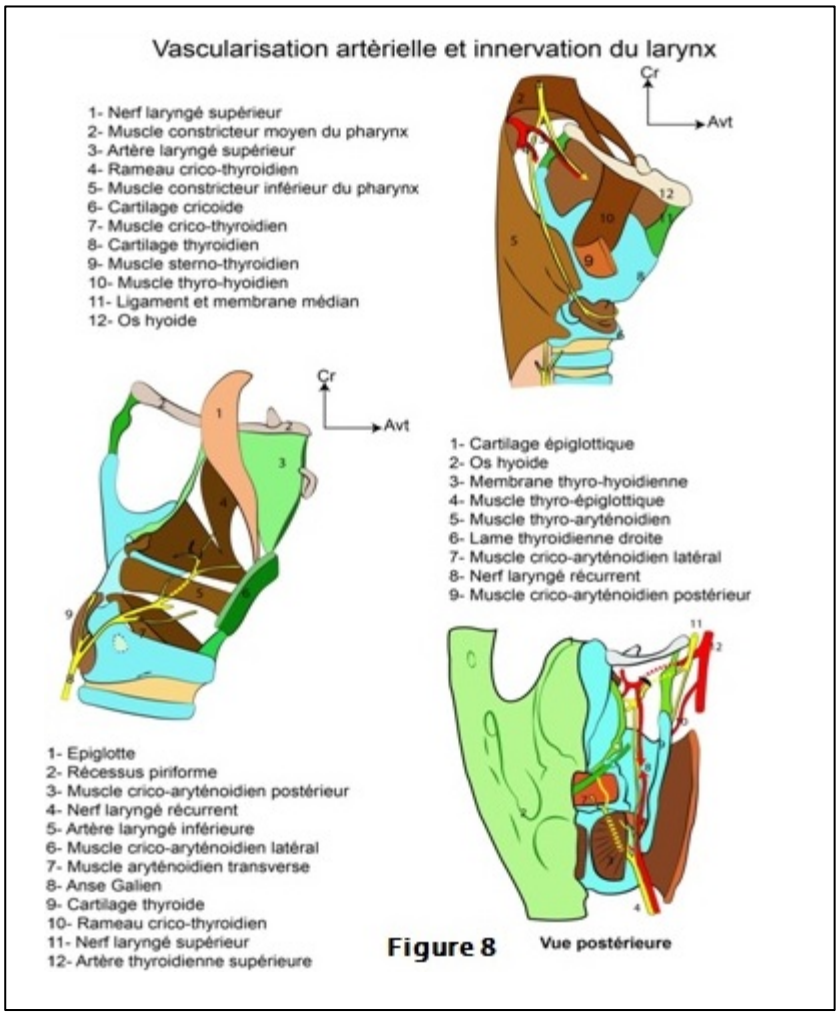
Vascularisation artèrielle et innervation du larynx
1- Nerf laryngé supérieur
2- Muscle constricteur moyen du pharynx
3- Artère laryngé supérieur
4- Rameau crico-thyroidien
5- Muscle constricteur inférieur du pharynx
6- Cartilage cricoide
7- Muscle crico-thyroidien
8- Cartilage thyroidien
9- Muscle sterno-thyroidien
10- Muscle thyro-hyoidien
11- Ligament et membrane médian
12- Os hyoide
Cr
Avt
1- Cartilage épiglottique
2- Os hyoide
3- Membrane thyro-hyoidienne
4- Muscle thyro-épiglottique
5- Muscle thyro-aryténoidien
6- Lame thyroidienne droite
7- Muscle crico-aryténoidien latéral
8- Nerf laryngé récurrent
9- Muscle crico-aryténoidien postérieur
1- Epiglotte
2- Récessus piriforme
3- Muscle crico-aryténoidien postérieur
4- Nerf laryngé récurrent
5- Artère laryngé inférieure
6- Muscle crico-aryténoidien latéral
7- Muscle aryténoidien transverse
8- Anse Galien
9- Cartilage thyroide
10- Rameau crico-thyroidien
11- Nerf laryngé supérieur
12- Artère thyroidienne supérieure
Figure 8
Vue postérieure

V - APPLICATIONS PHYSIOLOGIQUES ET CLINIQUES DU LARYNX :

Physiologie du larynx :

-Le larynx est mis en jeu dans trois fonctions essentielles des cavités aéro-digestives supérieures : la phonation, la respiration et la déglutition.

La phonation met en jeu le larynx, le pharynx, la cavité orale et la cavité nasale. Le signal acoustique produit résulte de la mise en vibration du flux d'air expiratoire émis dans les poumons. Cette mise en oscillation est effectuée par les plis vocaux. Les plis vocaux, mis en adduction, sont en contact l'un de l'autre. Cette fermeture de la glotte induit une augmentation de la pression infra-glottique qui finit par induire l'écartement des plis vocaux à partir de leur bord inférieur. Les forces de rappel induites par la tension des plis vocaux, associées à l'aspiration des plis vocaux liée au passage de l'air à travers la glotte, entraînent une fermeture de la glotte.

-La respiration n'est possible que lorsque les voies aériennes sont largement ouvertes. L'ouverture du larynx repose sur le caractère circulaire du cartilage cricoïde.

-La déglutition : le rôle du larynx dans la déglutition est essentiel. Il a pour vocation de fermer l'arbre respiratoire à chaque déglutition mais aussi lors des régurgitations ou des vomissements. En absence de fermeture, il se produit une fausse route qui peut être mortelle ou induire des complications pulmonaires graves.

Voies d'extension des cancers du larynx :

L'étude des voies d'extension des cancers du larynx est conditionnée par l'anatomie. Il existe des barrières anatomiques et des zones de faiblesse à l'extension intra-laryngée.

Les barrières anatomiques du larynx :

La barrière anatomique essentielle à l'extension intra-laryngée est la membrane élastique du larynx de siège sous-muqueux. Les barrières anatomiques d'extension extra-laryngée sont les cartilages thyroïde et cricoïde, la membrane hyo-épiglottique et la membrane thyro-hyoïdienne. Les points de faiblesse à l'extension intra-laryngée sont le cartilage épiglottique, le ligament thyro-épiglottique, et l'espace para-glottique. Le point de faiblesse essentiel à l'extension extra-laryngée est le muscle crico- thyroïdien.

Les troubles de mobilité du larynx :

Les troubles de la mobilité du larynx peuvent être dus soit à une pathologie endo-laryngée, soit à une paralysie laryngée, c'est-à-dire à une atteinte de l'innervation motrice du larynx.

Les pathologies endolaryngées conduisant à un trouble de la mobilité du larynx sont largement dominées par les cancers du larynx. L'appréciation de la mobilité des plis vocaux chez un sujet ayant un cancer est un point majeur du diagnostic. Elle est jugée lors d'un examen laryngoscopique.

Les paralysies du larynx sont secondaires à une lésion siégeant sur la voie motrice du larynx. La paralysie la plus fréquente est la paralysie unilatérale d'un pli vocal, induisant une dysphonie.

VI - VOIES D'ABORD CHIRURGICALES :

- ✓ Chirurgie endoscopique : pour les tumeurs du larynx localisée.
- ✓ Incision en U pour la chirurgie partielle du larynx.
- ✓ Incision en L de paul andré pour les laryngectomies totales avec curage ganglionnaire.

VII - CONCLUSION :

Le larynx est petit par sa taille mais important par ses fonctions. Outre son rôle vital dans la respiration et la déglutition, son rôle dans la phonation est fondamental dans la vie quotidienne de l'homme. Sa pathologie étant de plus en plus riche et variée, il est donc important que chaque praticien en connaisse l'anatomie.

Résumé de la question

Le larynx est un organe aérifère annexé à l'appareil respiratoire, situé à la partie moyenne de la gaine viscérale du cou, au-dessus de la trachée, en avant du pharynx, en arrière du corps thyroïde et au-dessous de l'os hyoïde.

Il est formé par un squelette cartilagineux comprenant : le cartilage thyroïde, le cartilage cricoïde, le cartilage épiglottique, les cartilages aryténoïdes, les cartilages corniculés de Santorini, et les cartilages cunéiformes de Wrisberg,

Les différents cartilages sont unis par des articulations, des membranes, des ligaments et des muscles.

Les articulations sont : crico-aryténoïdiennes, crico-thyroïdiennes et l'articulation ary-corniculée.

Les ligaments comprennent :

- **Les ligaments intrinsèques :** le ligament crico-thyroïdien, le ligament thyro-épiglottique, le ligament jugal, les ligaments aryténo-épiglottiques, le ligament thyro-aryténoïdien supérieur et le ligament thyro-aryténoïdien inférieur.
- **Les ligaments extrinsèques** : la membrane crico-trachéale, la membrane thyro-hyoïdienne, la membrane hyo-épiglottique, les ligaments glosso-épiglottiques et les ligaments pharyngo-épiglottiques.

Les muscles se répartissent en :

- **Muscles extrinsèques** sont: le muscle sterno-thyroïdien, le muscle thyro-hyoïdien, le muscle constricteur inférieur du pharynx, le muscle stylo-pharyngien et le muscle pharyngo-staphylin.
- **Muscles intrinsèques** sont :

- Les muscles tenseurs des cordes vocales : les muscles crico-thyroïdiens

- Les muscles constricteurs de la glotte :

- le muscle crico-aryténoïdien latéral,
- le muscle thyro-aryténoïdien inférieur,
- le muscle thyro-aryténoidien supérieur,
- le muscle inter-aryténoïdien ou ary-aryténoïdien.

- **Le muscle dilatateur du larynx :** le muscle crico-aryténoïdien postérieur**.**

La cavité laryngée est divisée en trois étages :

- **L'étage supérieur** : L'étage supra-glottique ou vestibule du larynx.
- **L'étage moyen :** L'étage glottique, il comprend les cordes vocales.
- **L'étage inférieur** : étage infra-glottique.

La vascularisation artérielle du larynx est issue de trois artères de chaque coté : laryngée supérieure, laryngée inférieure et laryngée postérieure.

La distribution veineuse est homologue à celle des artères.

Les lymphatiques du larynx proviennent de deux réseaux lymphatiques : supra-glottique et infra-glottique.

L'innervation est assurée par le nerf laryngé supérieur et le nerf laryngé récurrent.

PHARYNX

PLAN :

I. INTRODUCTION

II. ANATOMIE DESCRIPTIVE

III. RAPPORTS

IV. VASCULARISATION – INNERVATION

V. APPLICATIONS CLINIQUES

VI. VOIES D'ABORD CHIRURGICALES

VII. CONCLUSION

I - INTRODUCTION :

Le pharynx est un conduit musculo-membraneux, interposé entre la voie digestive et la voie aérifère, dans lequel s'ouvre la trompe auditive.

Il présente 3 étages : l'étage supérieur ou le rhinopharynx, l'étage moyen ou l'oropharynx et l'étage inférieur ou l'hypopharynx.

Intérêt de la question :

- Physiologique : Le pharynx joue un rôle dans la déglutition, la respiration, la phonation, l'audition et dans la défense immunitaire.
- Pathologique : Les pathologies du pharynx sont fréquentes, dominées par les infections et les tumeurs.
- Chirurgical : Le développement considérable des techniques utilisées dans la chirurgie du pharynx.

II - ANATOMIE DESCRIPTIVE :

1- Situation :

Le pharynx est étendu de la base du crâne au bord inférieur du cartilage cricoïde, en regard de la vertèbre cervicale C6 où il se continue par l'œsophage.

2- Configuration externe et dimensions :

C'est un entonnoir irrégulier, ayant une longueur moyenne de 15 cm. Sa largeur est de 5 cm dans sa partie nasale, 4 cm dans sa partie orale et 2 cm dans sa partie laryngée.

3- Configuration interne :

Le pharynx comprend trois parties :

- la partie supérieure : le nasopharynx, situé en arrière de la cavité nasale,
- la partie moyenne : l'oropharynx, situé en arrière de la cavité orale,

- et la partie inférieure : le laryngo-pharynx, situé en arrière du larynx.

A- Le naso-pharynx, le rhinopharynx ou le cavum : (Figure 1)

C'est une cavité cubique qui présente six parois :

- La paroi antérieure : elle est ouverte et en continuité avec les cavités nasales par les choanes.
- Les 2 parois latérales : chaque paroi latérale présente l'ostium pharyngien de la trompe auditive, qui est cerné :
  - En avant : par le pli salpingo-palatin.
  - En arrière : par le torus tubaire qui se prolonge en bas par le pli salpingo-pharyngien. Le récessus pharyngien se trouve en arrière du torus tubaire.
- La paroi supérieure : en forme de voute concave en bas et en avant qui présente latéralement la tonsille pharyngienne.

N.C :

- L'hypertrophie de la tonsille pharyngienne constitue les végétations adénoïdes,responsables de gêne respiratoire.

- La tonsillectomie correspond à l'ablation chirurgicale des tonsilles palatines,elle est indiquée dans les angines à répétition, l'abcès péri-tonsillaire récidivant, l'hypertrophie des tonsilles palatines provoquant une gêne respiratoire et une atteinte tumorale.

- La paroi postérieure : prolonge en arrière la paroi supérieure.
- La paroi inférieure : est ouverte sur l'oropharynx, c'est l'ostium intra-pharyngien. Il est formé par le voile du palais.

N.C : Le nasopharynx doit être toujours examiné devant toute épistaxis et trouble auditif.

B- L'oropharynx : (Figure 1)

- En haut : Il communique avec le naso-pharynx au niveau de l'isthme du pharynx situé en regard du voile du palais.

NC : La communication entre le naso-pharynx et l'oropharynx est fermée lors de la déglutition par le voile du palais, afin d'éviter les fausses routes du bol alimentaire vers les fosses nasales.

- En bas : L'oropharynx se continue avec le laryngo-pharynx au niveau de l'os hyoïde.
- En avant : Il communique avec la cavité orale par l'isthme du gosier et répond à la racine de la langue.
- En arrière : Il répond à l'arc antérieur de l'atlas et au corps des vertèbres cervicales C2 et C3.

C- Le laryngo-pharynx (Figure 1)

Il est situé en arrière du larynx, il se rétrécit rapidement et se continue par l'œsophage. Il présente :

- En haut : l'épiglotte, limitée latéralement par les plis ary-épiglottiques.
- En bas : l'aditus laryngé bordé latéralement par les tubercules cunéiformes et corniculés.

De chaque côté de l'aditus laryngé se trouve un sillon vertical ; le récessus piriforme.

N.C : Les récessus piriformes ont une grande importance clinique car ils sont le siège de la presque totalité des cancers de l'hypo-pharynx.

- En arrière : le laryngo-pharynx répond aux vértèbres cervicales C4, C5 et C6.

N.C : Le pharynx est difficile à être examiner cliniquement, en dehors du segment moyen (oropharynx) qui est directement observable lors de l'ouverture buccale. Cependant, l'imagerie et l'endoscopie permettent à l'heure actuelle, une exploration complète et précise des trois segments.

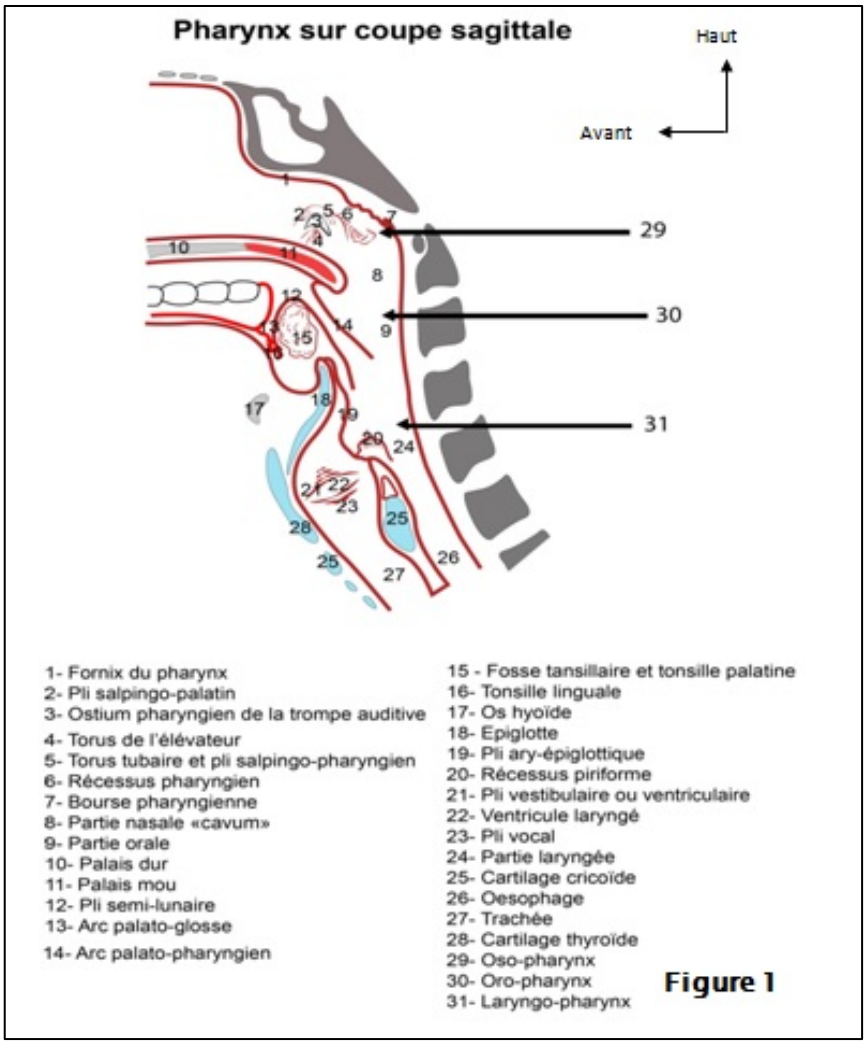

Figure 1

4- Constitution :

La paroi pharyngienne est constituée, en allant de la surface interne à l'externe, par une muqueuse, le fascia pharyngo-basilaire, une couche musculaire et le fascia pharyngien.

A- La muqueuse du pharynx :

Elle est de type aéro-digestif: malpighien pavimenteux stratifié.

Le chorion contient des éléments:

- Glandulaires: les glandes muqueuses de type salivaires.
- Gustatifs: les papilles gustatives présentes dans la paroi postérieure de l'hypopharynx.
- Lymphoïdes : riche en : - Bourrelets tubaires.
  - Amygdales pharyngées et palatines.

L'ensemble de ces éléments constitue le cercle amygdalien de Waldeyer.

N.C : - Le cercle lymphoïde de Waldeyer joue un rôle important dans la défense immunitaire, vu sa disposition au niveau de l'entrée des voies aéro-digestives supérieures. Il peut être le siège des manifestations inflammatoires, infectieuses ou tumorales (lymphomes).

- Les angines sont fréquentes chez l'enfant et chez l'adulte, ils sont d'origine virale surtout mais aussi d'origine bactérienne.

B- Le fascia pharyngo-basilaire : (Figures 2,3)

Le fascia pharyngo-basilaire tapisse la face profonde des muscles du pharynx, il forme le squelette fibreux du pharynx, et permet de maintenir ouvert l'axe aéro-digestif.

Il s'épaissit en regard de la tonsille palatine, où il forme la capsule de la tonsille.

Il se fixe en haut sur la base du crâne selon une ligne d'insertion complexe.

Il se prolonge en bas avec la sous muqueuse œsophagienne.

N.C : le fascia pharyngo-basilaire constitue une zone de résistance à l'extension des tumeurs de l'hypo-pharynx.

C- Les muscles :

Les muscles constricteurs : (Figures 2, 3)

Ils sont des muscles pairs. Ils sont unis en arrière sur la ligne médiane par le raphé pharyngien, qui constitue leur terminaison. On distingue :

- Le muscle constricteur supérieur :

Il se fixe sur l'hamulus ptérygoïdien, le raphé ptérygo-mandibulaire, la ligne mylo-hyoïdienne de la mandibule, et le bord de la langue.

N.C : Sa contraction provoque la formation d'un bourrelet muqueux dans la déglutition, isolant ainsi le naso-pharynx.

- Le muscle constricteur moyen :

Il naît sur la petite corne de l'os hyoïde et du ligament stylo-hyoïdien, et la grande corne de l'os hyoïde.

- Le muscle constricteur inférieur :

Il s'insère sur la ligne oblique du cartilage thyroïde et le bord inférieur du cartilage cricoïde.

N.C : Sa contraction forme le sphincter pharyngo-oesophagien qui s'oppose au passage de l'air dans l'œsophage.

Les muscles constricteurs ont comme action principale, le rétrécissement de la cavité pharyngienne.

Les muscles élévateurs :

- Le muscle stylo-pharyngien : (Figure 3)

Il naît de la face médiale du processus styloïde. Il se termine sur le fascia pharyngo-basilaire, l'épiglotte et le cartilage thyroïde. C'est un élévateur du pharynx et du larynx.

- Le muscle salpingo-pharyngien :

Il naît sur le bord inférieur du cartilage tubaire. Il se termine en se mêlant au muscle palato-pharyngien. Il élève le pharynx et ouvre la trompe auditive pendant la déglutition.

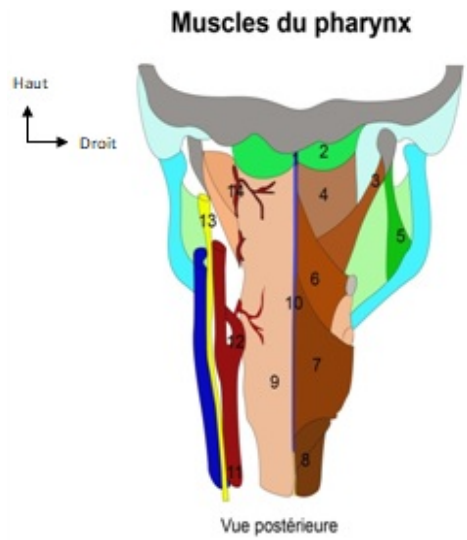

1- Tubercule pharyngien
2- Fascia pharyngo-basilaire
3- Muscle stylo-pharyngien
4- Muscle constricteur supérieur du pharynx
5- Ligament stylo-mandibulaire
6- Muscle constricteur moyen du pharynx
7- Muscle constricteur inférieur du pharynx
8- Oesophage
9- Fascia exo-pharyngé
10- Raphé du pharynx
11- Artère carotide commune
12- Artère carotide externe
13- Nerf X
14- Artère méningée postérieure

Figure 2

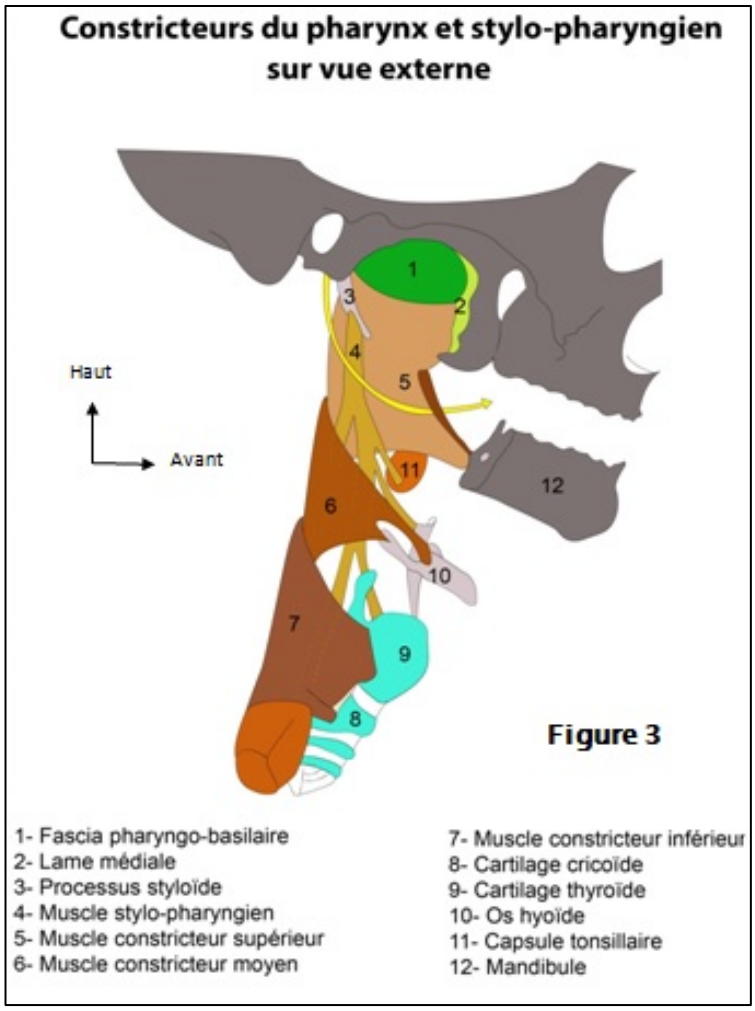

D- Le fascia pharyngien :

Le fascia pharyngien recouvre les faces latérales et postérieures des muscles constricteurs, il se confond en avant avec le fascia bucco-pharyngien.

Il s'unit en haut au fascia pharyngo-basilaire, avec lequel il s'attache à la base du crâne. Il Forme le plan de glissement sur l'aponévrose prévertébrale.

III - RAPPORTS :

Le pharynx répond :

- En haut : au corps sphénoïde, à la partie basilaire de l'occipital et à la trompe auditive latéralement.

- En arrière : l'espace rétro-pharyngien sépare le pharynx du rachis cervical et de la lame prévertébrale du fascia cervical.

NC : - L'espace rétro-pharyngé constitue une zone de décollement facile du pharynx du plan vertébral, souvent utilisé en chirurgie de l'hypo-pharynx.

- Les infections de la paroi pharyngée postérieure peuvent s'étendre vers l'espace rétropharyngé, et celui-ci communique en bas avec le médiastin, ce qui peut engendrer une extension du foyer infectieux vers le médiastin, engendrant une médiastinite ou une péricardite.

- Latéralement : le pharynx répond à la région rétro-stylienne de l'espace rétro-pharyngien avec :

  - ses vaisseaux : l'artère carotide interne et la veine jugulaire interne,

  - ses nerfs : vague, glosso-pharyngien, hypoglosse et accessoire,

  - et son ganglion sympathique : le ganglion cervical supérieur.

- En avant : il répond aux choanes, à l'isthme de gosier et à l'orifice supérieur du larynx.

NC : Les cancers développés sur la face antérieure du laryngo-pharynx envahissent rapidement les deux cartilages essentiels du larynx (le cartilage aryténoïde et la lame du cartilage cricoïde), contre-indiquant tout geste de chirurgie conservatrice laryngée.

IV – VASCULARISATION – INNERVATION :

1- Vascularisation artérielle : (Figure 4)

La vascularisation artérielle du pharynx est assurée par des artères provenant de l'artère carotide externe : Elle est assurée principalement par :

- l'artère pharyngienne ascendante,
- l'artère thyroïdienne supérieure : par sa branche laryngée supérieure destinée au voile du palais.

- l'artère ptérygo-palatine : destinée à la voute du rhino-pharynx,
- l'artère palatine ascendante : branche de l'artère faciale, destinée au voile et à l'amygdale palatine,
- l'artère dorsale de la langue : branche de l'artère linguale, destinée au pilier antérieur de l'amygdale,
- et l'artère sous-clavière : elle participe à cette vascularisation, en fournissant par l'intermédiaire de l'artère thyroïdienne inférieure des branches pour la partie basse de l'hypo pharynx.

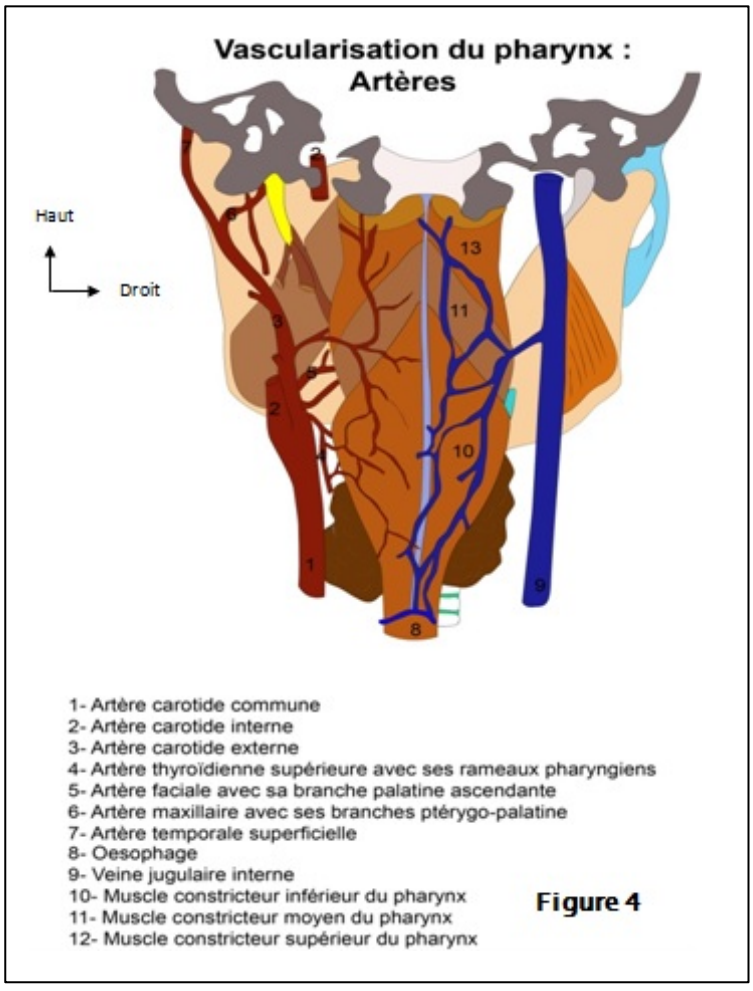

1- Artère carotide commune
2- Artère carotide interne
3- Artère carotide externe
4- Artère thyroïdienne supérieure avec ses rameaux pharyngiens
5- Artère faciale avec sa branche palatine ascendante
6- Artère maxillaire avec ses branches ptérygo-palatine
7- Artère temporale superficielle
8- Oesophage
9- Veine jugulaire interne
10- Muscle constricteur inférieur du pharynx
11- Muscle constricteur moyen du pharynx
12- Muscle constricteur supérieur du pharynx

Figure 4

<u>2- Vascularisation veineuse</u> :

Le système veineux du pharynx se draine dans la veine jugulaire interne, Il est formé de deux vastes plexus :

- ✓ Plexus sous-muqueux profond : schématisé par
- le plexus veineux antérieur, Il draine le voile du palais, la base de la langue et les sinus piriformes. Il se draine dans les veines linguales et thyroïdiennes par : les veines laryngées supérieures et inférieures.
- Plexus veineux postérieur : Il est localisé au niveau de l'hypopharynx. Il se draine dans le plexus latéral du pharynx par les veines perforantes laryngées supérieures et inférieures.

- ✓ Plexus péri-pharyngien :
  - Il est situé entre les muscles et l'aponévrose latérale.
  - Il est formé de volumineuses veines anastomosées.
  - Il se draine vers l'arcade veineuse latéro-pharyngienne, puis directement vers la veine jugulaire interne.

3- Drainage lymphatique :

Ils naissent de deux réseaux :

- ➢ Réseau muqueux : développé au niveau :
  - De La base de la langue et de l'amygdale palatine.
  - Des sinus piriformes.
  - De la paroi latérale du cavum.
- ➢ Réseau musculaire : dont les collecteurs venant du cavum et du voile du palais gagnent les ganglions rétro-pharyngiens, ou ils se jettent directement dans :
  - Les ganglions jugulaires supérieurs.
  - Les ganglions sous-digastriques.

Les collecteurs de l'oropharynx et de l'hypopharynx vont aux ganglions de la veine jugulaire interne, entre les muscles omo-hyoïdien et digastrique.

Les lymphatiques de la partie basse de l'hypopharynx vont aux ganglions de la chaîne récurrentielle.

4- Innervation :

Les nerfs proviennent du plexus pharyngien, situé essentiellement sur le muscle constricteur moyen. Il est formé des branches pharyngiennes du :

- Nerf vague,
- Nerf glosso-pharyngien,
- Ganglion cervical supérieur.

Les neurofibres sensitives sont véhiculées par le nerf glosso-pharyngien (IX), alors que les neurofibres motrices proviennent du nerf vague (X) pour les muscles constricteurs et du nerf glosso-pharyngien (IX) pour le muscle stylo-pharyngien.

N.C : L'atteinte unilatérale du nerf glosso-pharyngien et vague n'entraîne aucun trouble moteur clinique.

V - APPLICATIONS CLINIQUES :

-Les pathologies du rhinopharynx en particulier malignes, se manifestent cliniquement par quatre syndromes plus au moins associés :

- Le syndrome rhinologique traduit la continuité entre le rhinopharynx et la cavité nasale : épistaxis récidivantes, obstruction nasale, rhinorrhée postérieure et douleurs profondes de la face.

- Le syndrome otologique signe une pathologie de la trompe auditive : otite séro-muqueuse avec hypoacousie, autophonie, impression de plénitude de la caisse du tympan.

- Le syndrome neurologique est le reflet d'une extension de la tumeur vers les espaces profonds de la face : névralgie du nerf mandibulaire, diplopie par atteinte du nerf abducens, céphalées, autres paralysies des nerfs crâniens.

- Enfin, comme toute tumeur, une tumeur du cavum peut donner des adénopathies métastatiques, souvent de siège rétro-pharyngé, infra-mastoïdien ou jugulo-digastrique.

L'examen clinique du rhinopharynx peut être réalisé par laryngoscopie indirecte.

-L'oropharynx peut être le siège de pathologies infectieuses (angines) ou tumorales. Les tumeurs sont liées à une consommation excessive d'alcool et du tabac. Les carcinomes épidermoïdes de la fosse tonsillaire représentent 15 % des tumeurs malignes de l'ORL.

VI – VOIES D'ABORD CHIRURGICALES:

1- Les voies d'abord du rhinopharynx :

- **Endoscopique endonasale :** ces dernières années, le développement du matériel et des techniques de chirurgie endoscopique a permis d'élargir les indications de cette chirurgie minimale invasive limitant ainsi les séquelles, notamment esthétiques, de la chirurgie externe.

- **Voie para-latéro-nasale :** son indication la plus fréquente reste les tumeurs malignes de l'ethmoïde. L'incision débute 1cm en avant de l'angle interne de l'œil et se prolonge vers le sillon nasogénien en contournant l'aile du nez.

-**Voie sous-labiale bilatérale** : elle est équivalente à celle de la voie para-latéro-nasale avec l'avantage de ne pas laisser de cicatrice visible. L'incision s'étend de la dernière molaire supérieure d'un côté à l'autre et sectionnant le frein de la lèvre supérieure.

- **Voie gingivale sous-labiale de Rouge-Denker :** elle permet la prise en charge des tumeurs de la voûte palatine antérieure et du cavum. L'incision s'étend d'une canine à la canine opposée et pouvant être étendue jusqu'à la deuxième molaire du côté de la lésion.

- **Voie transmandibulaire médiane :** elle est principalement utilisée pour la prise en charge des extensions latérales des fibromes nasopharyngiens à la fosse infra-temporale et certaines tumeurs basicrâniennes étendues à la paroi latérale du cavum. L'incision s'étend de la pointe de

la mastoïde à l'os hyoïde puis elle est prolongée vers la lèvre inférieure qu'elle sectionne médialement en contournant le menton.

- **Voie préauriculaire sous-temporale :** elle est réalisée lorsque le volume de la tumeur et son extension est au-delà du cavum nécessitent un abord large pour une exérèse la plus complète possible.

2- Les voies d'abord de l'oropharynx :

- **Voie transorale classique :** la tonsillectomie ou tonsillotomie simple ou élargie, l'exérèse de tumeurs benignes de petite taille du voile du palais, de la base de la langue se traitent par cette voie d'abord.

- **Voie transorale endoscopique** : les tumeurs bénignes et malignes de l'oropharynx peuvent être traitées par cette voie.

3- Voies d'abord de l'hypopharynx :

- **Voie transorale endoscopique :** cette chirurgie endoscopique, réalisée à l'aide du laser ou du robot, l'exposition est très difficile, et la chirurgie se fait dans un espace réduit. Elle concerne les tumeurs bénignes et malignes de l'hypopharynx de petites tailles peu infiltrantes.

- **Pharyngotomie latérale basse** : elle concerne les tumeurs bénignes et malignes de l'hypopharynx de petites tailles peu infiltrantes et non exposables en chirurgie endoscopique.

VII – CONCLUSION :

Le pharynx est un organe important. Il joue plusieurs rôles essentiels. L'intérêt de son étude anatomique apparaît dans ses applications à la pathologie et ses voies d'abord sont extrêmement variables.

Résumé de la question

Le pharynx est un conduit musculo-membraneux, interposé entre la voie digestive et la voie aérifère. Il est étendu de la base du crâne au bord inférieur du cartilage cricoïde, en regard de la vertèbre cervicale C6 où il se continue par l'œsophage. Il comprend trois parties :

- La partie supérieure : le nasopharynx, situé en arrière de la cavité nasale.
- La partie moyenne : l'oropharynx, situé en arrière de la cavité orale.
- La partie inférieure : le laryngo-pharynx, situé en arrière du larynx.

Il présente une longueur de 15 cm et une largeur de 5 cm dans sa partie nasale, 4 cm dans sa partie orale et 2 cm dans sa partie laryngée.

La paroi pharyngienne est constituée par :

- Une muqueuse de type aéro-digestif ayant un épithélium malpighien pavimenteux stratifié avec un chorion contenant des éléments glandulaires gustatifs et lymphoïdes.
- Le fascia pharyngo-basilaire qui forme le squelette fibreux du pharynx.
- Une couche musculaire contenant des muscles constricteurs et des muscles élévateurs.
- Le fascia pharyngien.

La vascularisation artérielle du pharynx est assurée par l'artère pharyngienne ascendante, l'artère thyroïdienne supérieure, l'artère ptérygo-palatine, l'artère palatine ascendante, l'artère dorsale de la langue et l'artère sous-clavière.

Le système veineux du pharynx se draine dans la veine jugulaire interne via :

- Plexus sous-muqueux profond formé par :
    - le plexus veineux antérieur qui se draine dans les veines linguales et thyroïdiennes.
    - le plexus veineux postérieur qui se draine dans le plexus latéral du pharynx.
- Plexus péri-pharyngien se draine vers l'arcade veineuse latéro-pharyngienne, puis directement vers la veine jugulaire interne.

Les lymphatiques naissent de deux réseaux muqueux et musculaire.

L'innervation est assurée par des neurofibres sensitives qui sont véhiculées par le nerf glosso-pharyngien (IX), et des neurofibres motrices qui proviennent du nerf vague (X).

NERF RECURRENT

PLAN :

I. INTRODUCTION

II. ANATOMIE DESCRIPTIVE

III. RAPPORTS

IV. BRANCHES COLLATERALES

V. APLLICATIONS CLINIQUES

VI. VOIES D'ABORD CHIRURGICALES

VII. CONCLUSION

I - INTRODUCTION :

Le nerf récurrent ou le nerf laryngé inférieur est le nerf moteur de la corde vocale, branche collatérale du nerf vague.

Il innerve tous les muscles du larynx sauf le crico-thyroïdien qui est innervé par le nerf laryngé supérieur.

Intérêt de la question :

- ✓ Physiologique : Le nerf récurrent joue un rôle essentiel dans la phonation.
- ✓ Anatomique : Il a des rapports vasculo-nerveux et viscéraux très importants.
- ✓ Clinique : Sa paralysie se manifeste par la voix bitonale et à La laryngoscopie indirecte : elle se manifeste par l'immobilité des cordes vocales en position médiane.
- ✓ Chirurgical : La chirurgie de la thyroïde nécessite une parfaite connaissance de l'anatomie cervicale, notamment celle du nerf laryngé inférieur afin d'éviter des lésions iatrogènes.

II - ANATOMIE DESCRIPTIVE :

1- Origine : (Figure 1)

Le nerf récurrent naît du nerf vague :

- ✓ A droite : en avant de l'artère sous-clavière droite.
- ✓ A gauche : Il naît à gauche de l'arc aortique qu'il contourne en bas, immédiatement en arrière du ligament artériel.

N.C :

Les anévrismes de l'aorte peuvent être à l'origine de troubles laryngés.

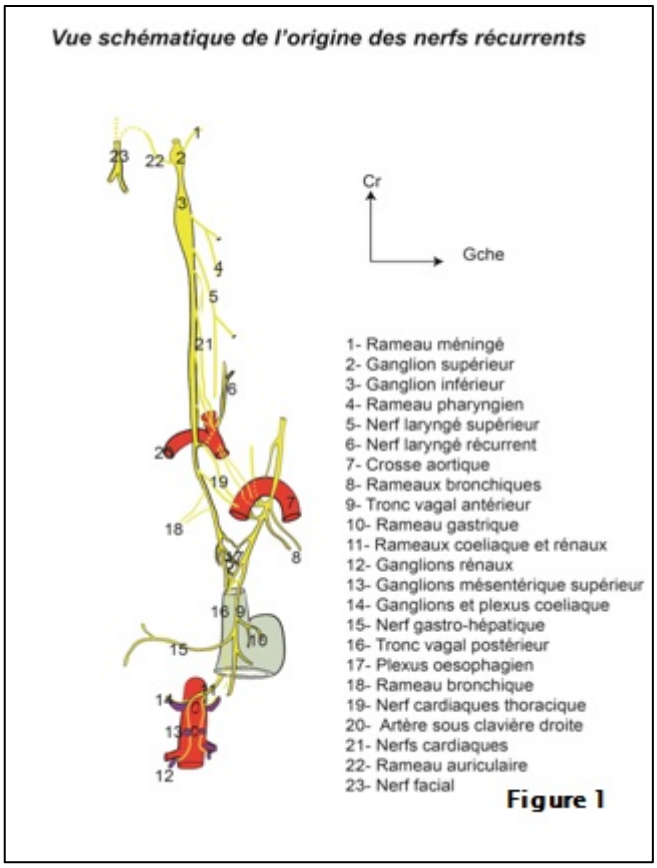

2- Trajet :

- ✓ **Nerf récurrent droit :** (Figure 2)

Il contourne la face inférieure de l'artère sous-clavière, il monte obliquement en haut et en dedans derrière le paquet vasculo-nerveux du cou vers la trachée et l'œsophage puis se dirige obliquement et médialement vers le lobe droit de la thyroïde.

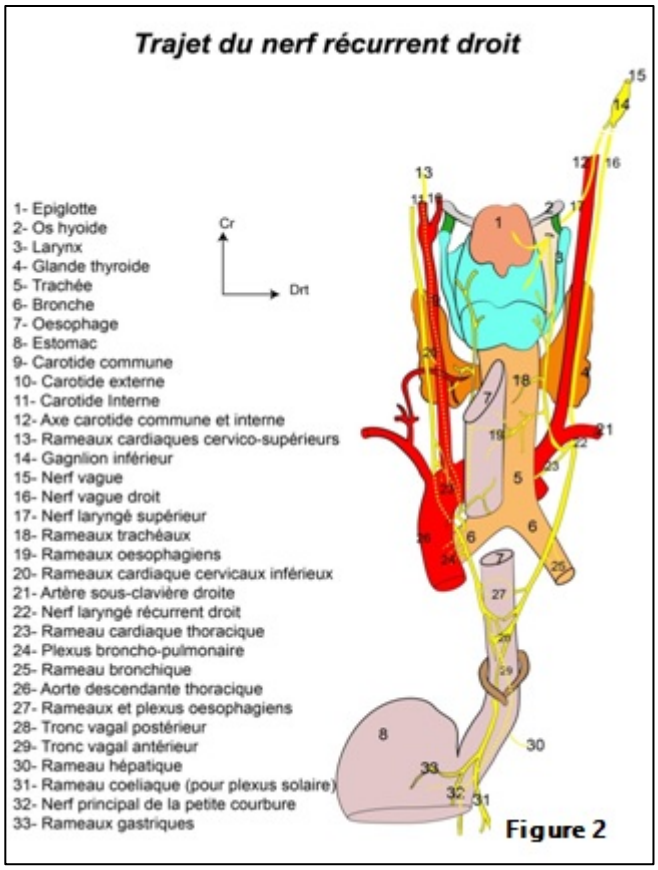

- ✓ **Nerf récurrent gauche :**

Après sa naissance sous la crosse aortique, il est verticalement ascendant dans les étages thoracique et cervical.

Il est d'emblée au contact du bord gauche de l'œsophage dans l'axe trachéo-oesophagien jusqu'au pôle inférieur du lobe latéral de la thyroïde.

3- Terminaison :

Le nerf récurrent en passant sous le bord inférieur du muscle constricteur inférieur du larynx, il se termine dans la gouttière pharyngo-laryngée.

III - RAPPORTS :

1- Rapports du nerf récurrent droit :

- ❖ **A son origine** : Il répond :

- en haut : à l'artère sous-clavière droite,
- en dehors : aux branches de l'artère sous-clavière (l'artère vertébrale, le tronc thyro-cervico-scapulaire et l'artère mammaire interne),
- en avant : au confluent de Pirogoff,
- et en arrière : au dôme pleural.

❖ <u>Au niveau du segment sous-thyroïdien</u> : il répond :

- en avant : au pédicule vasculo-nerveux du cou entouré par sa gaine,
- en arrière : au pédicule vertébral et au muscle long du cou,
- en dedans : à l'axe aéro-digestif du cou,
- et en dehors : à l'artère thyroïdienne inférieure.

N.C :

Le nerf laryngé inférieur peut être lésé lors de la ligature de cette artère au cours d'une thyroïdectomie. Ces lésions entraînent une aphonie et une détresse respiratoire.

❖ <u>Au niveau du segment thyroïdien</u> : le nerf récurrent droit pénètre la loge thyroïdienne en restant en dehors de la capsule propre de la thyroïde, il est accompagné par l'artère laryngée postéro-supérieure, il répond :

- en dedans : à la face latérale de la trachée en bas et au cartilage cricoïde en haut,
- en dehors : à la carotide primitive et à l'artère thyroïdienne inférieure,
- en avant : à la face postéro-latérale de la thyroïde et au ligament de Gruber latéral.

<u>2- Rapports du nerf récurrent gauche</u> :

<u>Segment thoracique</u> :

❖ <u>A son origine</u> : il répond à l'espace quadrilatère de Wrisberg limité par :

- en haut : la crosse de l'aorte,
- en bas : le pédicule pulmonaire gauche,
- en avant : la portion ascendante de la crosse aortique, le ligament de Botal (entre la crosse aortique et l'artère pulmonaire), et le plexus cardiaque,

- et en arrière : l'aorte thoracique descendante.

❖ Dans le médiastin postérieur : il répond :

- en avant : au tronc veineux brachio-céphalique gauche,
- en arrière : à la face antérieure de l'œsophage et au canal thoracique,
- en dedans : à la trachée.
- en dehors : à la carotide primitive, à l'artère sous-clavière gauche, aux nerfs vague gauche et phrénique et à la plèvre médiastinale.

Segment cervical :

Toujours accompagné de la chaîne lymphatique récurrentielle.

Segment sous thyroïdien :

Il répond à :

- en avant : paquet vasculo-nerveux du cou,
- en arrière : la face antérieure de l'œsophage,
- en dedans : l'axe oeso-trachéal,
- en dehors : l'artère thyroïdienne inférieure.

Segment thyroïdien :

Le nerf récurrent gauche pénètre la loge thyroïdienne en restant en dehors de la capsule propre de la thyroïde, il est accompagné par l'artère laryngée postéro-supérieure.

Il répond à :

- en dedans : la face latérale de la trachée en bas et au cartilage cricoïde en haut,
- en dehors : la carotide primitive et l'artère thyroïdienne inférieure,
- en avant : la face postéro-latérale de la thyroïde et au ligament de Gruber latéral,

IV- BRANCHES COLLATERALES :

Chaque nerf laryngé donne :

- des rameaux trachéaux,
- des rameaux cardiaques,
- des rameaux pharyngiens,
- et des rameaux œsophagiens.

V- APPLICATIONS CLINIQUES :

Les nerfs laryngés récurrents innervent tous les muscles intrinsèques du larynx sauf un. Par conséquent, tout procédé d'investigation (par exemple : la médiastinoscopie) du médiastin supérieur ou tout processus pathologique affectant cette région risque de léser ces nerfs et de perturber la voix.

Etant donné qu'il contourne l'arc aortique puis remonte à gauche de la trachée sur la face antérieure de l'œsophage, le nerf récurrent gauche peut être entrepris par un carcinome bronchogénique ou œsophagien, par une hypertrophie des nœuds lymphatiques médiastinaux ou par un anévrysme de l'arc aortique. Dans ce dernier cas le nerf peut être étiré ou dilaté.

VI- VOIES D'ABORD :

- ✓ La voie endolaryngée : endoscopique,
- ✓ Les voies externes : cervicotomie et la thoracotomie.

VII- CONCLUSION :

L'étude anatomique du nerf récurrent est importante car elle permet d'évoquer les étiologies des paralysies récurrentielles, en particulier chirurgicales.

L'exploration de la mobilité des cordes vocales doit être systématique après chaque geste chirurgical siégeant sur la voie motrice du larynx.

Anatomie du thorax et de l'appareil respiratoire

PAROI THORACIQUE

PLAN :

I. INTRODUCTION

II. CAGE THORACIQUE :

1- Généralité

2- Sternum

3- Côtes

4- Rachis thoracique

5- Articulations du thorax

III. MUSCLES INTRINSEQUES DU THORAX

IV. LES PLANS DE COUVERTURE OSTEOMUSCULAIRES

V. VASCULARISATION – INNERVATION

VI. APPLICATIONS CLINIQUES

VII. VOIES D'ABORD CHIRURGICALES

VIII. CONCLUSION

I - INTRODUCTION :

La paroi thoracique est formée d'une armature ostéo-cartilagineuse : c'est la cage thoracique, et elle est maintenue par des articulations et des muscles intrinsèques.

Les muscles extrinsèques du thorax qui s'insèrent partiellement sur la cage thoracique appartiennent aux membres supérieurs, au dos et à l'abdomen.

Intérêt de la question :

- ✓ Anatomique : elle est le lieu d'insertion d'éléments musculaires pour les régions cervicale, scapulaire et abdominale.
- ✓ Pathologique : les pathologies de la paroi thoracique sont fréquentes notamment les déformations de la paroi thoracique, et les traumatismes qui quelle que soit leur gravité, peuvent s'accompagner de lésions pleuro-pulmonaires ou cardiaques.

II - CAGE THORACIQUE :

1- Généralités :

La cage thoracique a la forme d'un cône constitué d'éléments musculaires et squelettiques, avec une ouverture supérieure et une ouverture inférieure plus large.

1- 1- Configuration externe :

- ✓ Sa face antérieure est formée du sternum et des cartilages costaux. Elle mesure environ 12 cm. (Figure 3)
- ✓ Sa face postérieure est constituée par les vertèbres thoraciques et la partie des côtes située en arrière des angles costaux. Elle mesure 27 cm. (Figure1,3)
- ✓ Ses faces latérales convexes sont formées de la majeure partie des côtes. Elles mesurent environ 33 cm.

1- 2- Ouverture supérieure : (Figure 1)

Elle est cordiforme, inclinée en bas et en avant. Elle est limitée par :

- en avant : l'incisure jugulaire,
- latéralement : les premières côtes,
- et en arrière : la vertèbre thoracique T1.

Son diamètre est de 5 cm sagittalement et de 10 cm transversalement.

1- 3- Ouverture inférieure : (Figure 1)

Elle est plus large que l'ouverture supérieure, son plan est dirigé vers le bas et l'avant. Elle est limitée par :

- en avant : l'angle infrasternal, défini par le processus xiphoïde et les 7e cartilages costaux,
- en arrière : la vertèbre thoracique T12 et les douzièmes côtes,
- et latéralement : le bord inférieur du dernier cartilage costal.

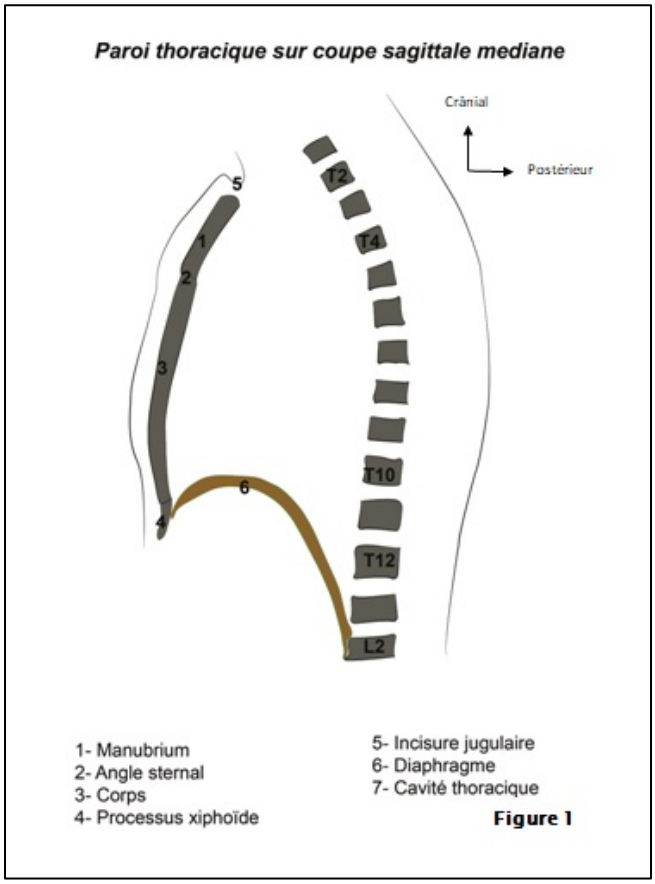

2- Sternum : (Figure 2)

C'est un os impair et médian de la paroi antérieure du thorax. Il est constitué de trois parties de haut en bas :

- ✓ le manubrium sternal,
- ✓ le corps : allongé,
- ✓ et le processus xiphoïde : de petite taille.

N.C : Il est palpable sous la peau, son abord facile permet les ponctions de la moelle et les transfusions sanguines.

Ces parties sont unis par la symphyse manubrio-sternale et la synchondrose corporéo-xiphoïdienne.

Il mesure 15 à 20 cm en longueur et 5 à 6 cm de largeur.

On lui décrit :

- ➢ Une face antérieure qui présente :
  - sur le manubrium : deux crêtes obliques en bas et médialement. Au dessus de la crête s'insère le muscle sterno-cléido-mastoïdien, au dessous le muscle grand pectoral.
  - L'angle sternal ou l'angle de louis : crête saillante de la symphyse manubrio-sternale.
  - Sur le corps : les trois lignes sternales transverses : elles donnent insertion au muscle grand pectoral.
- ➢ Une face postérieure qui donne insertion :
  - sur le manubrium : au muscles sterno-hyoïdien et sterno-thyroïdien,
  - et sur le corps : au muscle transverse du thorax.
- ➢ Des bords latéraux : chaque bord présente sept incisures costales articulaires avec les cartilages costaux. La deuxième incisure est située à l'union du manubrium et du corps, la septième incisure au niveau de la synchondrose xipho-sternale.
- ➢ Un bord supérieur : qui présente trois échancrures, l'incisure jugulaire médiane et les incisures claviculaires latérales articulaires avec la clavicule.

- Le processus xiphoïde, qui donne insertion sur :
  - sa face antérieure : aux muscles droits de l'abdomen,
  - sa face postérieure : au diaphragme,
  - et son apex : à la ligne blanche de l'abdomen.

N.C : Malformations :

- la fente sternale ou la fissure sternale ou bifidité sternale : c'est une séparation partielle ou complète des deux pièces sternales latérales.
- La déformation en creux, pectus excavatum : il se caractérise par une cuvette à grand axe vertical, centrée sur la partie basse du corps sternal ou de l'appendice xiphoïde.
- La déformation en protrusion, le pectus arcuatum : le manubrium est correctement orienté et le corps sternal dans le même axe, formant ainsi un éperon ou une carène. L'appendice xiphoïde est souvent incurvé en arrière.

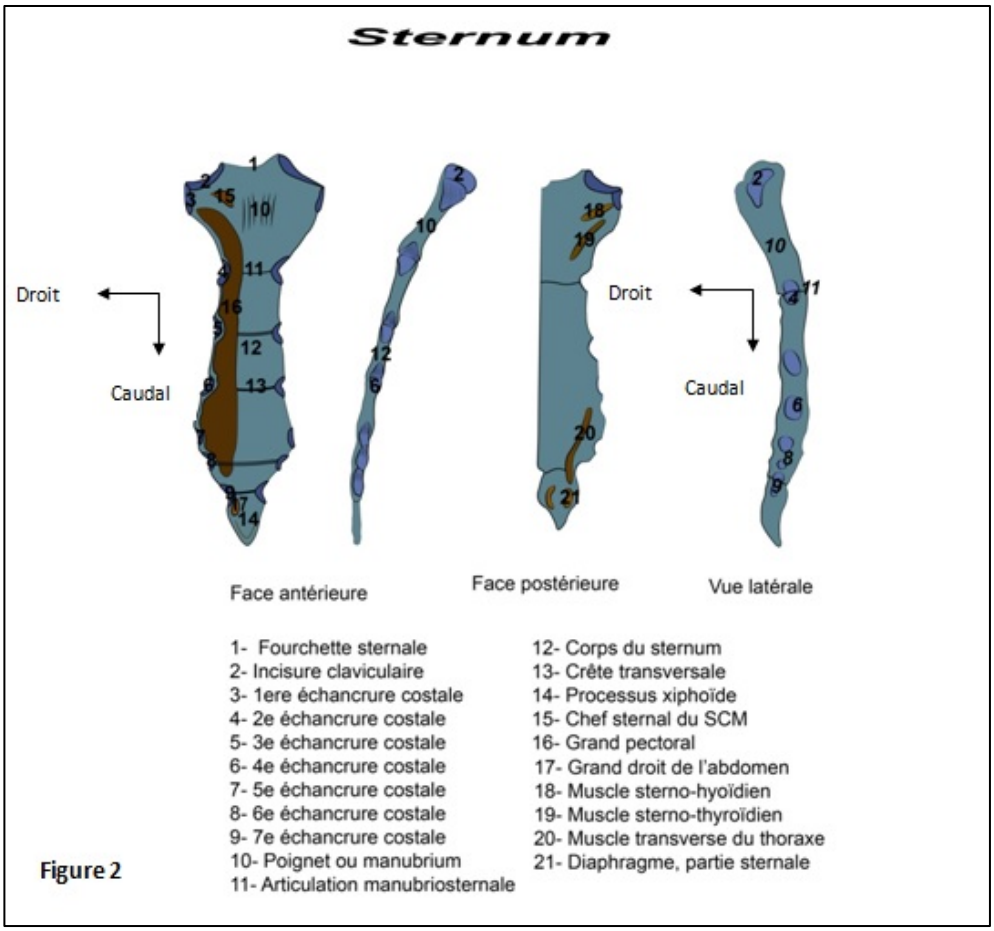

Figure 2

3- Côtes : (Figure 3)

Les côtes sont des os plats, longs et incurvés qui délimitent en arrière et latéralement le thorax.

Elles s'articulent avec la colonne vertébrale et se prolongent en avant chacune par un cartilage costal.

Au nombre de douze de chaque côté, elles sont numérotées de 1 à 12 :

- ✓ les vraies côtes : de la première à la septième sont reliées par leurs cartilages au sternum,
- ✓ les fausses côtes : de la huitième à la dixième leur cartilage s'unit au cartilage sus-jacent,
- ✓ les côtes flottantes : les onzième et douzième se terminent par un cartilage libre.

Les côtes de 8 à 12 sont dites asternales.

N.C : On peut trouver une côte surnuméraire au niveau de C7. Cela peut causer le syndrome de défilet thoraco-brachial.

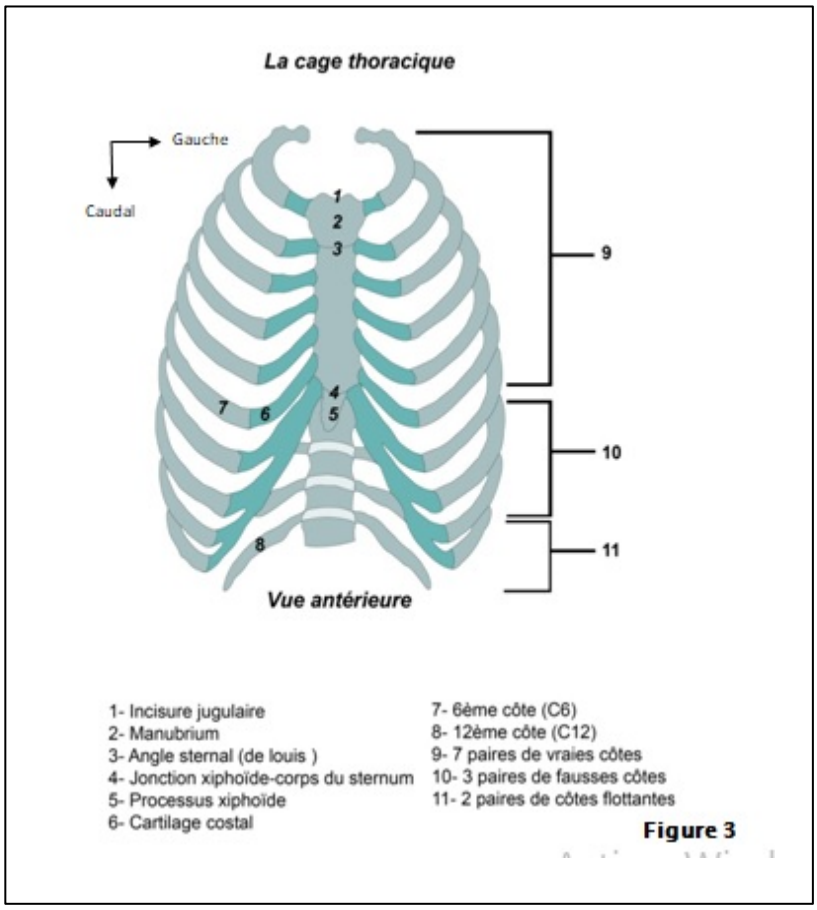

Figure 3

3- 1- Les caractéristiques générales des côtes de 3 à 9 (côte type) : (Figure 4)

La côte type est concave médialement et inclinée en bas et en avant, avec une légère torsion médiale de sa partie antérieure.

Chaque côte présente d'arrière en avant :

- ✓ Une tête : elle présente deux surfaces articulaires :
  - une supérieure qui s'articule avec la surface costale inférieure de la vertèbre sus-jacente,
  - et une inférieure qui s'articule avec la surface costale supérieure de la vertèbre correspondante (de même numéro).
- ✓ Un col : région courte séparant la tête du tubercule.
- ✓ Un tubercule : situé entre le col et le corps de la côte, il présente une surface articulaire avec la facette du processus transverse de la vertèbre correspondante.

- ✓ Un corps : Après un court trajet en arrière et latéralement, il s'infléchit en avant et latéralement, en formant un angle saillant en arrière c'est l'angle costal.

  Il présente :

  - deux faces : latérale et médiale,
  - et deux bords: supérieur, et inférieur présentant la gouttière costale dans laquelle chemine le pédicule vasculo-nerveux intercostal.

- ✓ L'extrémité antérieure : elle se prolonge par le cartilage costal.

N.C :

- ✓ La ponction pleurale doit se faire en rasant le bord inférieur de la côte supérieur de l'espace choisi pour éviter de léser les éléments vasculo-nerveux.
- ✓ En décubitus dorsal, les angles costaux et les processus épineux reposent sur le même plan.

3- 2- Les particularités de la première côte : (Figure 4)

- ✓ Elle est plus courte et plus petite que les autres côtes,
- ✓ sa tête ne présente qu'une surface articulaire pour T1,
- ✓ son col est mince et arrondi,
- ✓ son corps présente deux faces supérieure et inférieure et deux bords médial et latéral.

- Sa face supérieure présente dans son tiers antérieur le tubercule du muscle scalène antérieur. Il sépare le sillon de la veine sub-clavière en avant, et celui de l'artère sub-clavière en arrière.

La première côte présente l'insertion des muscles : dentelé postéro-supérieur, scalène moyen, dentelé antérieur et subclavier.

3- 3- Les particularités de la deuxième côte : (Figure 4)

Elle est deux fois plus longue que la première côte, elle présente l'insertion des muscles : scalène postérieur, dentelé antérieur et dentelé postéro-supérieur.

3- 4- Les particularités des côtes 11 et 12 :

Elles n'ont pas de tubérosité et ne présentant qu'une surface articulaire pour les vertèbres T11 et T12.

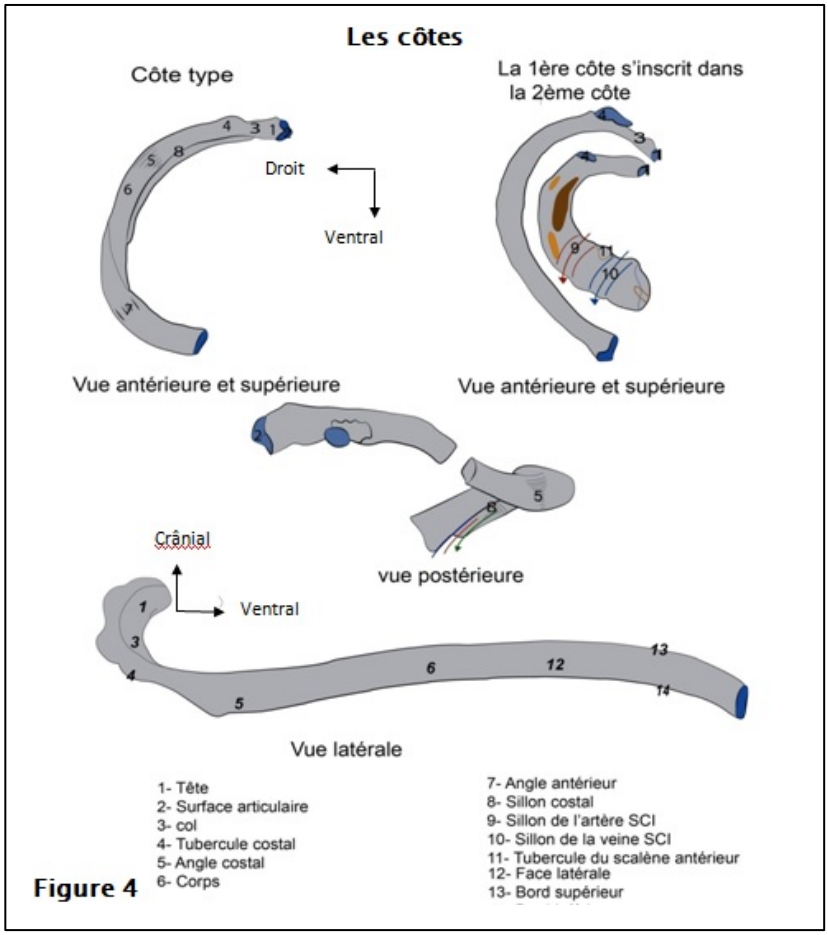

Figure 4

4- Les vertèbres thoraciques :

Il existe douze vertèbres thoraciques, caractérisées par leur articulation avec les côtes.

4- 1- Les caractères généraux des vertèbres thoraciques : (Figure 5)

La vertèbre thoracique présente :

- ✓ Un corps vertébral : cylindrique, muni de chaque côté, de deux facettes articulaires costales. Chacune de ces facettes constitue une demi-surface articulaire pour l'articulation avec la tête d'une côte.
- ✓ Deux pédicules : situés sur la face postérieure du corps vertébral.
- ✓ Deux lames vertébrales : qui continuent les pédicules.
- ✓ Un processus épineux : formé par la réunion des deux lames.

- ✓ Deux processus transverses : s'implantent à l'union pédicule-processus articulaire supérieur. Ils possèdent chacun une facette costale.
- ✓ Les processus articulaires : supérieur et inférieur, ils font saillie au-dessus et au-dessous de la base des processus transverses.
- ✓ Un foramen vertébral : arrondi et étroit.

4- 2- Les particularités de certaines vertèbres thoraciques :

- ✓ Le bord supérieur du corps vertébral de la 1ère vertèbre dorsale présente une facette articulaire complète et le bord inférieur présente une demi-facette articulaire.
- ✓ La dixième vertèbre thoracique ne présente qu'une facette costale unique.
- ✓ La onzième vertèbre porte une facette complète au niveau de son bord supérieur.
- ✓ La douzième vertèbre dorsale présente une facette articulaire costale au milieu de la face latérale du corps vertébral.
- ✓ Les processus transverses des 11ème et 12ème vertèbres thoraciques sont dépourvus de la facette articulaire.

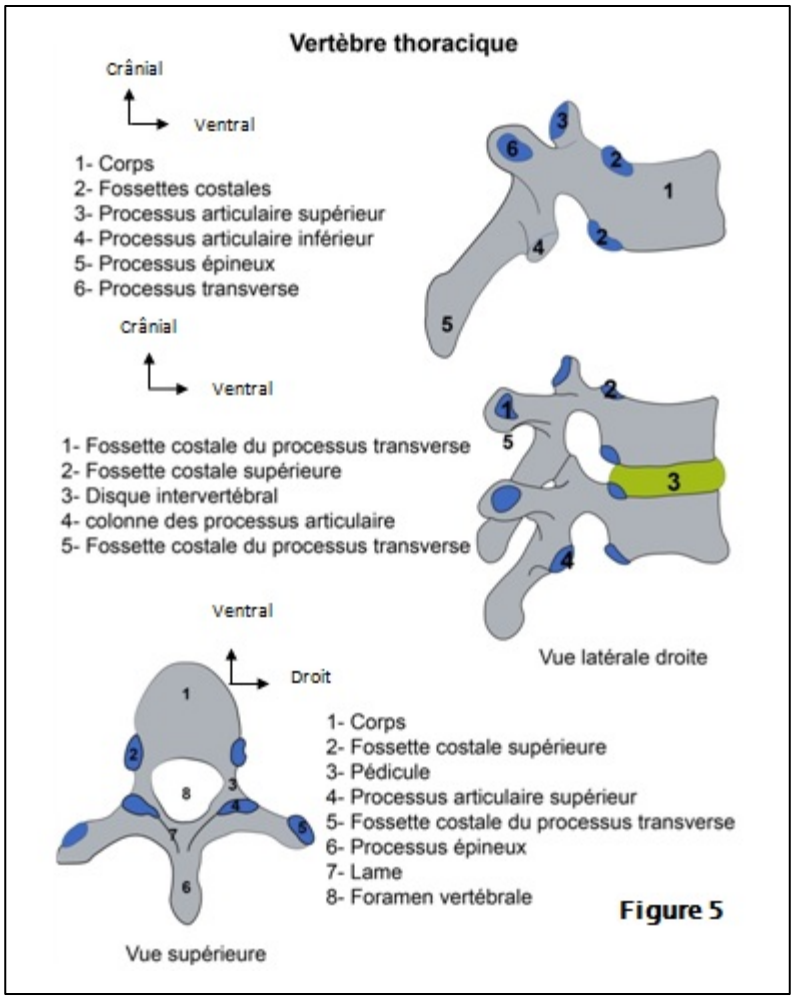

5- Articulations du thorax :

5- 1- Les articulations sterno-costales : (Figure 6)

Elles comprennent sept articulations qui unissent le sternum aux sept cartilages costaux.

- La première articulation sterno-costale : c'est une synchondrose qui unit le premier cartilage costal au manubrium sternal.
- Les articulations sterno-costales 2 à 7 : ce sont des articulations synoviales, la 2e est contre la symphyse manubrio-sternale, la 7e, contre la synchondrose xipho-sternale, et les autres sont en regard des lignes sternales transverses.

Il faut noter la présence au niveau de ces articulations des ligaments :

- ✓ sterno-costaux radiés,

- ✓ sterno-costaux intra-articulaires,
- ✓ et costo-xiphoïdiens.

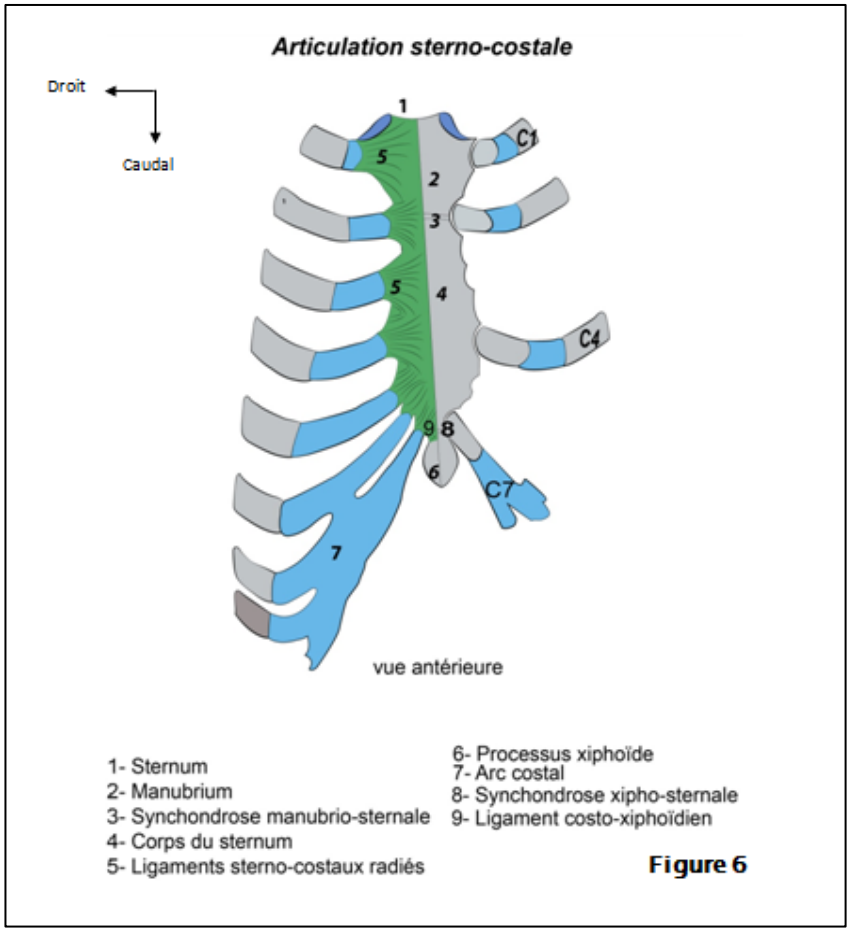

Figure 6

5- 2- Les articulations interchondrales : Elles unissent les bords contigus des 6e, 7e et 8e cartilages costaux.

5- 3- L'articulation costo-chondrale : c'est une syndesmose entre la côte et le cartilage costal.

5- 4- Les articulations costo-vertèbrales : (Figure 7)

Elles sont constituées de :

- ➢ L'articulation costo-corporéale : formée de deux articulations unissant la tête d'une côte à deux corps vertébraux successifs par l'intermédiaire des ligaments :

- ✓ ligament radié de la tête costale,
- ✓ et ligament intra-articulaire.

➢ L'articulation costo-transversaire : elle unit le tubercule costal et le processus transverse de la vertèbre de même numéro par l'intermédiaire des ligaments :

- ✓ Ligament costo-transversaire supérieur,
- ✓ Ligament costo-transversaire latéral,
- ✓ Ligament costo-transversaire interosseux,
- ✓ Et ligament costo-lamellaire.

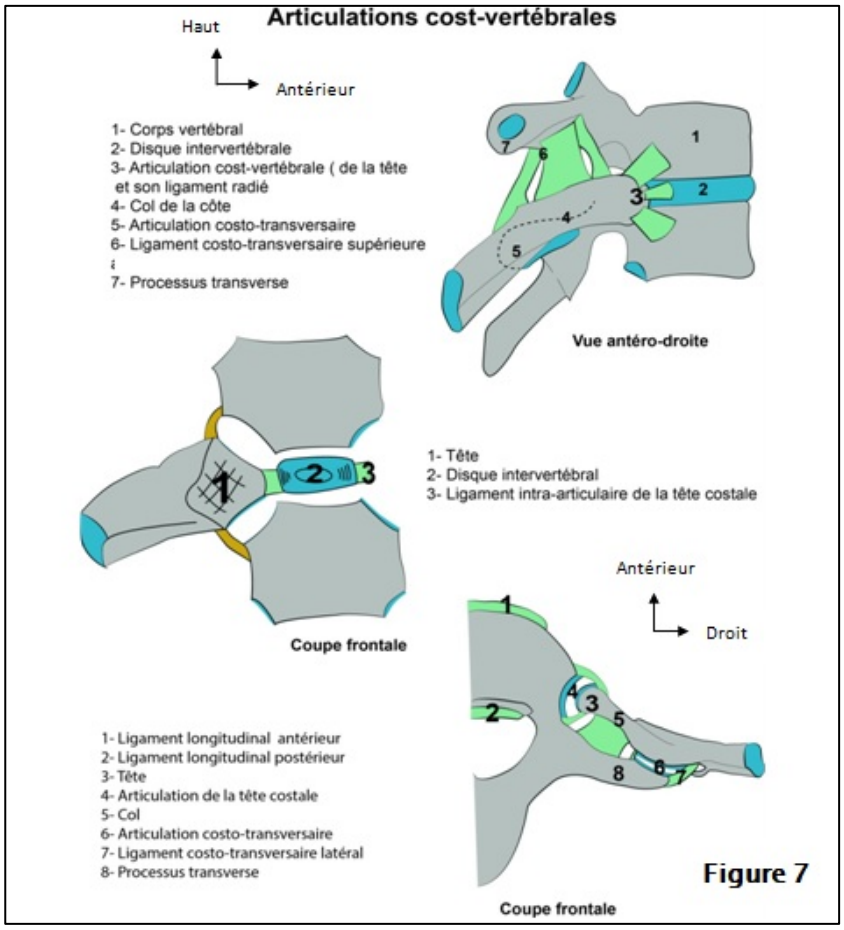

Figure 7

III – MUSCLES INTRINSEQUES :

Ils s'insèrent totalement sur la cage thoracique et comprennent les muscles thoraciques externes, intercostaux et thoraciques internes.

1- Les muscles thoraciques externes : **Les muscles élévateurs des côtes** : (Figure 8)

Elles naissent de l'apex des processus transverses des côtes de C7 à T11. Ils se terminent sur la les douze premières côtes.

Leur innervation est assurée par les nerfs intercostaux.

Ils sont élévateurs des côtes donc inspirateurs.

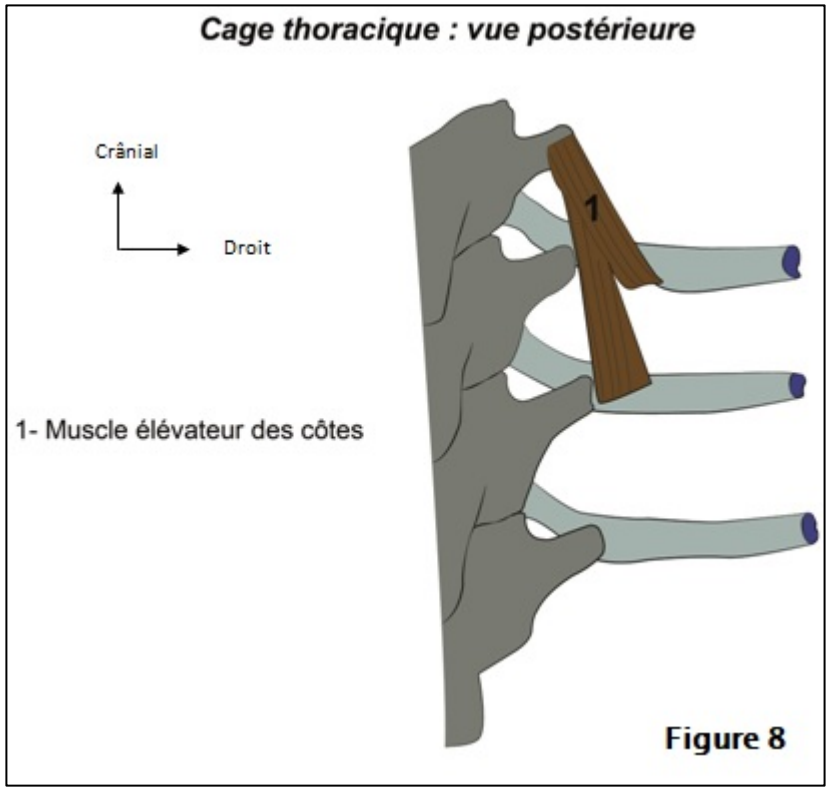

Figure 8

2- Les muscles intercostaux : (Figures 9, 10)

Ils sont situés dans chaque espace intercostal et comprennent, de dehors en dedans, les muscles intercostaux externe, interne et intime.

- ✓ Le muscle intercostal externe : il s'étend depuis les articulations costo-transversaires jusqu'aux cartilages costaux.
- ✓ Le muscle intercostal interne : il s'étend depuis le sternum jusqu'aux angles de la côte.
- ✓ Le muscle intercostal intime : il s'étend depuis les angles costaux jusqu'à environ 5 cm du bord latéral du sternum.

L'innervation de ces muscles se fait par les nerfs intercostaux.

Par leur tonicité, ces muscles solidarisent les côtes entre elles et protègent l'intérieur du thorax contre la pression atmosphérique.

Ce sont des muscles respiratoires auxiliaires. Les muscles intercostaux externes sont des muscles inspirateurs, les muscles intercostaux internes et intimes sont des muscles expirateurs.

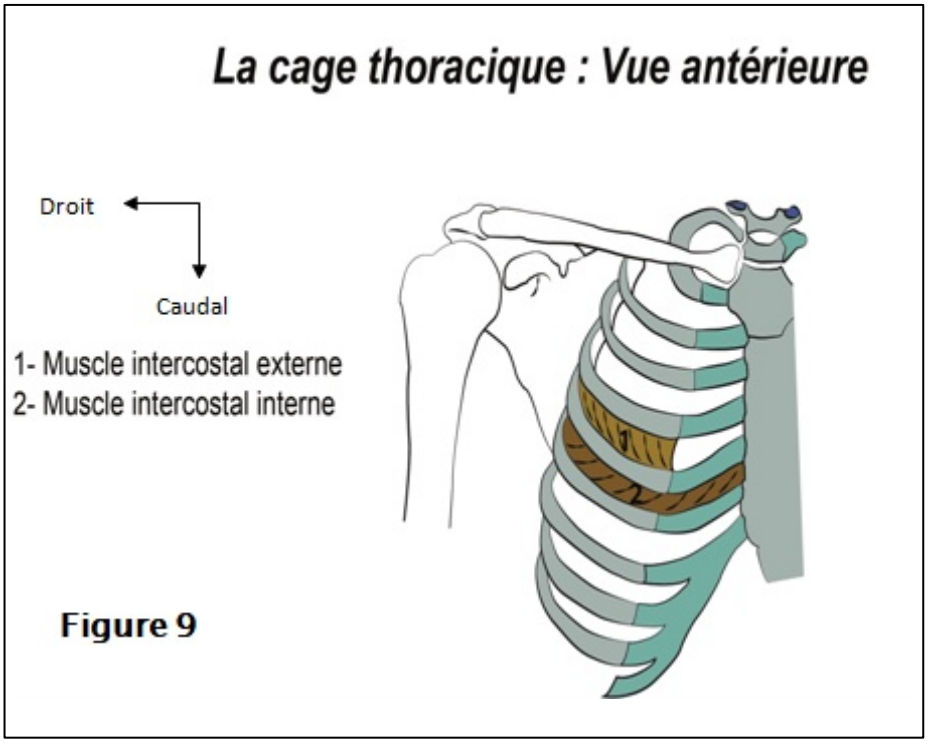

Figure 9

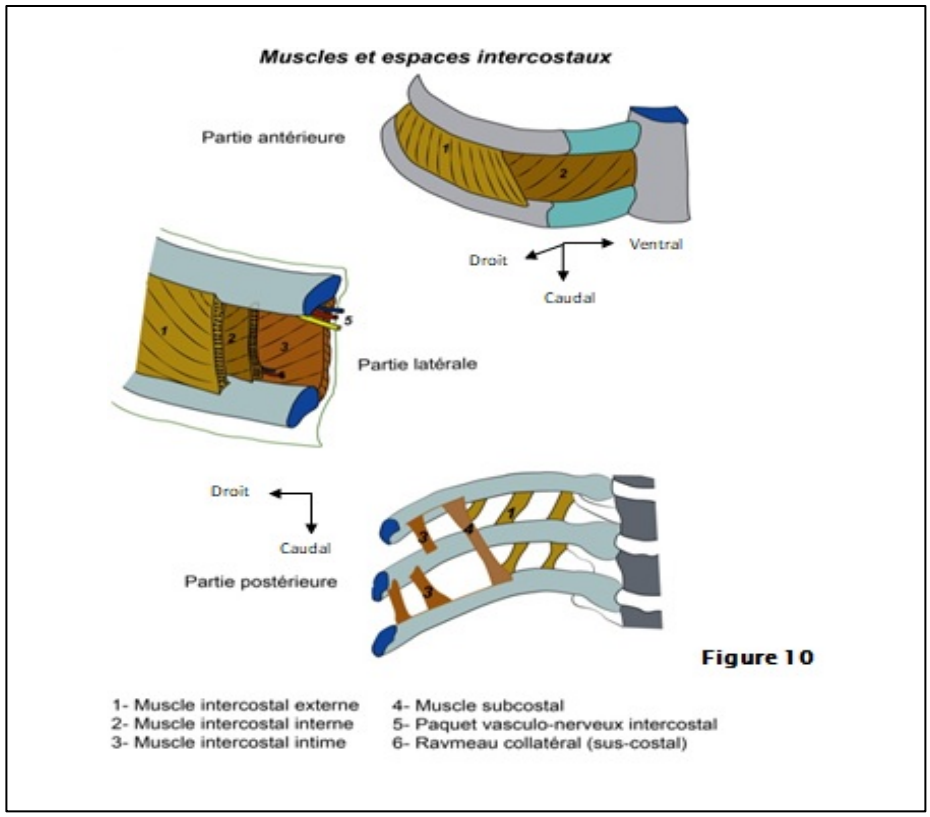

Figure 10

<u>3- Les muscles thoraciques internes</u> : (Figure 11)

- ✓ Les muscles transverses du thorax :

Les transverses du sternum (muscle paire, plat et qui rayonnent) ils naissent au niveau de la face postérieur du processus xiphoïde et se dirige vers les côtes 3 et 4 et vers les cartilages costaux 3 et 6.

Leur innervation est assurée par les nerfs intercostaux.

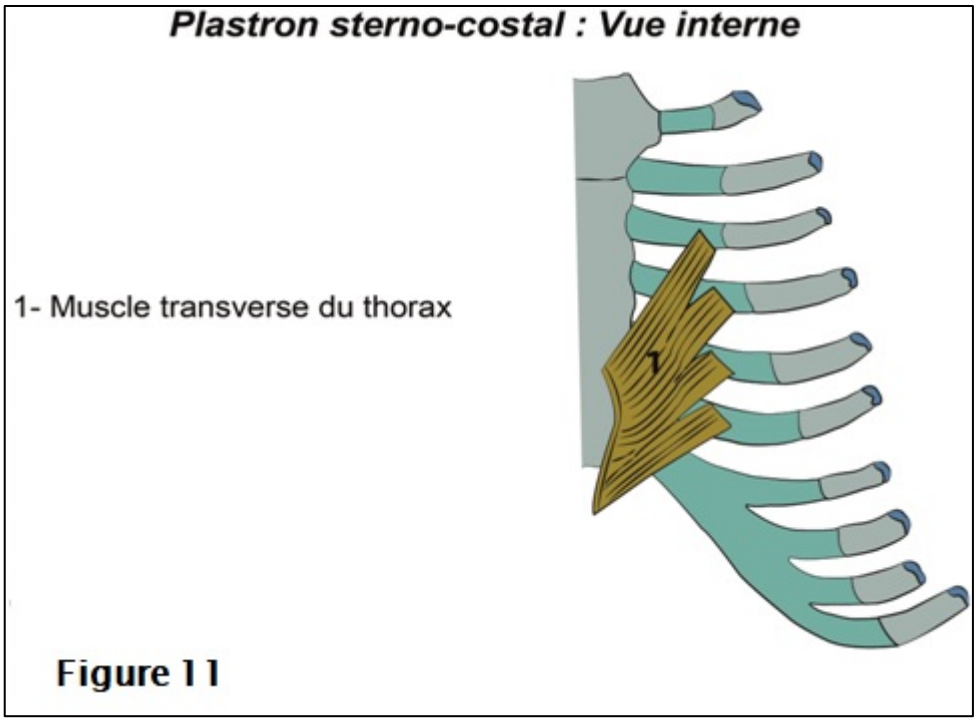

Figure 11

IV – Les plans de couverture cutanéo-musculaires :

Ils sont formée de dehors en dedans par : La peau, le tissu sous-cutané, l'aponévrose, et les plans musculaires.

Les plans musculaires : (Figure 12)

Ils sont disposés en deux couches :

- En arrière : de la superficie vers la profondeur :
  - ✓ l'ensemble Trapèze et le grand dorsal constitue une amarre inférieure solide.
  - ✓ L'ensemble rhomboïde et dentelé antérieur forme un plan continu, les muscles étant réunis par un fascia bien individualisé (fascia rhomboïdo-serratique).

- En avant : les plans de couverture sont constitués par une seule couche musculaire :
  - ✓ le grand pectoral en haut, s'insère uniquement sur les cartilages. Il n'a donc aucune attache costale. Il est doublé par le petit pectoral.
  - ✓ le grand dentelé et le grand oblique latéralement.

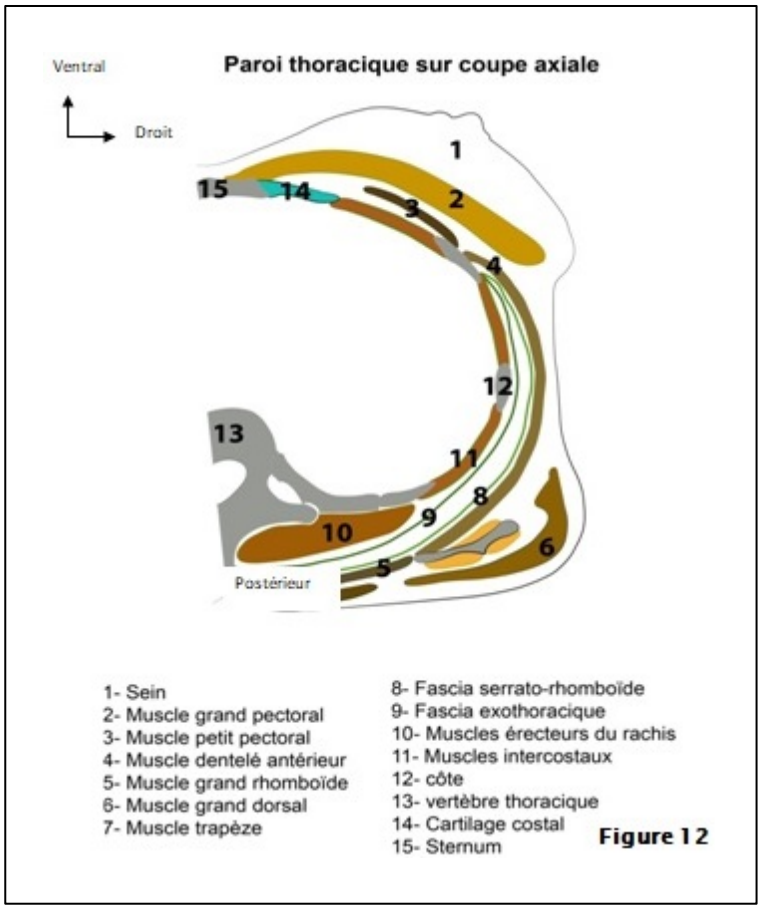

Figure 12

V – VASCULARIATION ET INNERVATION :

1- Vascularisation artérielle :

L'irrigation artérielle de la paroi thoracique tire son origine de :

- ✓ L'aorte thoracique : par l'intermédiaire des artères intercostales postérieures et subcostales.
- ✓ L'artère sub-clavière : par l'intermédiaire des artères thoracique interne et intercostale supérieure.
- ✓ L'artère axillaire : par l'intermédiaire des artères thoraciques supérieure et latérale.

N.C : L'abord de l'espace intercostal pour un drainage thoracique se fait sur la paroi latérale car il y a le risque de léser l'artère thoracique interne en avant et en arrière l'abord est difficile.

2- Vascularisation Veineuse :

La vascularisation veineuse est assurée par les veines intercostales.

3- Innervation :

L'innervation de la paroi thoracique est assurée essentiellement par les nerfs intercostaux.

VI – APPLICATIONS CLINIQUES :

➢ Mouvements de la cage thoracique :

La cage thoracique est élastique. Elle bouge à chaque mouvement respiratoire entre une position d'expiration maximale et une position d'inspiration maximale. Lors de l'inspiration les côtes s'horizontalisent, déterminant une augmentation des deux diamètres antéro-postérieur et cranio-caudal et une ouverture de l'angle xiphoïdien. Cette extension est possible grâce à la souplesse des côtes (torsion selon l'axe), à la mobilité des articulations costo-vertébrales, à l'élasticité des cartilages costaux et, si nécessaire, à une augmentation de la cyphose thoracique.

➢ Ponction et drainage pleural :

L'apparition d'un épanchement gazeux (pneumothorax) ou liquidien (= épanchement pleural ou hémothorax) dans la cavité pleurale doit conduire à son évacuation afin de rétablir de la dépression nécessaire à l'accolement des deux feuillets pleuraux qui solidarise le poumon à la paroi. Les épanchements liquidiens se déposent de façon déclive ; ils doivent faire l'objet d'une ponction pleurale en pleine matité, la zone où se trouve l'épanchement est mate à la percussion alors que le reste de la cage thoracique est sonore. Il faut placer le patient en position assise et ponctionner dans le dos en pleine matité. Le gaz du pneumothorax doit être aspiré par un drainage pleural au mieux assez haut, classiquement dans le deuxième espace intercostal sous la clavicule. Qu'il s'agisse d'une ponction simple avec une aiguille ou de la mise en place d'un drain, il faut franchir l'espace intercostal.

Une fois repéré l'espace intercostal choisi, l'aiguille doit traverser l'espace en longeant le bord supérieur de la côte sous-jacente afin de rester à distance du pédicule vasculo-nerveux intercostal, protégé par l'abri du bord inférieur de la côte sus-jacente. En maintenant une dépression dans l'aiguille, on franchit ainsi successivement la peau, le tissu sous-cutané, les

intercostaux puis le fascia endothoracique et la plèvre pariétale avant de rejoindre l'épanchement dans la cavité pleurale.

VII – VOIES D'ABORD CHIRURGICALES :

-Thoracotomie postéro-latérale :

L'incision débute en arrière à la hauteur de l'angle postérieur de l'omoplate, à mi-distance entre cet angle spinal et la ligne des épineuses. Elle suit parallèlement le bord spinal de l'omoplate à deux travers de doigt en dedans de lui, jusqu'au niveau de la pointe. A ce niveau, elle se redresse très légèrement, contourne la pointe à 2 cm au-dessous d'elle, puis se poursuit en avant dans l'axe des côtes.

Le tracé ainsi obtenu a une forme généralement en « S » italique très allongé, dont les courbures sont à peine marquées.

-Thoracotomie antéro-latérale :

L'incision cutanée est arciforme dans le sillon sous-mammaire. Elle débute à mi-distance entre l'angle de Louis et l'appendice xiphoïde à 5 cm du bord du sternum, et elle s'étend en arrière du relief du bord antérieur du grand pectoral vers le creux axillaire.

VIII- CONCLUSION :

La paroi thoracique est une paroi ostéo-cartilagineuse et musculaire articulée au rachis thoracique, dont l'intégrité est nécessaire à une bonne mécanique respiratoire.

Son étude anatomique est capitale pour bien comprendre la pathologie de ses différents constituants.

Résumé de la question

La paroi thoracique est formée d'une armature ostéo-cartilagineuse, elle a la forme d'un cône constitué d'éléments musculaires et squelettiques, avec deux ouvertures : une supérieure et une inférieure.

Elle présente quatre faces : une face antérieure formée par le sternum et des cartilages costaux, une face postérieure constituée par les vertèbres thoraciques, et deux faces latérales formées de la majeure partie des côtes.

Le sternum est formé par le manubrium sternal, le corps et le processus xiphoïde, ces parties sont unis par la symphyse manubrio-sternale et la synchondrose corporéo-xiphoïdienne.

Les côtes sont au nombre de douze de chaque côté. On distingue de haut en bas : Les vraies côtes (de la première à la septième qui sont reliées par leurs cartilages au sternum), les fausses côtes (de la huitième à la dixième, leur cartilage s'unit au cartilage sus-jacent) et les côtes flottantes (les onzième et douzième qui se terminent par un cartilage libre).

Les côtes de 3 à 9 présentent d'arrière en avant : une tête comportant deux surfaces articulaires, un col séparant la tête du tubercule, un tubercule situé entre le col et le corps, un corps qui présente deux faces (latérale et médiale) et deux bords (supérieur et inférieur), il présente la gouttière costale dans laquelle chemine le pédicule vasculo-nerveux intercostal, et une extrémité antérieure qui se prolonge par le cartilage costal.

La première et la deuxième ainsi que la onzième et la douzième côtes présentent des particularités.

La vertèbre thoracique présente : un corps vertébral, deux pédicules, deux lames vertébrales, un processus épineux, deux processus transverses, les processus articulaires, et un foramen vertébral.

Les différents éléments ostéo-cartilagineux de la paroi thoracique s'articulent entre eux par des articulations. On distingue : les articulations sterno-costales, les articulations interchondrales, l'articulation costo-chondrale et les articulations costo-vertèbrales (l'articulation costo-corporéale et l'articulation costo-transversaire).

Plusieurs muscles s'insèrent totalement sur la cage thoracique et comprennent : les muscles thoraciques externes (les muscles élévateurs des côtes), les muscles intercostaux (les muscles intercostaux externe, interne et intime) et les muscles thoraciques internes (les muscles transverses du thorax).

La paroi thoracique est couverte de dehors en dedans par La peau, le tissu sous-cutané, l'aponévrose, et les plans musculaires.

L'irrigation artérielle de la paroi thoracique tire son origine de : l'aorte thoracique par l'intermédiaire des artères intercostales postérieures et subcostales, l'artère subclavière par l'intermédiaire des artères thoracique interne et intercostale supérieure, et l'artère axillaire par l'intermédiaire des artères thoraciques supérieure et latérale.

Tandis que la vascularisation veineuse de la paroi thoracique est assurée par les veines intercostales, et son innervation est assurée essentiellement par les nerfs intercostaux.

POUMONS ET PLEVRES

PLAN :

I. INTRODUCTION

II. ANATOMIE DESCRIPTIVE

III. SEGMENTATION PULMONAIRE

IV. PLEVRES

V. RAPPORTS

VI. VASCULARISATION – INNERVATION

VII. APPLICATIONS CLINIQUES

VIII. VOIES D'ABORD CHIRURGICALES

IX. CONCLUSION

I - INTRODUCTION :

Les poumons sont des organes pairs et asymétriques où siègent les échanges gazeux assurant l'hématose. Ils sont situés dans la cage thoracique et sont entourés par les plèvres.

Intérêt de la question :

Physiologique : - Les poumons sont les organes de la respiration et de la réserve du flux d'air phonatoire.

- Ils assurent l'hématose, la défense contre les agents pathogènes inhalés et la synthèse du surfactant.

Pathologique : Ils peuvent être le siège de plusieurs pathologies, notamment infectieuses, tumorales, et inflammatoires.

Paraclinique : - En raison de leur structure aérique, les poumons sont facilement explorables par la radiographie sans préparation.

- Les lésions dépistées sont mieux identifiées par la tomodensitométrie (TDM).

II - ANATOMIE DESCRIPTIVE :

1- Situation : (Figure 1)

Contenu dans chacune des cavités pleurales, les poumons occupent latéralement la cavité thoracique, de part et d'autre du médiastin, auquel ils sont reliés par les pédicules pulmonaires.

NC : leur solidarité anatomique explique l'interdépendance de leur pathologie et de leur sémiologie clinique.

2- Consistance et couleur :

Le poumon est de consistance, molle et élastique, il se laisse distendre lors de l'inspiration, mais revient spontanément sur lui-même.

Il est brillant rosé, devenant gris bleuâtre chez le sujet âgé, par accumulation des pollutions.

N.C : La résistance du poumon aux phénomènes de distension-rétraction peut être mesurée (compliance et élastance) et peut varier en pathologie (fibroses pulmonaires).

3- Poids :

Son poids moyen, chez l'adulte, est de 700 g pour le poumon droit, 600 g pour le gauche.

N.C : Le poumon qui a respiré est plus léger que l'eau, contrairement au poumon qui n'a pas respiré (enfant mort-né) ou au poumon inondé du noyé (intérêt médico-légal).

4 - Structure :

Le poumon est constitué :

- ✓ d'une séreuse : qui correspond à la plèvre pulmonaire. C'est un mésothélium mince et transparent.
- ✓ d'une sous-séreuse,
- ✓ et du et du parenchyme pulmonaire : il est divisé en lobules par les septums interlobulaires. Chaque lobule est ventilé par une bronchiole terminale, subdivision d'une bronchiole.
    - Chaque bronchiole terminale donne des bronchioles respiratoires de 1er ordre. Ces dernières se divisent chacune en bronchioles respiratoires de 2eme ordre qui se terminent en conduits alvéolaires.
    - Chaque conduit alvéolaire se termine par des sacs alvéolaires formés de plusieurs alvéoles.

5- Configuration externe :

Le poumon a la forme d'un tronc de cône présentant : trois faces, trois bords et un apex.

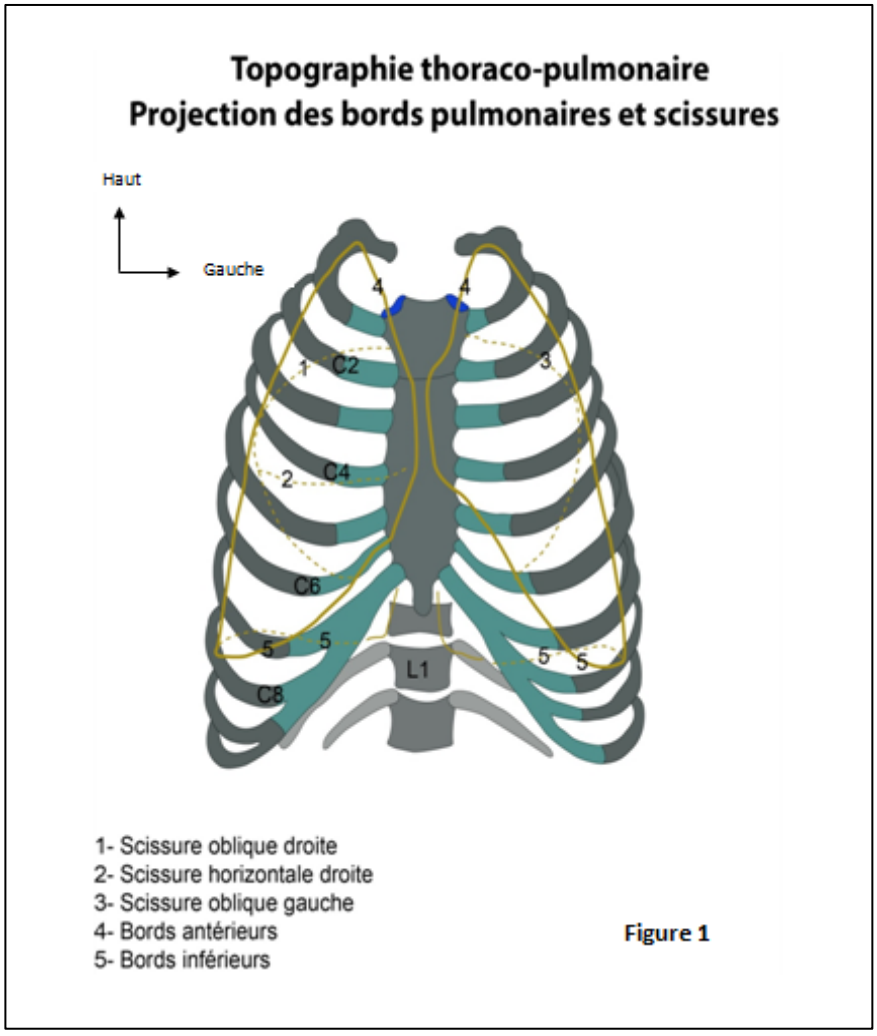

Figure 1

5- 1- Face latérale (costale) : (Figure 1)

Elle est convexe dans les deux sens (vertical et horizontal), elle est moulée sur la face interne de la paroi thoracique.

Elle est barrée par le trajet des scissures pulmonaires.

5- 2- Face interne (médiastinale) :

Elle est plane dans le plan vertical et concave dans le sens antéropostérieur, elle présente à sa partie moyenne le hile pulmonaire qui est une dépression où s'épanouissent les différents constituants des pédicules pulmonaires. Il se prolonge en bas par le ligament triangulaire.

A- Le hile du poumon droit : (Figure 2)

Il est rectangulaire, Il est abordé par le pédicule pulmonaire principal droit avec ses trois régions :

- ✓ postérieure : bronche principale,
- ✓ antérieure : artère pulmonaire droite, et la veine pulmonaire supérieure droite,
- ✓ et inférieure : veine pulmonaire inférieure droite.

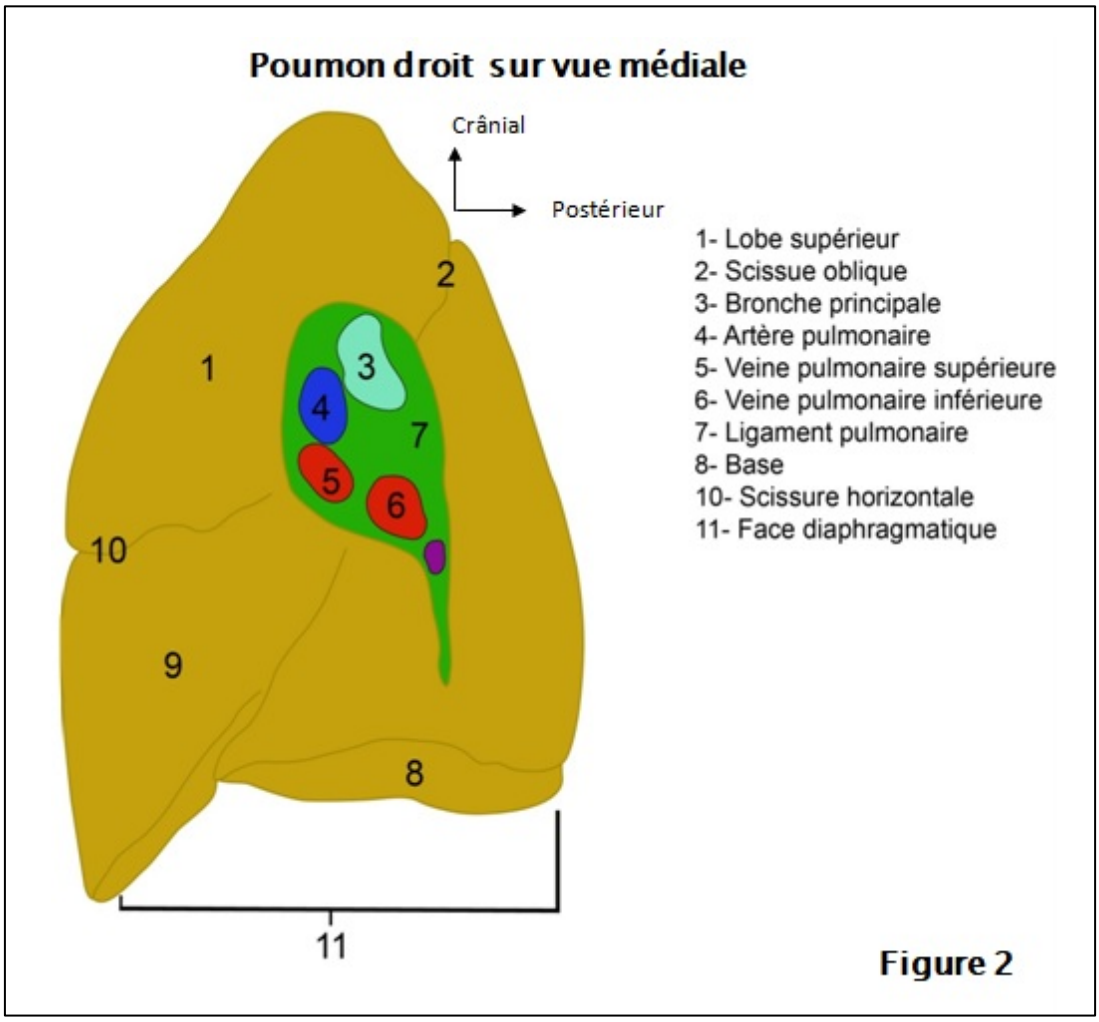

Figure 2

B- Le hile du poumon gauche : il est plus haut et plus central que le hile du poumon droit, il a une forme en raquette. Il est abordé par le pédicule pulmonaire principal gauche, avec ses trois régions (antérieure, postérieure et inférieure) comme du côté droit. (Figure 3)

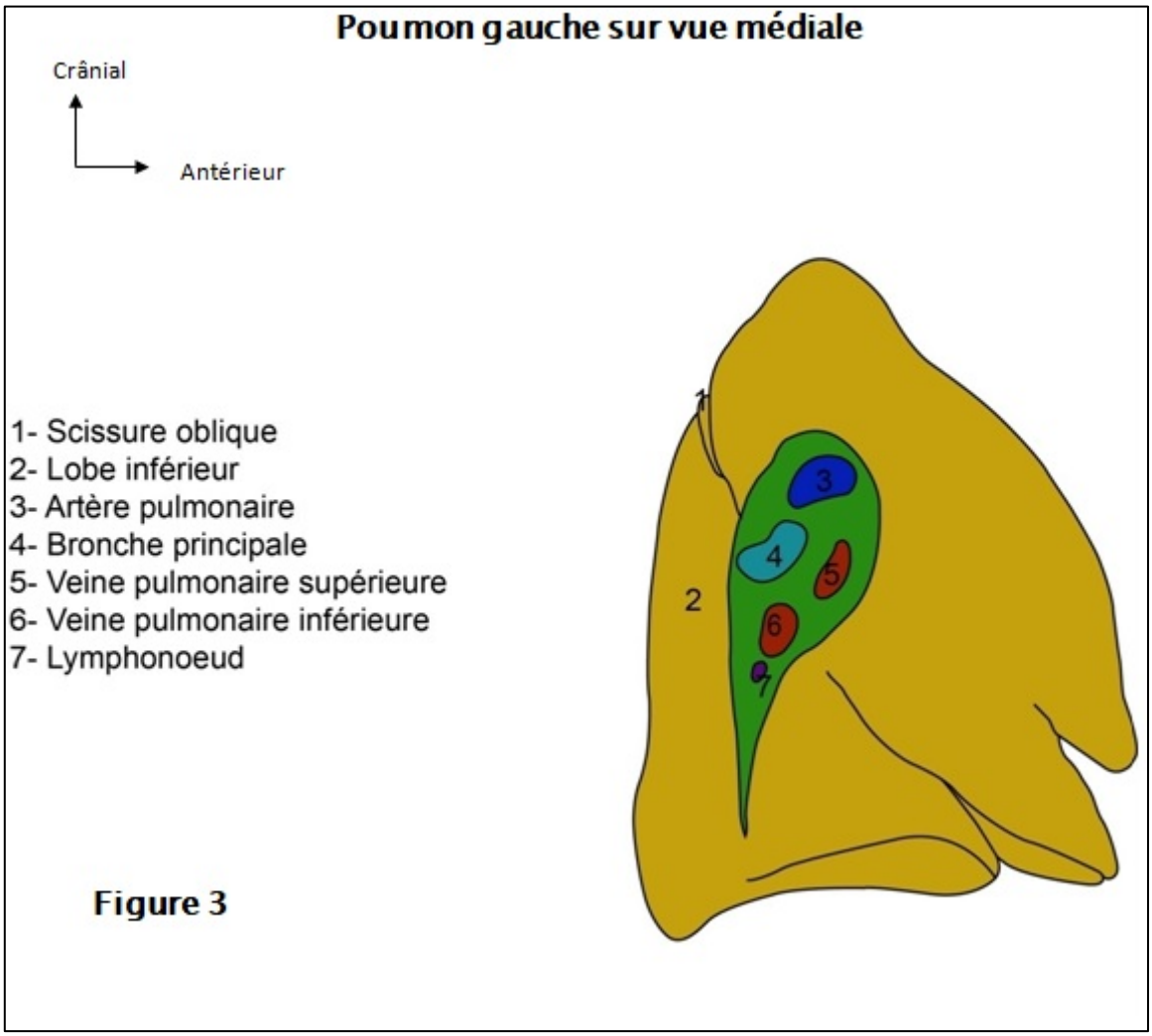

Figure 3

La face médiale du poumon présente une série de dépressions correspondant à l'empreinte des divers constituants du médiastin.

A droite : les reliefs sont dessinés par : (Figure 4)

* Une forte dépression (pré et sous-hilaire) provoquée par le cœur (atrium droit).

* Des dépressions verticales (pré et sus-hilaire) constituées par

- ✓ la veine cave supérieure,
- ✓ le tronc veineux brachio-céphalique,
- ✓ et, plus en arrière, le tronc artériel brachio-céphalique.

* Une dépression en crosse, marquée par la veine azygos et sa crosse.

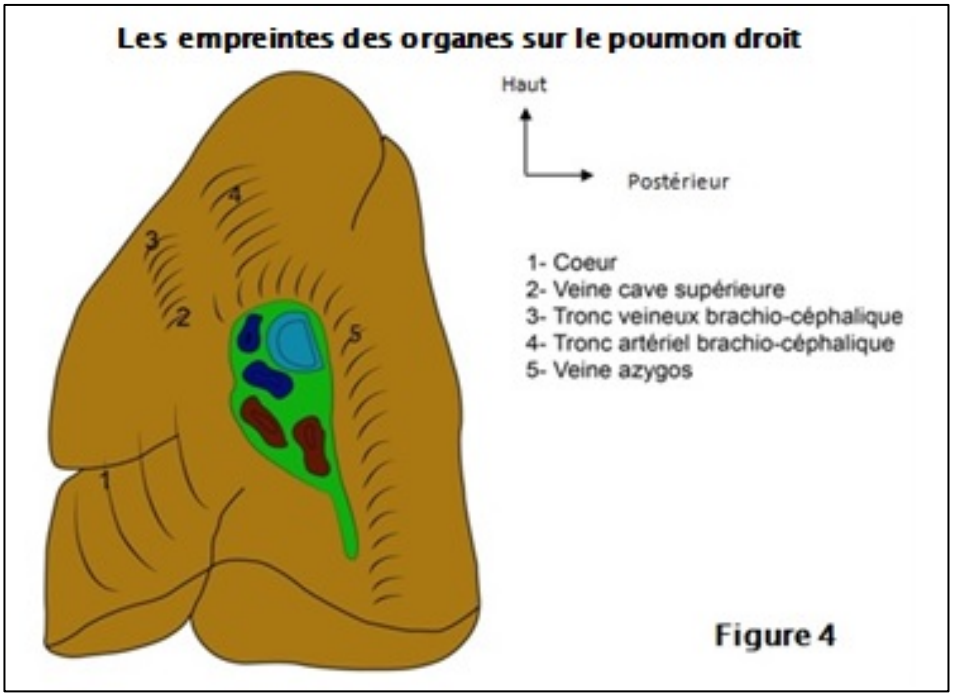

A gauche : les reliefs sont plus marqués : (Figure 5)

- ✓ une empreinte pré et sous-hilaire, constituée par le cœur (ventricule gauche),
- ✓ large empreinte en crosse, laissée par l'aorte thoracique, tout autour du hile,
- ✓ enfin en haut et en arrière, empreinte verticale de l'artère sous-clavière gauche.

NC : Chirurgicalement, le hile pulmonaire gauche est moins directement accessible que le hile pulmonaire droit.

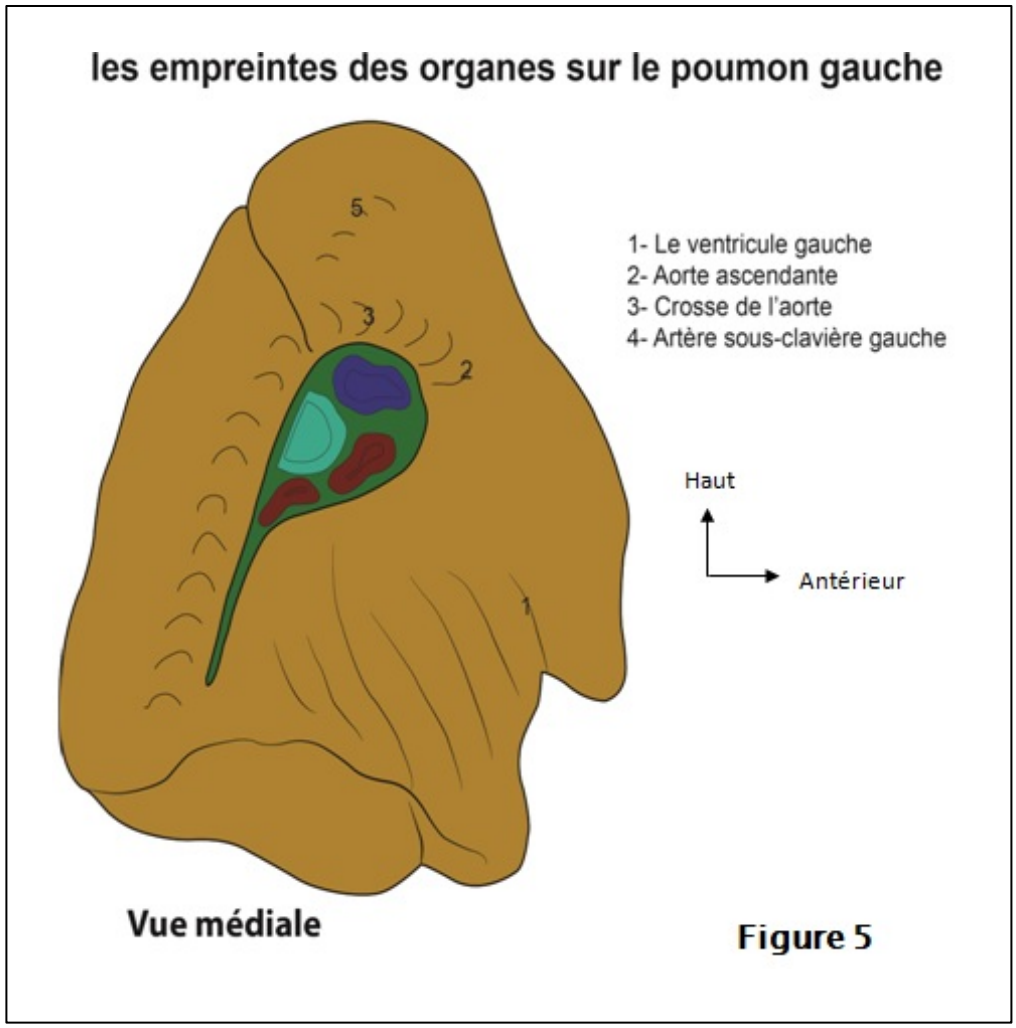

Figure 5

<u>5- 3- Face diaphragmatique</u> :

La base pulmonaire, concave en tout sens, regarde en bas et en avant.

Elle est moulée sur la convexité de la coupole diaphragmatique et barrée transversalement par la scissure oblique. (Figure 2, 3)

<u>5- 4- Bords</u> :

<u>A- Le bord antérieur</u> : il sépare en avant la face costale et médiastinale.

- ✓ sur le poumon gauche il est échancré : incisure cardiaque,
- ✓ et sur le poumon droit il est interrompu par la scissure horizontale.

B- Le bord postérieur : il sépare en arrière la face costale et médiastinale.

C- Le bord inférieur : ou circonférentiel, délimite la base du poumon. On lui reconnaît deux portions :

- ✓ une latérale et postérieure séparant la base et la face costale,
- ✓ et une médiale et antérieure séparant la base et la face médiastinale.

5- 5- Apex :

Il fait saillie en dehors du thorax (au-dessus de l'orifice supérieur), sa limite inférieure est marquée par le sillon de la première côte.

N.C : Les tumeurs de l'apex pulmonaire sont à l'origine du syndrome de Pancost et Tobias qui associe le syndrome de Claude-Bernar-Horner, les névralgies cervico-brachiales et opacité apicale à la radiographie pulmonaire.

III - SEGMENTATION PULMONAIRE :

Les poumons sont divisés en lobes par les scissures interlobaires.

Chaque lobe représente une unité fonctionnelle, possédant :

- ✓ sa bronche lobaire,
- ✓ et un (ou plusieurs) pédicule artériel pulmonaire, devenant satellite de la bronche.

Les veines pulmonaires, ne sont pas satellites des pédicules broncho-artériels et peuvent drainer des lobes différents.

Les lobes sont subdivisés en segments représentant une unité ventilatoire fonctionnelle, chaque segment possède :

- ✓ sa bronche segmentaire,
- ✓ et un (ou plusieurs) pédicule artériel pulmonaire.

Mais pas de pédicule veineux individualisé. Les veines siègent dans le plan intersegmentaire et drainent deux segments adjacents.

N.C : Les segments ne sont pas séparés de façon évidente par un plan scissural, mais par un plan fibro-élastique contenant les branches veineuses pulmonaires qui guident les exérèses chirurgicales segmentaires.

1- Segmentation du poumon droit :

Le poumon droit est divisé par deux scissures en trois lobes : supérieur, moyen et inférieur.

1-1- Scissures : (Figure 6)

- ✓ Scissure oblique, oblique en bas et en avant, séparant les lobes supérieur et moyen du lobe inférieur.
- ✓ Scissure horizontale, branchée en avant de la scissure oblique, séparant les lobes supérieur et moyen.

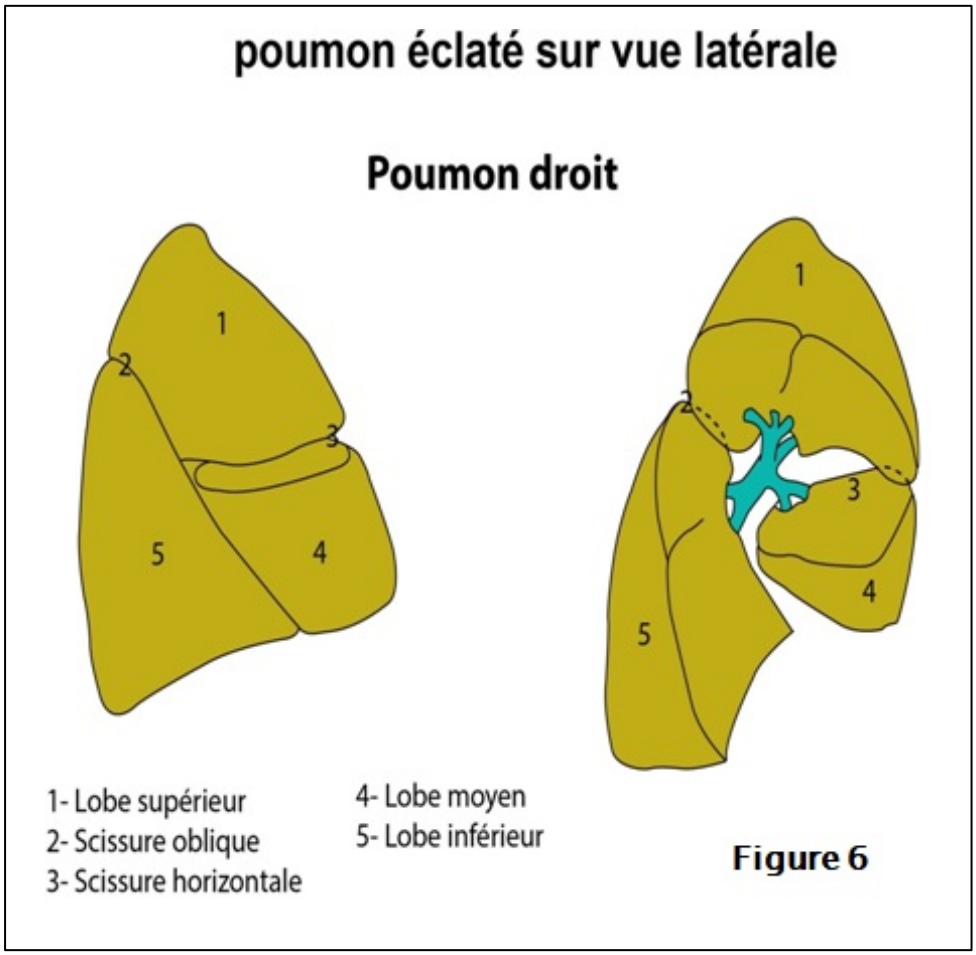

Figure 6

1-2- Lobes : (Figure 6)

- ✓ Lobe supérieur.
- ✓ Lobe moyen : le plus petit.
- ✓ Lobe inférieur : le plus volumineux, en forme de pyramide à base inférieure.

1-3- Segments : (Figures 7, 10)

Chaque lobe du poumon droit se subdivise en segments :

- ✓ Le lobe supérieur se subdivise en trois segments :
  - Segment apical (1)
  - Segment dorsal (2)
  - Segment ventral (3)
- ✓ Le lobe moyen se subdivise en deux segments :
  - Segment latéral (4)
  - Segment médial (5)
- ✓ Le lobe inférieur se subdivise en cinq segments en deux groupes :

  - Groupe supérieur : formé par
    - Segment apical ou segment de Fowler (6).
  - Groupe inférieur ou pyramide basale, formé par :
    - Se segment baso-médial ou paracardiaque (7).
    - Se segment baso-ventral ou ventro-basal (8).
    - Se segment baso-latéral ou latéro-basal (9).
    - Se segment baso-dosral ou termino-basal (10).

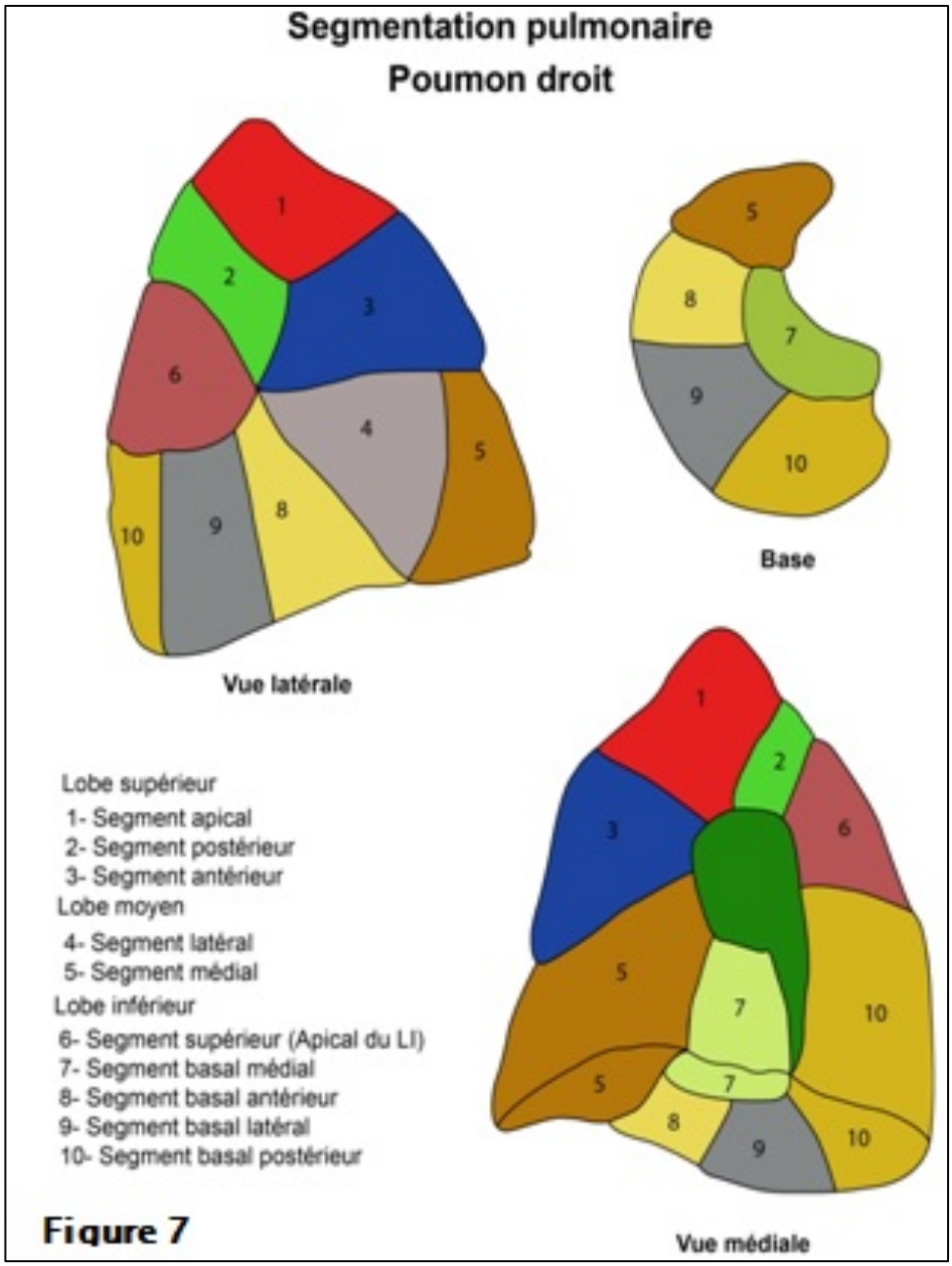

Figure 7

2- Segmentation du poumon gauche :

Le poumon gauche est divisé par la scissure oblique en bas et en avant, en deux lobes supérieur et inférieur. (Figure 8)

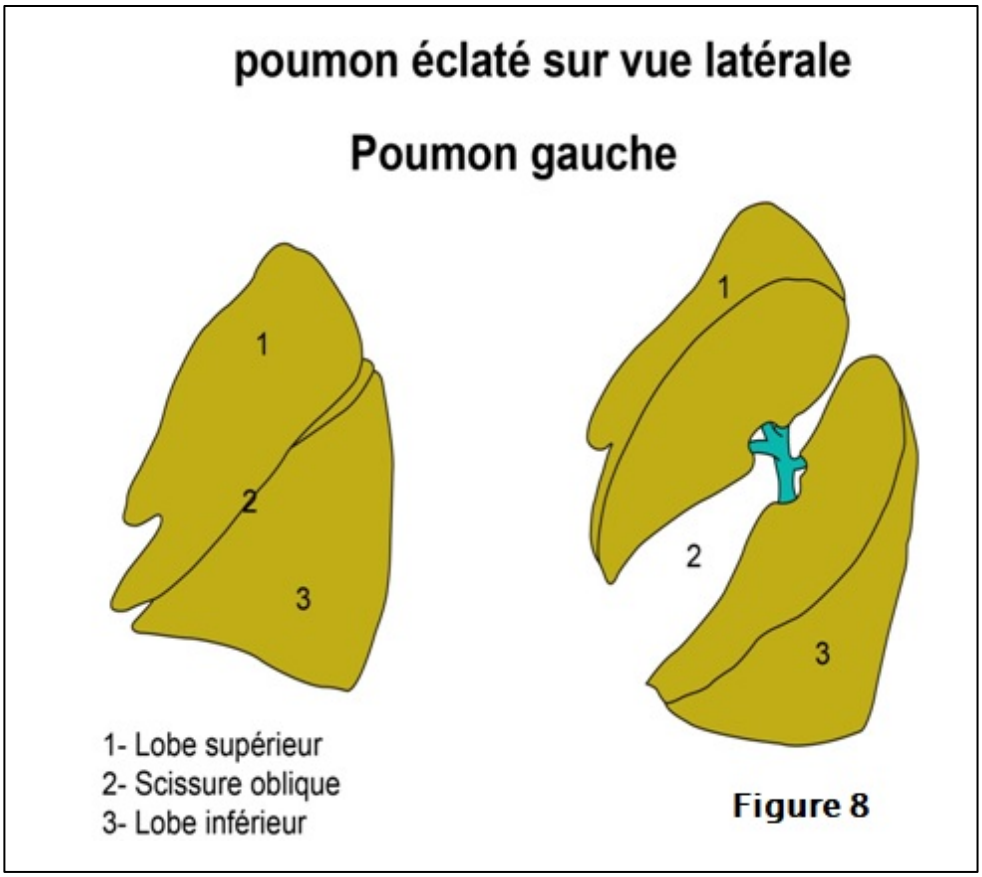

Figure 8

<u>2-1- Lobes</u> :

- ✓ Lobe supérieur : homologue des deux lobes droits, supérieur et moyen.
- ✓ Lobe inférieur : sensiblement symétrique au lobe inférieur droit.

.

<u>2-2- Segments</u> : (Figures 9, 10)

La segmentation du poumon gauche est assez superposable à celle du poumon droit.

- ✓ Le lobe supérieur, divisé en cinq segments en deux groupes :

  - Groupe supérieur ou culmen, divisé en trois segments :
    - Segment apical (1).
    - Segment dorsal (2).
    - Segment ventral (3).
  - Groupe inférieur, ou lingula, divisé en deux segments :

- Segment supérieur (4).
- Segment inférieur (5).

✓ Le lobe inférieur, divisé en cinq segments en deux groupes :

- Groupe supérieur, formé par :
  - Segment apical ou segment de Fowler (6).
- Groupe inférieur, ou pyramide basale, formé par 4 quatre segments :
  - Segment baso-médial ou paracardiaque (7).
  - Segment baso-ventral ou ventro-basal (8).
  - Segment baso-latéral ou latéro-basal (9).
  - Segment baso-dorsal ou termino-basal (10).

N.C :

✓ On parle de syndrome de condensation parenchymateuse (pneumonie), lorsqu'un lobe ou un segment n'assure plus sa ventilation.

A la radiographie pulmonaire : c'est une opacité systématisée d'un territoire pulmonaire.

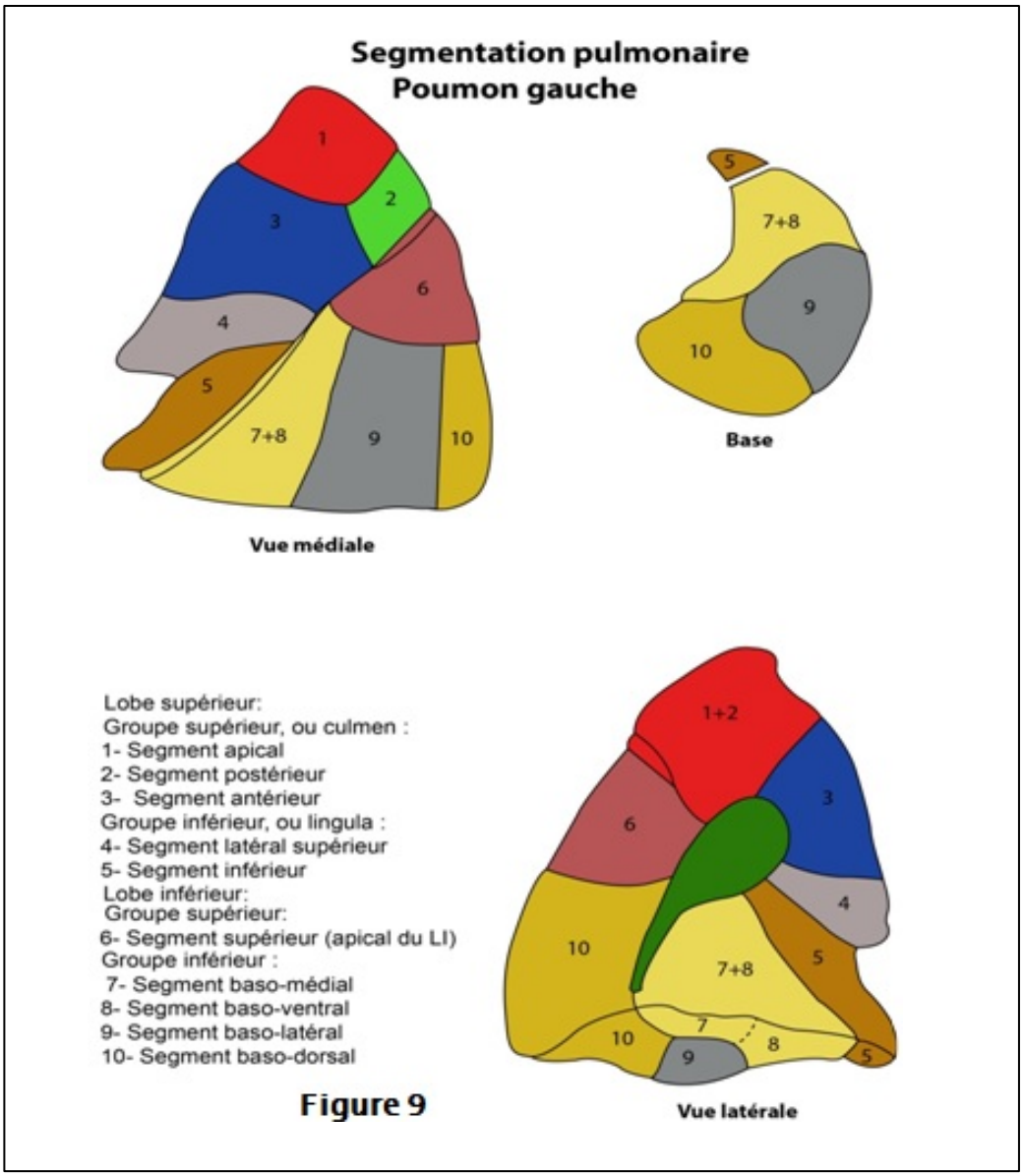
Segmentation pulmonaire
Poumon gauche
1
2
3
4
5
6
7+8
9
10
Vue médiale
5
7+8
9
10
Base
Lobe supérieur:
Groupe supérieur, ou culmen :
1- Segment apical
2- Segment postérieur
3- Segment antérieur
Groupe inférieur, ou lingula :
4- Segment latéral supérieur
5- Segment inférieur
Lobe inférieur:
Groupe supérieur:
6- Segment supérieur (apical du LI)
Groupe inférieur :
7- Segment baso-médial
8- Segment baso-ventral
9- Segment baso-latéral
10- Segment baso-dorsal
1+2
3
6
4
10
7+8
5
10
7
8
9
5
Vue latérale

Figure 9

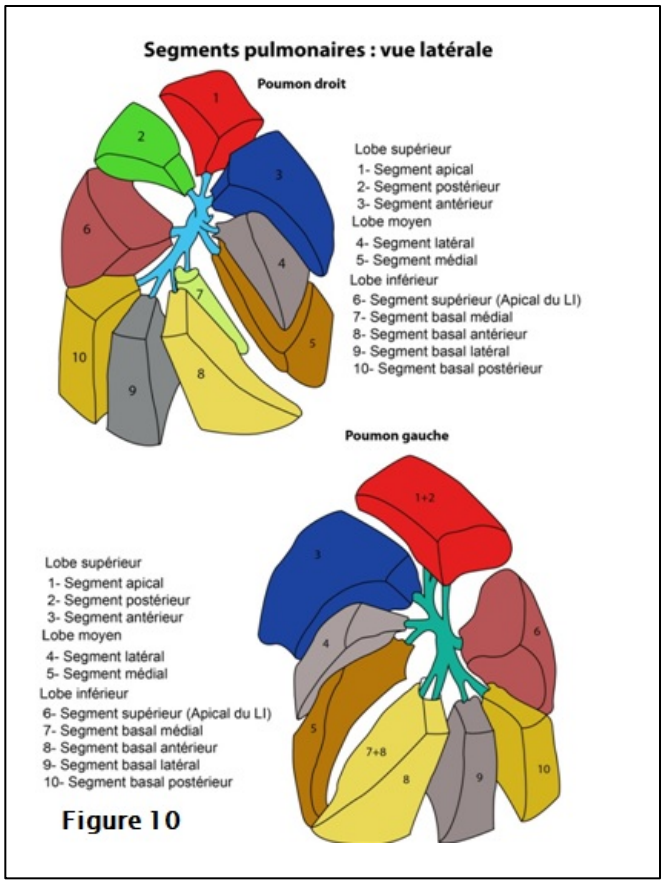

Figure 10

IV – PLEVRES :

Chaque plèvre est une membrane séreuse enveloppant chaque poumon. Elle est constituée de deux lames, la plèvre viscérale et la plèvre pariétale. Ces deux lames se continuent l'une l'autre au niveau du hile du poumon et délimitent la cavité pleurale.

N.C : La cavité pleurale peut être explorée visuellement par la pleuroscopie.

1- Plèvre viscérale :

Elle est mince et transparente, elle recouvre la surface du poumon et celle des scissures lobaires.

N.C : La solidarité de la plèvre viscérale et du poumon explique le pneumothorax associé aux ruptures pulmonaires.

2- Plèvre pariétale :

La plèvre pariétale tapisse la face profonde de la loge contenant le poumon, à laquelle elle est unie par une couche celluleuse : le fascia endothoracique.

On lui reconnaît trois segments : segment costal, segment médial et segment inférieur.

2-1- Plèvre costale :

Elle répond à la paroi thoracique

2-2- Plèvre diaphragmatique :

Elle est très adhérente au diaphragme

2-3- Plèvre médiastinale :

Elle s'étend sagittalement de la face postérieure du sternum en avant, aux gouttières latéro-vertébrales, en arrière.

Elle tapisse les faces latérales du médiastin, elle peut être subdivisée en trois étages :

- l'étage supérieur, sus-pédiculaire, où elle s'étend de la face postérieure du sternum aux gouttières latéro-vertébrales,
- l'étage moyen, pédiculaire, où elle se réfléchit au pourtour du hile pour engainer les deux pédicules pulmonaires.
- et l'étage inférieur, sous pédiculaire.

Les trois segments de la plèvre pariétale se poursuivent sans discontinuité les uns dans les autres, constituant ainsi quatre récessus (ou cul de sac) pleuraux :

- ✓ costo-médiastinal antérieur,
- ✓ costo-médiastinal postérieur,
- ✓ médiastino-diaphragmatique,
- ✓ et costo-diaphragmatique.

N.C : Le récessus costo-médiastinal postérieur est le lieu de collection des épanchements pleuraux.

La ponction pleurale de drainage est habituellement effectuée en regard du récessus phrénico-médiastinal. Le point de ponction est situé sur la ligne axillaire postérieure, dans le 8eme espace interosseux, en passant au ras du bord supérieur de la 9ere côte.

La fixité de la plèvre pariétale est assurée essentiellement par le fascia endothoracique : qui est formé d'une couche de tissu celluleux peu vascularisé.

N.C : Il peut représenter un point de clivage chirurgical (plan extra-pleural) lorsque la plèvre est symphysée ou envahie (par un processus néoplasique).

3- Vascularisation-innervation :

- Le feuillet viscéral de la plèvre, est vascularisé et innervé par les vaisseaux et nerfs du poumon : vaisseaux bronchiques, lymphatiques du poumon, plexus nerveux pulmonaire.
- Le feuillet pariétal de la plèvre est vascularisé par les vaisseaux et nerfs de voisinage :
  - ✓ artères et veines thoraciques internes, intercostales, phréniques, et médiastinales,
  - ✓ lymphatiques satellites,
  - ✓ nerfs intercostaux, phréniques et sympathique.

V - RAPPORTS :

1- Rapports inférieurs ou diaphragmatiques : (Figure 11)

Par l'intermédiaire du diaphragme, la face inférieure du poumon est en rapport avec :

- à droite : la face supérieure du foie,
- à gauche : d'avant en arrière :
  - le lobe gauche du foie,
  - le fundus,
  - la glande surrénale gauche, et l'extrémité supérieure du rein gauche,
  - et l'extrémité supérieure de la rate, plus latéralement.

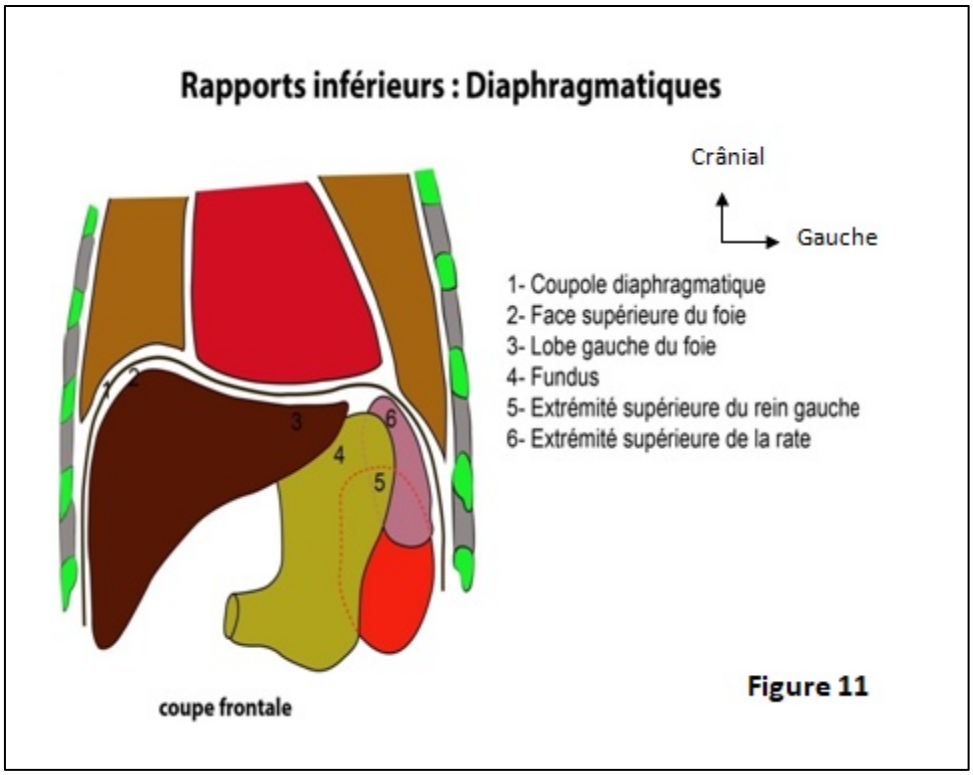

2- Rapports internes : médiastinaux :

La face médiale du poumon entre en rapport avec les divers constituants du médiastin qui y laissent souvent une empreinte :

-Du côté droit : (Figures 4, 12)

- ✓ En avant, dans le médiastin antérieur, et de bas en haut :
  - le cœur : l'atrium droit,
  - la veine cave supérieure et le tronc veineux brachio-céphalique,
  - et le nerf phrénique droit.
- ✓ Dans le médiastin moyen, au-dessus du hile :
  - la trachée,
  - la crosse de la veine azygos,
  - Et le nerf vague droit.
- ✓ En arrière, dans le médiastin postérieur :
  - l'œsophage,
  - la veine azygos,

- et plus en arrière, la chaine sympathique latéro-vertébrale.

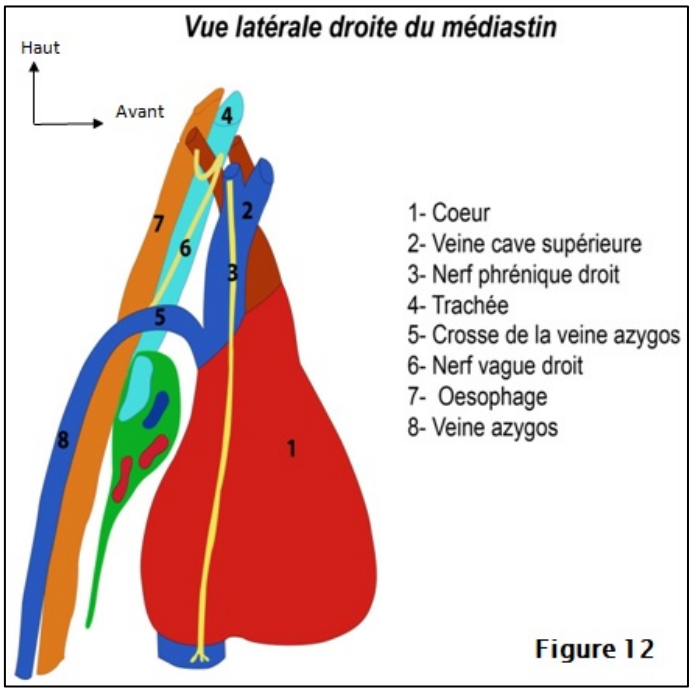

- Du côté gauche : (Figures 5, 13)

✓ En avant dans le médiastin antérieur, et de bas en haut :

- le cœur, avant tout ventricule gauche,
- l'aorte ascendante,
- et le nerf phrénique gauche.

N.C : Un cancer pulmonaire qui entreprend le nerf phrénique peut provoquer une paralysie de l'hémi-diaphragme correspondant.

✓ Dans le médiastin moyen, au-dessus du hile :

- la trachée,
- la crosse de l'aorte,
- et le nerf vague gauche.

✓ En arrière, dans le médiastin postérieur :

- l'œsophage,
- l'aorte thoracique descendante,
- le canal thoracique,

- et la chaine sympathique latéro-vertébrale.

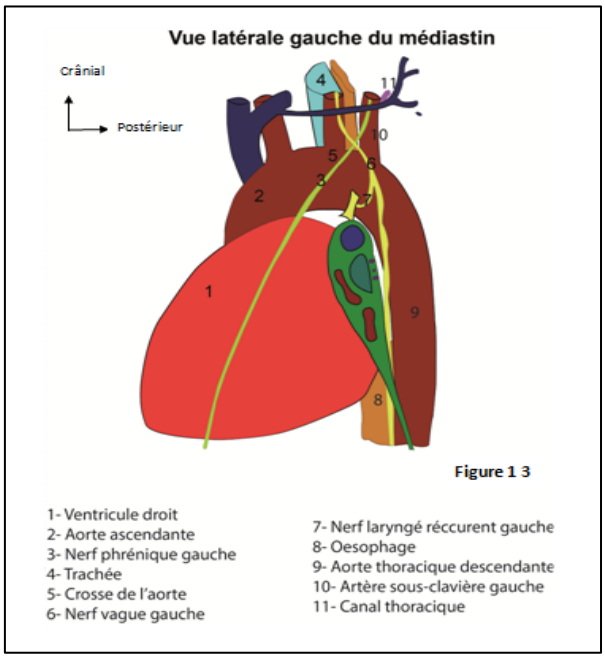

Figure 1 3

1- Ventricule droit
2- Aorte ascendante
3- Nerf phrénique gauche
4- Trachée
5- Crosse de l'aorte
6- Nerf vague gauche
7- Nerf laryngé réccurent gauche
8- Oesophage
9- Aorte thoracique descendante
10- Artère sous-clavière gauche
11- Canal thoracique

3- Rapports externes : pariétaux :

La face costale du poumon, convexe dans les deux sens (vertical et horizontal) est moulée sur la face interne de la paroi thoracique, à laquelle est accolé le feuillet pariétal de la plèvre.

4- Rapports de l'apex :

L'apex du poumon :

- ✓ En avant, il répond à l'artère subclavière, au muscle scalène antérieur, au nerf phrénique et au nerf vague, donnant du côté droit le nerf laryngé récurrent.
- ✓ En arrière, il est en rapport avec le col de la première côte, le ganglion cervico-thoracique et le premier pédicule intercostal.
- ✓ Latéralement, il répond au muscle scalène moyen.
- ✓ Médialement, il est en rapport avec :
  - A droite : le tronc veineux brachio-céphalique, l'œsophage et la trachée,
  - A gauche : les artères carotide commune et subclavière gauche, l'œsophage et le conduit thoracique.

NC : Le nerf laryngé récurrent peut être entrepris dans les cancers pulmonaires apicaux. Il en résulte habituellement un enrouement consécutif à la paralysie d'un pli vocal.

VI – VASCULARISATION – INNERVATION :

1- Vascularisation artérielle et veineuse :

Les artères et les veines forment deux systèmes :

- **Un système fonctionnel** comprenant : (Figure 14)
  - Tronc de l'artère pulmonaire : il se détache de la base du ventricule droit et se divise en deux branches droite et gauche, qui pénètrent dans le hile pulmonaire correspondant.
  - ✓ Artère pulmonaire droite : donne 3 branches lobaires.
  - ✓ Artère pulmonaire gauche : donne 2 branches lobaires.

Elles contiennent du sang désoxygéné.

N.C : Les artères pulmonaires peuvent être le siège d'HTAP (hypertension artérielle pulmonaire).

  - Et les Veines pulmonaires : qui drainent le sang oxygéné des poumons vers l'atrium gauche. Elles sont au nombre de quatre
  - ✓ Deux veines pulmonaires droites (supérieure et inférieure).
  - ✓ Deux veines pulmonaires gauches (supérieure et inférieure).
- **Un système nourricier** comprenant :
  - ✓ Les artères bronchiques : assurent la nutrition et l'oxygénation de l'arbre bronchique et du poumon.

    N.C : Cette fonction a été particulièrement mise en lumière par le développement de la transplantation pulmonaire. Leur hypervascularisation est la cause de la plupart des hémoptysies.

  - ✓ Et les veines bronchiques.

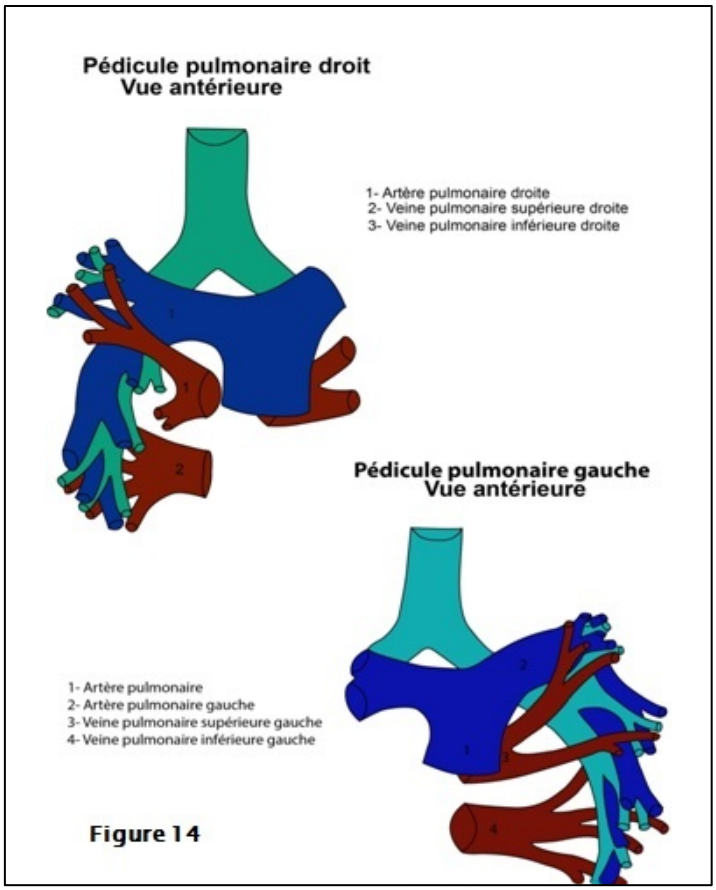

2- Drainage lymphatique :

Les lymphatiques forment deux systèmes :

- ✓ superficiel, pleural,
- ✓ et profond, suivant l'arbre bronchique et les vaisseaux pulmonaires.

Ces deux systèmes ne présentent d'anastomoses que dans la région hilaire.

Sur leur trajet s'interposent les nœuds pulmonaires, le long des bronches segmentaires, et les nœuds broncho-pulmonaires situés dans le hile.

3- Innervation :

Les nerfs proviennent du plexus pulmonaire, et sont constitué de neurofibres parasympathiques (nerf vague) bronchodilatatrices, et de neurofibres sympathiques bronchochonstrictrices.

VII – APPLICATIONS CLINIQUES :

- **L'examen clinique** :

L'examen clinique des poumons et des cavités pleurales commence par la percussion et l'auscultation.

-La percussion consiste à percuter la surface de la cage thoracique afin de déduire des sons perçus des renseignements sur les organes sous jacents. De chaque côté du médiastin le poumon rempli d'air est sonore à la percussion, alors que si la cavité pleurale se remplit de liquide (pleurésie) le son est mat à la percussion, permettant de limiter la zone dans laquelle doit être faite la ponction pleurale.

-L'auscultation pulmonaire consiste à écouter les bruits produits au niveau de chaque poumon, on perçoit normalement les murmures vésiculaires, on peut entendre des bruits surajoutés : les râles, frottements, crépitants dont la valeur sémiologique est précise. Par exemple le sifflement inspiratoire de l'asthme traduit la constriction des bronches, le frottement est le bruit que font les deux feuillets de la plèvre en cas d'épanchement pleural.

- **Le pneumothorax** : lorsqu'une fracture de côte crée une brèche dans la plèvre pariétale, la dépression qui règne normalement dans la cavité pleurale disparaît, le poumon entouré de la plèvre viscérale se désolidarise de la paroi et s'affaisse : c'est un pneumothorax externe. Si c'est le poumon et la plèvre viscéral qui sont blessés (comme dans le cas d'une plaie par arme blanche), l'air inspiré pénètre par les voies respiratoires dans la cavité pleurale et affaisse le poumon : c'est le pneumothorax interne.
- **Le cancer du poumon :**

Maladie fréquente, il peut être décelé sur une simple radiographie de thorax de face sous la forme d'une opacité. Tout doute impose la réalisation d'une fibroscopie bronchique qui affirme le diagnostic par l'analyse anatomo-pathologique des biopsies. Le risque de ce cancer est la dissémination des cellules cancéreuses par les voies lymphatiques vers le hile puis l'envahissement des lymphonœuds médiastinaux proches des gros vaisseaux, rendant alors illusoire la chirurgie d'exérèse. Le bilan d'extension doit comprendre, outre la radiographie

standard, une tomodensitométrie du thorax analysant à la fois le parenchyme pulmonaire et le médiastin.

- **Repères radiologiques** :

Radiographie standard du thorax de face : examen simple à réaliser, il sert de dépistage. Il montre le médiastin au centre entouré des deux gouttières pulmonaires. Le médiastin est occupé par la silhouette cardiaque où se dessinent les arcs des deux bords du cœur surmontés des gros vaisseaux. Dans les champs pulmonaires la trame parenchymateuse doit être discrètement visible à partir des hiles mais la transparence doit être conservée. Les poumons descendent jusqu'aux coupoles diaphragmatiques et sont accolées aux parois. S'il existe un espace noir sans parenchyme entre le bord du poumon et la paroi costale, cela signifie un pneumothorax.

De même une opacité curviligne concave en haut et en dedans remontant vers la fosse axillaire signe un épanchement pleural.

Tomodensitométrie du thorax :

La tomodensitométrie réalise des coupes horizontales successives du thorax qui peuvent être étudiées selon les variables employées en fenêtres médiastinales ou parenchymateuses. En fenêtre pulmonaires, elles permettent d'étudier le parenchyme pulmonaire afin d'apprécier l'extension d'une opacité tumorale et de rechercher d'autres lésions. En fenêtres médiastinales elles réalisent des coupes du médiastin permettant d'apprécier les rapports d'une tumeur avec les gros vaisseaux ou le péricarde, l'atteinte éventuelle du pédicule pulmonaire et de rechercher des lympho-nœuds envahis.

VIII – VOIES D'ABORD CHIRURGICALES :

- **Thoracotomie postéro-latérale** :

Passant dans le cinquième espace intercostal, elle permet tous les gestes de la chirurgie pulmonaire mais devra parfois être élargie vers le haut en fonction de la localisation de la lésion pulmonaire.

L'incision débute en arrière à la hauteur de l'angle postérieur de la scapula, à mi-distance entre l'angle spinal et la ligne des épineuses. Elle suit parallèlement le bord spinal de la scapula à deux travers de doigt en dedans, jusqu'au niveau de la pointe. A ce niveau, elle se redresse très légèrement, contourne la pointe à 2 cm au-dessous d'elle, puis se poursuit en avant dans l'axe des côtes.

- **Thoracotomie latérale par le 5ème espace intercostal** :

Le tracé passe au-dessous du relief du grand pectoral et du sein chez la femme.La limite antérieure de la ligne se trouve sur une verticale passant par le mamelon, le bord postérieur est à la verticale de la pointe de la scapula (sans se préoccuper du fait que souvent l'incision cutanée recoupe la partie inférieure de la scapula elle-même.)

Elle reste une voie d'abord classique, permettant la plupart des gestes conventionnels de la chirurgie pulmonaire.

- **Thoracotomie postérieure** *:*

La ligne d'incision part à deux travers de doigt au-dessus de l'angle interne de la scapula, à mi-distance entre cet angle et la ligne des apophyses dorsales postérieures. Elle descend en bas et en dehors, parallèle au bord interne de la scapula, se recourbe en arc au bord inférieur de son angle à deux travers de doigt au-dessous de lui.

On incise la peau, le tissu cellulaire sous-cutané.

De la couche superficielle musculaire, on incise la partie inférieure du muscle trapèze et la partie postérieure du muscle grand dorsal.

Au-dessous, tout le muscle rhomboïde est en général incisé. On sectionne l'aponévrose au bord inférieur du muscle grand dentelé. L'espace abordé peut être le 4ème, 5ème ou 6ème suivant la conformation du sujet.

L'ouverture se fait en réséquant la côte jusqu'à la ligne axillaire moyenne. On peut aussi désinsérer les muscles intercostaux.

- **Les voies d'abord mini-invasives du thorax** :

Elles sont avant tout moins délabrantes et offrent une alternative aux voies conventionnelles : la thoracoscopie directe, la vidéothoracoscopie chirurgicale, la chirurgie thoracique vidéoassistée (CTVA) ou minithoracotomie vidéoassistée, et la vidéoassistance en chirurgie conventionnelle.

IX - CONCLUSION :

Le poumon est un organe de respiration, qui joue aussi un rôle important d'épuration et de protection de l'organisme vis-à-vis de l'environnement avec lequel il est en contact aérien permanent. Une bonne connaissance de son anatomie est devenue primordiale afin d'exploiter au mieux les progrès de la de la chirurgie et de l'imagerie moderne.

Résumé de la question

Les poumons sont des organes pairs et asymétriques où siègent les échanges gazeux assurant l'hématose. Ils sont situés dans la cage thoracique, et ils sont moulés sur les parois et sur les organes de voisinage.

Chaque poumon, contenu dans la cavité pleurale correspondante, a la forme d'un tronc de cône présentant trois faces, trois bords et un apex, et comporte des scissures le divisant en lobes.

La face interne (médiastinale) des deux poumons présente une série de dépressions correspondant à l'empreinte des divers constituants du médiastin, elle présente à sa partie moyenne le hile pulmonaire où s'épanouissent les différents constituants des pédicules pulmonaires.

Le poumon droit est divisé en trois lobes par deux scissures : la scissure horizontale sépare le lobe supérieur du lobe moyen et la scissure oblique sépare les lobes supérieur et moyen du lobe inférieur.

- Le lobe supérieur se subdivise en trois segments : apical, dorsal et ventral.
- Le lobe moyen se subdivise en deux segments : latéral, médial.
- Le lobe inférieur se subdivise en cinq segments répartis en deux groupes: le groupe supérieur formé par le segment apical ou segment de Nelson et le groupe inférieur formé par quatre segments (baso-médial ou paracardiaque, baso-ventral, baso-latéral, et baso-dorsal).

Le poumon gauche est divisé par une seule scissure oblique en deux lobes :

- Le lobe supérieur ; divisé en cinq segments répartis en deux groupes : le groupe supérieur ou culmen qui comporte trois segments (apical, dorsal et ventral), et le groupe inférieur ou lingula divisé en deux segments (supérieur et inférieur).
- Le lobe inférieur ; divisé en cinq segments, répartis en deux groupes : le groupe supérieur formé par le segment apical ou segment de Fowler et le groupe inférieur similaire à celui du poumon droit.

Les poumons sont enveloppés de chaque côté dans les plèvres, chacune d'elles se compose d'un feuillet viscéral qui tapisse le poumon et d'un feuillet pariétal appliqué sur la paroi thoracique. Ces

deux feuillets se continuent l'un avec l'autre au niveau du hile, ils sont, de plus, en contact l'un avec l'autre et limitent entre eux, la cavité pleurale.

TRACHEE ET BRONCHES

PLAN :

I. INTRODUCTION

II. TRACHEE :

1- Anatomie descriptive

2- Rapports

3- Vascularisation – Innervation

III. BRONCHES :

1- Anatomie descriptive

2- Rapports

3- Vascularisation – Innervation

IV. APPLICATIONS CLINIQUES

V. VOIES D'ABORD CHIRURGICALES

VI. CONCLUSION

I - INTRODUCTION :

La trachée et les bronches sont des conduits aérifères cartilagineux et membraneux destinés à véhiculer le courant d'air respiratoire et phonatoire.

Intérêt de la question :

- Physiologique : La trachée et les bronches ont une fonction de conduction, de réchauffement et humidification de l'air ainsi que de captation et du rejet des particules inhalées.
- Pathologique : La trachée et les bronches peuvent être le siège de plusieurs pathologies inflammatoire, infectieuse et tumorale.
- Paraclinique : La connaissance de leur anatomie permet une meilleure interprétation des examens paracliniques radiologiques et endoscopiques.

II - TRACHEE :

1- Anatomie descriptive :

1- 1- Origine - Trajet - Terminaison : (Figures 1, 3, 4)

La trachée présente deux segments :

- **Un segment cervical :** il fait suite au larynx, elle s'étend depuis le bord inférieur du cartilage cricoïde, contenu dans la gaine viscérale du cou, chemine dans la région sous-hyoïdienne médiale, obliquement en bas et en arrière pour se terminer au bord supérieur du manubrium sternal (la base du cou).
- **Un segment thoracique :** qui occupe la partie supérieure du médiastin moyen, il s'étend de D2 à D4 où elle se termine en donnant les deux bronches souches.

N.C : - Chaque entité pose des problèmes différents de stratégie opératoire.

- L'obstruction de la trachée par un corps étranger ou un morceau d'aliment ayant fait fausse route, peut être une cause de mort brutale.

- La manœuvre de Heimlich permet en urgence d'expulser ce corps étranger. En effet la compression brutale de l'épigastre soulève le diaphragme et favorise l'émission de l'air résiduel qui expulse le corps étranger.
- La trachéotomie est plus aisée à la partie supérieure du cou, où la trachée est plus superficielle.

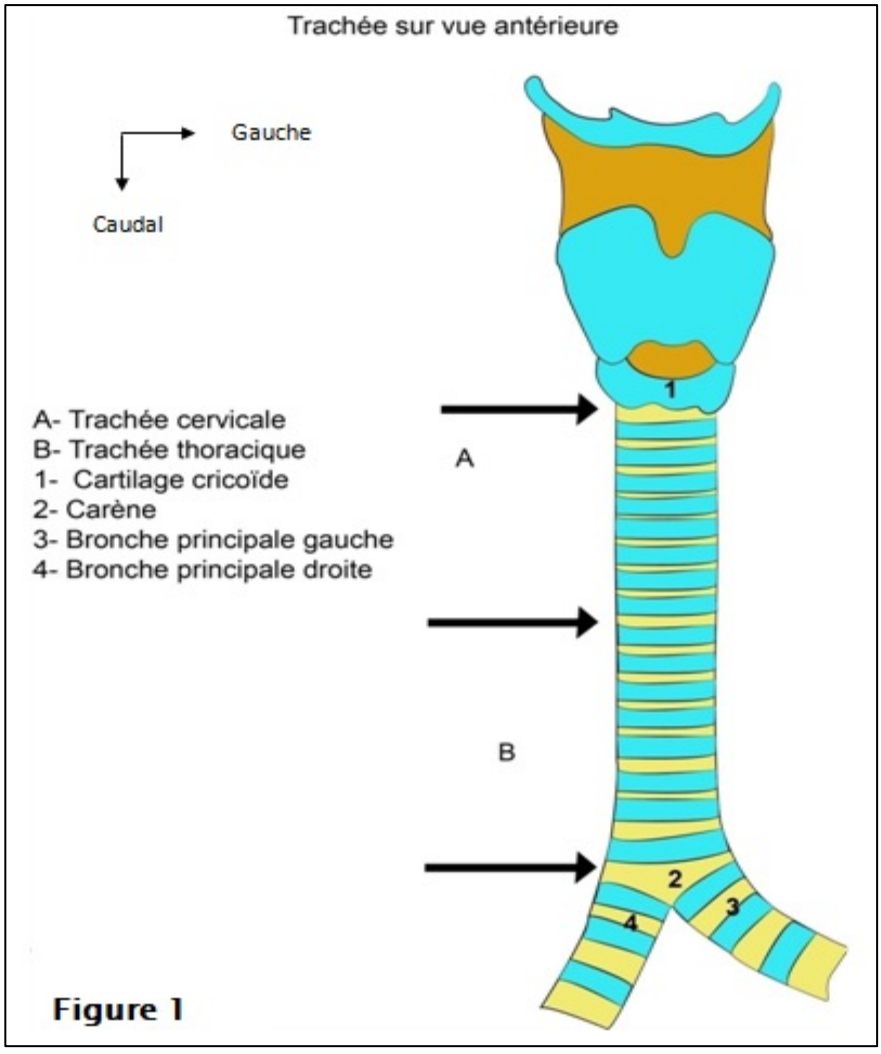

Figure 1

1- 2- Configuration externe :

La trachée a la forme d'un tube cylindrique aplati sur sa face postérieure.

- La partie antérieure est constituée par la superposition d'anneaux cartilagineux saillants, séparés par des dépressions inter-annulaires.

- La partie postérieure est constituée par une membrane plane et souple.

1- 3- Dimensions :

- **La longueur** : est entre 12 et 14 cm : 6 à 7 cm pour le segment cervical, et 6 à 7 cm pour le segment thoracique.

  N.C : En fait, sa structure permet son allongement lors de l'inspiration.

- **Le calibre** : est entre 12 et 16 mm, mais variable : deux dépressions sont visibles sur la face gauche de la trachée : empreinte thyroïdienne en haut, et empreinte aortique en bas.

1- 4- Configuration interne :

La muqueuse trachéale est d'une couleur blanc-rosée, soulevée en avant par une série de bourrelets correspondants aux cartilages trachéaux.

En regard de l'extrémité inférieure de la trachée, les deux orifices bronchiques, droit et gauche, sont séparés par une saillie antéro-postérieure, presque médiane (légèrement déportée à droite) : la carina, ou éperon trachéale.

N.C : l'endoscopie (trachéo-bronchoscopie) permet de visualiser la configuration trachéale interne.

1- 5- Structure : (Figure 2)

La trachée comme les bronches est constituée de deux tuniques essentielles :

- ✓ Une tunique externe : elle est fibro-musculo-cartilagineuse formée par l'empilement de 15 à 20 pièces cartilagineuses en forme de fer à cheval, séparées par des ligaments inter-annulaires et unies en arrière par une lame fibreuse ; c'est la membraneuse. Cette tunique externe est recouverte d'un adventice.
- ✓ Une tunique interne : c'est une tunique muqueuse constituée d'un chorion comprenant des glandes à mucus et d'un épithélium caractéristique.

N.C : Au total, la rigidité et qualité de leur parois font des bronches et de la trachée des conduits facilement reconnaissables à la palpation, résistants aux compressions et aptes à la suture.

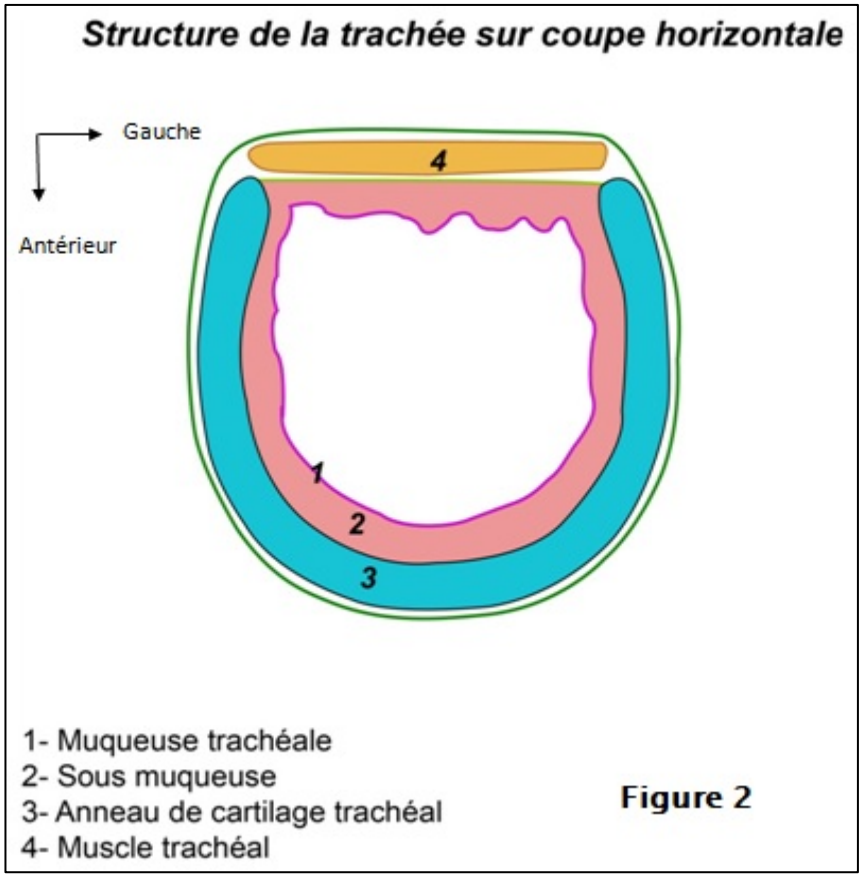

Figure 2

<u>1- 6- Moyens de fixité</u> : (Figures 3, 4)

- ✓ Portion cervicale :

La trachée cervicale est maintenue en place par sa continuité avec le larynx et par son adhérence avec l'œsophage et au corps thyroïde.

- ✓ Portion thoracique :

La trachée thoracique est maintenue en place par sa continuité avec la trachée cervicale, le larynx et son adhérence à l'œsophage et à la crosse de l'aorte.

N.C : La trachée est relativement mobile, elle descend à l'inspiration et remonte à l'expiration.

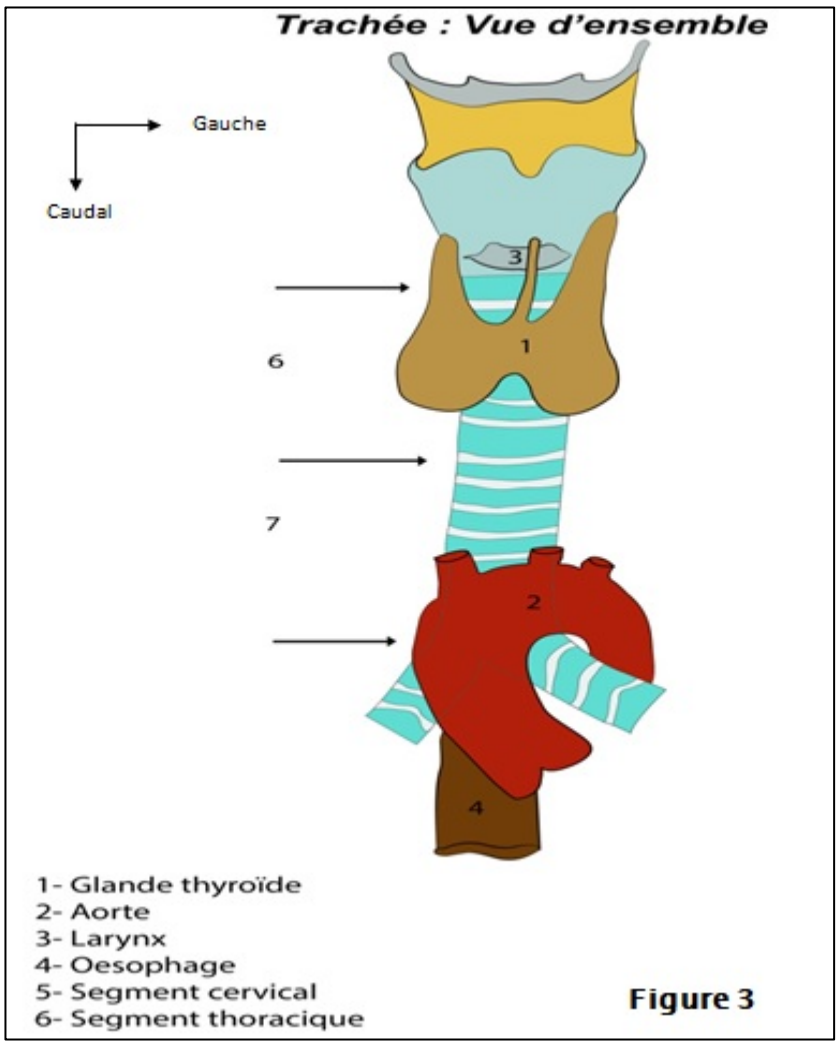

Figure 3

2- Rapports :

2- 1- Trachée cervicale :

La trachée cervicale répond :

- **En avant** : à l'isthme thyroïdien, plus en bas elle répond aux artères thyroïdiennes supérieures, aux veines thyroïdiennes inférieures, au tronc veineux brachio-céphalique et au thymus. Superficiellement, la trachée est recouverte par les muscles sterno-thyroïdiens et sterno-hyoïdiens et la lame prétrachéale du fascia cervical.

N.C : La trachée est à ce niveau plus profonde, ses rapports veineux nombreux font préférer la trachéotomie sus-isthmique.

- **En arrière** : à la face antérieure de l'œsophage.

  N.C : ce qui explique la fréquence des fistules trachéo-œsophagiennes.

- **Latéralement** : aux lobes thyroïdiens, aux artères carotides communes et artères thyroïdiennes inférieures.

Coupe sagittale du cou et de la partie supérieure du thorax

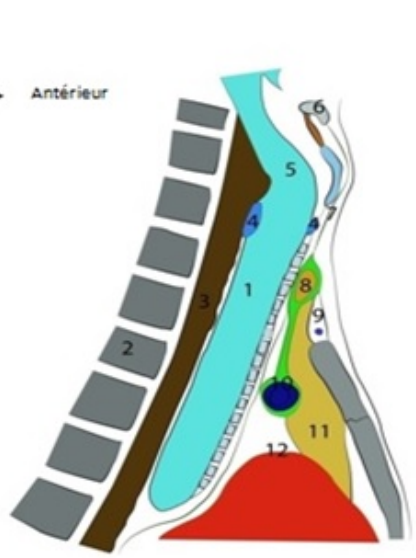

1- Trachée
2- Colonne vertébrale
3- Oesophage
4- Cartilage cricoïde
5- Larynx
6- Os hyoïde
7- Ligne blanche cervicale
8- Isthme thyroïdien
9- Espace sus-sternal (Grüber)
10- Tronc veineux brachio-céphalique gauche
11- Loge thymique
12- Péricarde

Figure 4

2- 2- Trachée thoracique :

La trachée thoracique est en rapport avec :

- **En avant** : L'arc aortique, les artères brachio-céphalique et carotide commune gauche, les nœuds lymphatiques trachéo-bronchiques, les nerfs du plexus cardiaque et la veine brachio-céphalique gauche.

  Plus en avant elle répond au thymus et superficiellement au manubrium sternal. (Figures 4,5)

- **En arrière** : elle est en rapport avec l'œsophage. (Figure 4, 6)

- **Latéralement** : (Figures 5,6)
  - ✓ **A droite** : elle répond au poumon droit, à la plèvre droite, à la veine brachio-céphalique droite, à la veine cave supérieure, au nerf vague droit et à la veine azygos.
  - ✓ **A gauche** : elle est en rapport avec l'arc aortique, les artères carotide commune et sub-clavière gauche et avec le nerf laryngé récurrent gauche.

N.C : Ces éléments sont en rapport étroit avec la trachée par l'intermédiaire de l'adventice qui constitue un moyen de fixité. La libération de ces connexions est donc le premier temps de la mobilisation trachéale lors d'une résection anastomose.



Figure 5

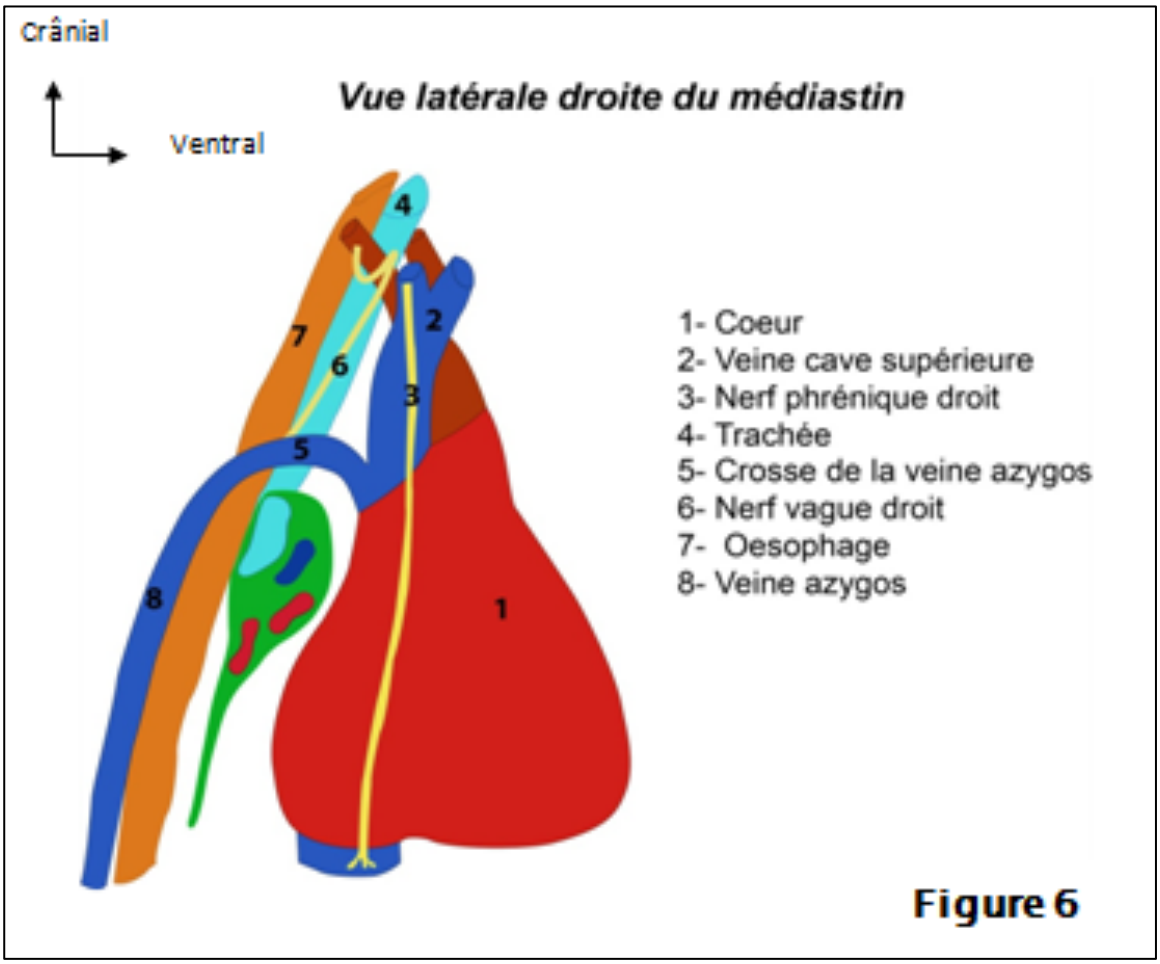

3- Vascularisation-Innervation :

3- 1- Vascularisation artérielle : (Figure 7)

La vascularisation artérielle de la trachée provient de plusieurs sources :

- ✓ Des artères thyroïdiennes inférieures : sont des bronches des troncs thyro-cervicaux, issus des artères subclavières. Elles sont destinées surtout pour le segment cervical de la trachée.
- ✓ Des artères thoraciques internes : Ce sont des bronches des artères sub-clavières, elles fournissent des rameaux au segment thoracique de la trachée.
- ✓ Des artères bronchiques : elles naissent de la crosse de l'aorte et se distribuent à la partie de la bifurcation trachéale.
- ✓ Et de l'artère thyroïdienne moyenne (quand elle existe).

3- 2- Vascularisation veineuse :

Les veinules de la trachée se jettent dans les veines thyroïdiennes inférieures et œsophagiennes et au niveau de la bifurcation, dans la grande veine de l'azygos à droite et l'hémi-azygos supérieure à gauche.

3- 3- Drainage lymphatique :

Les lymphatiques sont satellites des veines, ils cheminent dans l'espace inter-trachéo-bronchique et remontent le long des chaînes latérotrachéales, surtout droites.

N.C : Ceci explique la possibilité d'extension droite des néoplasies inférieures gauches vers ce que l'on nomme la loge de Barety (ou espace pré-trachéale droit).

3- 4- Innervation :

Les rameaux nerveux qui se distribuent à la trachée ont deux origines. Ils proviennent de :

- ✓ Nerfs vagues (par l'intermédiaire des nerfs laryngés récurrents).
- ✓ Le sympathique (par l'intermédiaire des ganglions cervicaux et des premiers ganglions thoraciques).

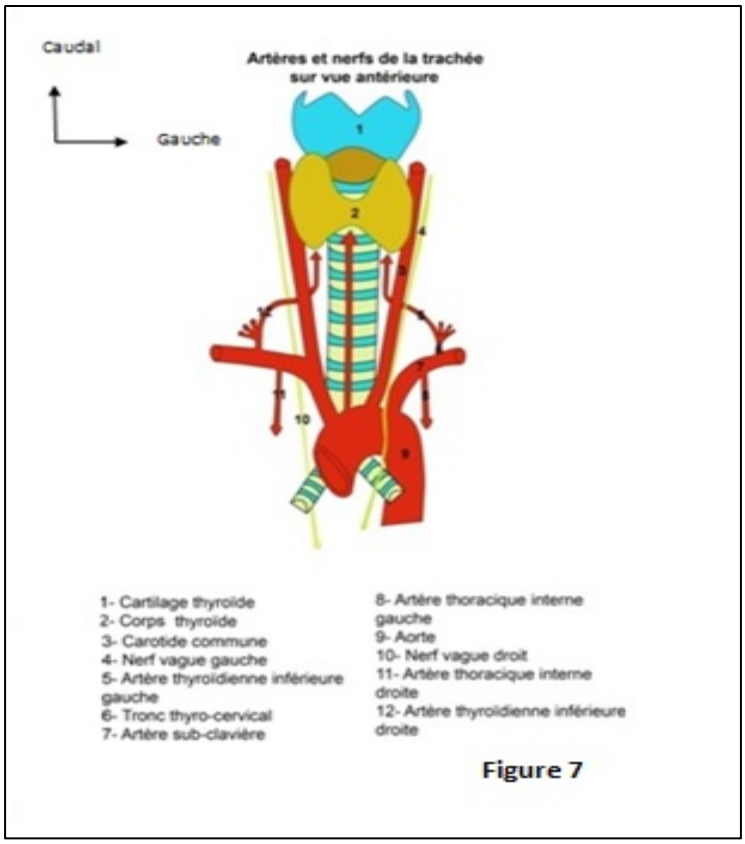

Figure 7

III – BRONCHES :

1- Anatomie descriptive :

1- 1- Définition et origine :

Les bronches correspondent aux deux branches de division de la trachée, l'une droite et l'autre gauche. Elles sont appelées branches principales (ou bronches souches).

La bifurcation trachéale se fait à la hauteur de la 5ème vertèbre thoracique, mais elle peut se faire plus en bas, à la hauteur du disque intervertébral T5-T6, en regard de l'angle sternal à 1 cm de la ligne médiane.

1- 2- Disposition et direction :

Les bronches principales droite et gauche ont une disposition asymétrique par rapport à la bifurcation trachéale. Elles forment un angle de 70°.

1- 3- Segments et ramifications :

Les branches principales présentent deux segments : Un segment extra-pulmonaire et un segment intrapulmonaire.

A- Segment extra-pulmonaire :

❖ **La bronche principale droite :**

Elle s'étend de la bifurcation trachéale à la bronche lobaire supérieure, elle est presque verticale (un peu oblique en bas et dehors).

Elle présente une longueur de 2 à 3 cm et un diamètre de 12 à 14 mm.

N.C : Elle est souvent le siège d'élection des corps étranger des voies respiratoires.

❖ **La bronche principale gauche :**

Elle s'étend de la bifurcation trachéale à la bronche lobaire supérieure, elle est presque horizontale.

Elle présente une longueur de 5 à 6 cm et un diamètre de 9 à 11 mm.

N.C : Son exploration endoscopique est parfois difficile.

B- Segment intra-pulmonaire et segmentation bronchique : (Figures 8, 9)

Le segment intra-pulmonaire de la bronche principale fait partie de la constitution du poumon et représente le segment intra-pulmonaire de l'arbre bronchique. Chaque bronche principale traverse le poumon sans discontinuité jusqu'à sa base. Du tronc bronchique principal naissent les bronches lobaires qui se divisent à leur tour en bronches segmentaires.

❖ **Bronche principale droite :**

Elle émet :

- ✓ La bronche lobaire supérieure (BLS) : par sa face latérale.
- ✓ La bronche lobaire moyenne (BLM) : par sa face antérieure.
- ✓ La bronche lobaire inférieure (BLI) : par son segment terminal.

La bronche lobaire supérieure se divise en trois bronches segmentaires destinées au lobe supérieur :

1. Bronche segmentaire apicale du lobe supérieur.

2. Bronche segmentaire dorsale.
3. Bronche segmentaire ventrale.

La bronche lobaire moyenne se divise en deux bronches segmentaires destinées au lobe moyen :

4. Bronche segmentaire latérale.
5. Bronche segmentaire médiale.

La bronche lobaire inférieure se divise en cinq bronches segmentaires destinées au lobe inférieur :

6. Bronche segmentaire apicale du lobe inférieur (ou bronche apicale de Nelson).
7. Bronche segmentaire médio-basale (ou bronche segmentaire para-cardiaque).
8. Bronche segmentaire ventro-basale.
9. Bronche segmentaire latéro-basale.
10. Bronche segmentaire dorso-basale (ou termino-basale).

❖ **La bronche principale gauche** :

Elle émet par sa face antérolatérale : la bronche lobaire supérieure (BLS).

Elle se termine par son segment terminal par : la bronche lobaire inférieure (BLI).

✓ La bronche lobaire supérieure gauche : se divise d'abord en deux bronches supérieure (culminale) et inférieure (lingulaire), qui se divisent ensuite en cinq bronches segmentaires :

- La bronche culminale (supérieure) (BC) : se divise en trois bronches segmentaires :
  1. Bronche segmentaire apicale du lobe supérieur.
  2. Bronche segmentaire dorsale.
  3. Bronche segmentaire ventrale.
- La bronche lingulaire (inférieure) (BL) : se divise en deux bronches segmentaires :
  4. Bronche lingulaire crâniale.
  5. Bronche lingulaire caudale.

✓ La bronche lobaire inférieure gauche : présente les mêmes segments que la bronche lobaire inférieure droite (segments 6 à 10).

C- Bronches sous-segmentaires :

Les bronches segmentaires se divisent en bronches sous-segmentaires une dizaine de fois jusqu'aux bronchioles terminales qui se terminent dans les conduits alvéolaires (sac alvéolaire).

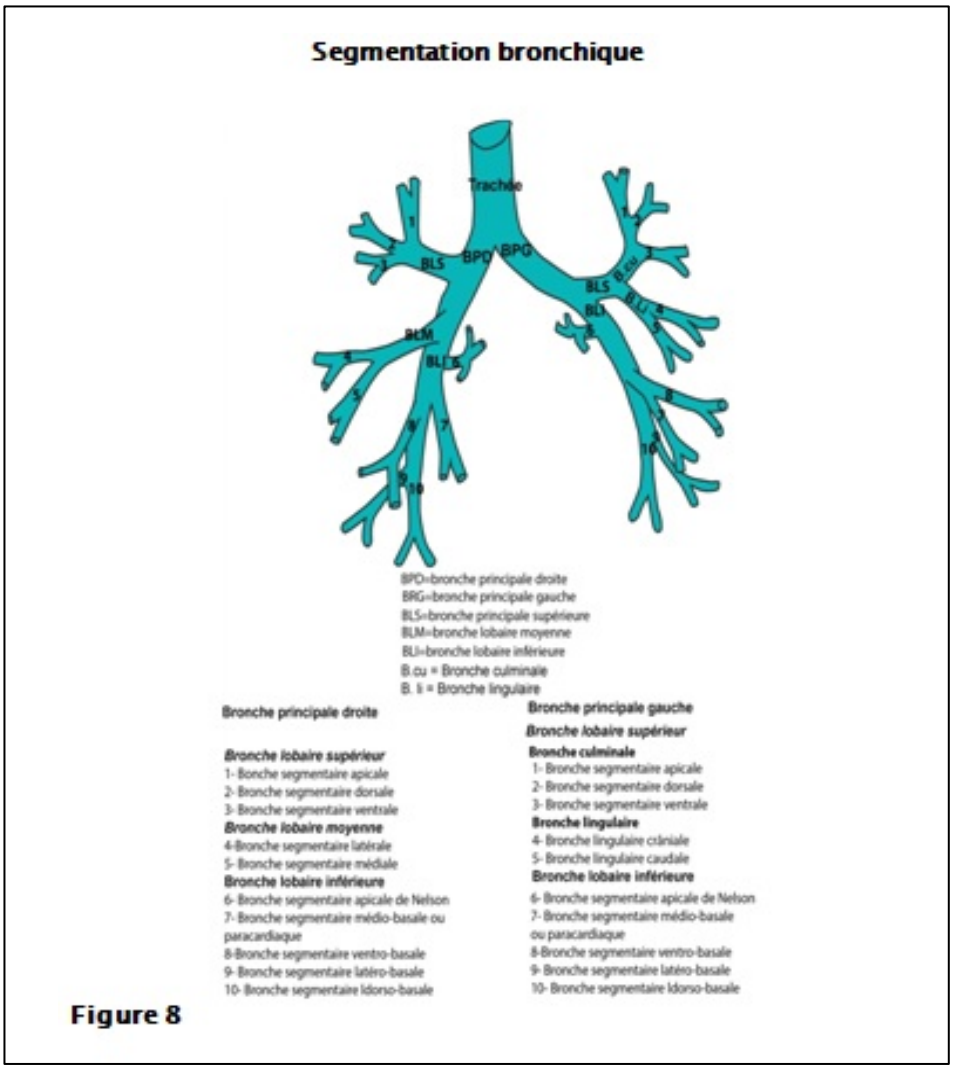

Figure 8

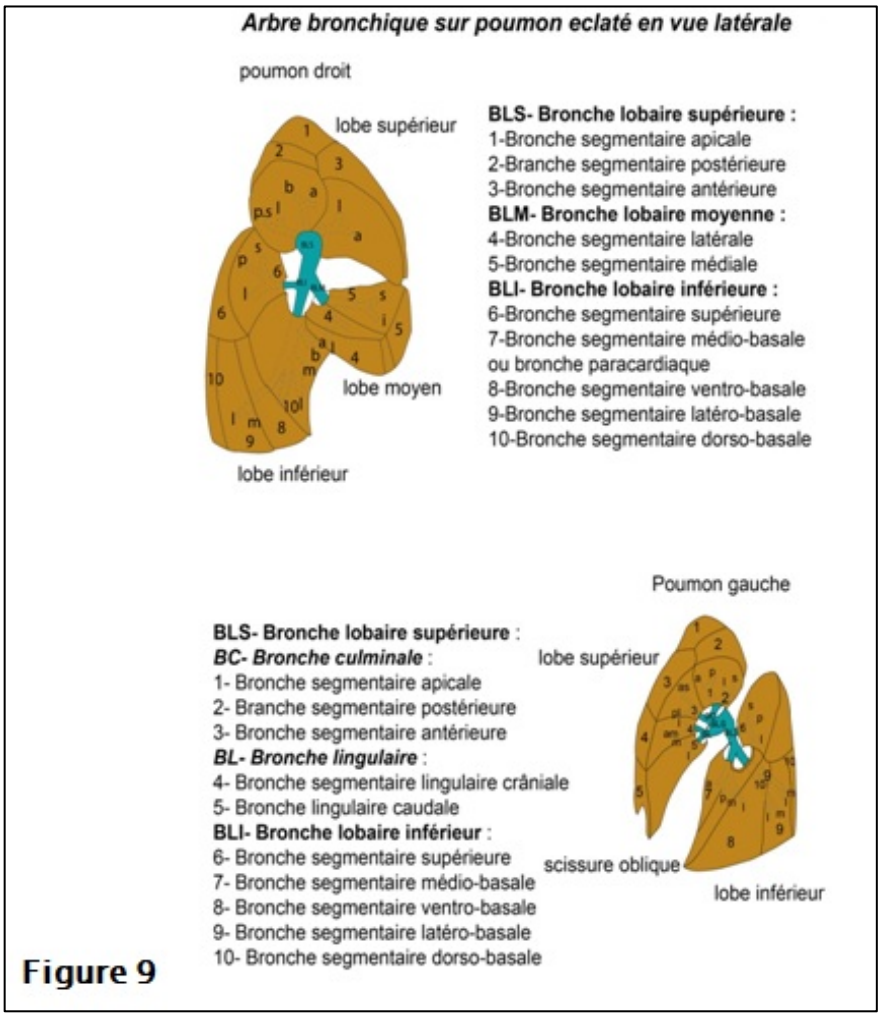

1- 4- Configuration externe :

- Les bronches extra-pulmonaires possèdent une configuration externe analogue à celle de la trachée (conduit cylindrique aplati en arrière).
- A l'intérieur du poumon, les bronches deviennent circulaires à la coupe, les anneaux cartilagineux étant remplacés par des plaques cartilagineuses qui disparaissent ensuite dans les bronches de 1 mm de diamètre.

1- 5- Structure :

Les bronches sont constituées par deux tuniques comme la trachée :

- Une tunique interne : muqueuse.
- Une tunique externe : fibro-musculo-cartilagineuse.

2- Rapports :

Les rapports des bronches et de leur origine (bifurcation trachéale) sont liés aux pédicules pulmonaires d'une part et d'autre part aux organes voisins.

2- 1- Rapports de la bifurcation trachéale : (Figure 5)

La bifurcation trachéale est en rapport avec :

- **En bas :**
  - ✓ La bifurcation de l'artère pulmonaire.
  - ✓ Les nœuds inter-trachéo-bronchiques.
  - ✓ L'atrium gauche recouvert par le sinus oblique du péricarde.

  N.C : Les deux bronches principales peuvent être refoulées vers le haut dans les grandes dilatations de l'atrium gauche.
- **En avant :**
  - ✓ La crosse de l'aorte.
  - ✓ La branche droite de l'artère pulmonaire.
  - ✓ La veine cave supérieure ; plus à droite.
  - ✓ Les ganglions cardiaques de (Wrisberg) ; plus à gauche.
  - ✓ Le thymus ; plus en avant.
- **En arrière :**
  - ✓ L'œsophage.
  - ✓ Le canal thoracique ; plus en arrière.
- **En haut :** deux versants :
  - ✓ Le versant droit : avec la crosse de la veine azygos.
  - ✓ Le versant gauche : avec la crosse de l'aorte (enjambant le pédicule pulmonaire gauche).

N.C : cela rend l'abord chirurgical de la trachée très malaisé de ce côté.

- **A droite :**
  - ✓ Le nerf vague droit.
  - ✓ Les nœuds lymphatiques latéro-trachéaux droits.

- **A gauche :**
  - ✓ Le nerf vague gauche.

2- 2- Rapports des bronches principales avec les éléments du pédicule pulmonaire nourricier :

- **A droite** :
  - ➢ L'artère bronchique droite : chemine sur la face postérieure de la bronche principale droite.
  - ➢ Les veines bronchiques : naissent de la face postérieure de la bronche principale droite.
  - ➢ Les lymphatiques : la bronche principale droite est en rapport avec les nœuds lymphatiques qui reçoivent les lymphatiques du poumon droit :
    - o Les ganglions péri-bronchiques interlobaires.
    - o les nœuds inter-trachéo-bronchiques.
    - o Les nœuds paratrachéaux.
  - ➢ Les nerfs bronchiques : ont une double origine :
    - o Sympathique.
    - o Pneumogastrique (nerf vague) : par des filets nerveux issus du tronc du nerf vague, derrière la bronche principale droite.

- **A gauche** :
  - ➢ Les artères bronchiques : elles cheminent sur la face postérieure de la bronche principale gauche.
  - ➢ Les veines bronchiques gauches : elles naissent de la face postérieure de la bronche principale.
  - ➢ Les lymphatiques : la bronche principale gauche est en rapport avec les nœuds lymphatiques qui reçoivent les lymphatiques du poumon gauche :

- Les nœuds péri-bronchiques inter-lobaires.
- Les nœuds inter-trachéaux bronchiques et paratrachéaux gauches.
- Les nœuds prévasculaires.

- Les nerfs bronchiques ont une double origine :
  - Sympathique.
  - Vague (pneumogastrique) : par des filets nerveux issus du tronc du nerf vague, derrière la bronche souche gauche.

2- 3- Rapports des bronches principales avec les éléments du pédicule fonctionnel :

Les bronches principales font partie du pédicule pulmonaire fonctionnel. Elles présentent des rapports intimes avec les autres éléments du pédicule notamment les artères pulmonaires et les veines pulmonaires.

A droite : (Figure 10)

- L'artère pulmonaire droite : elle se porte horizontalement vers la droite et croise la face antérieure de la bronche principale.
- Les veines pulmonaires droites : elles sont situées en avant et au-dessous de la bronche principale.

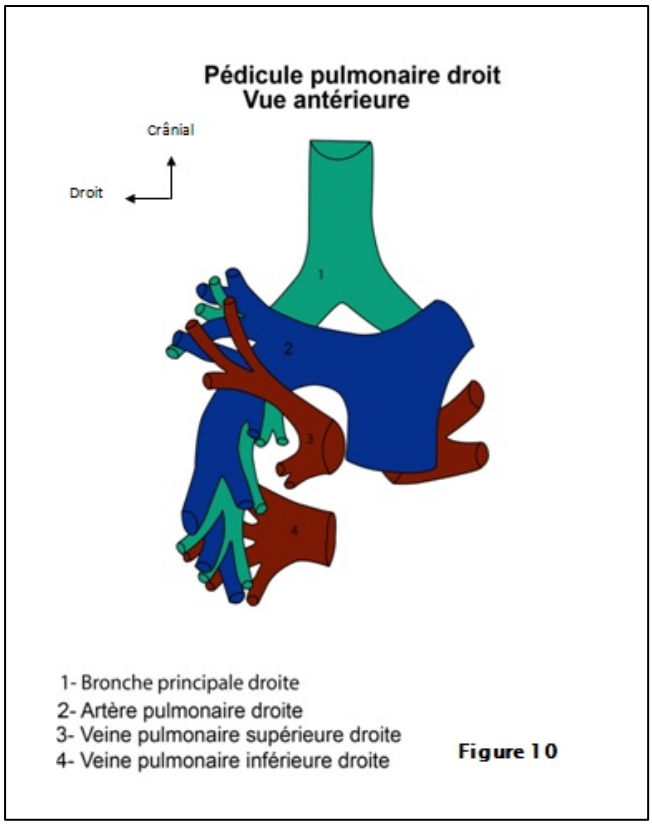

Figure 10

A gauche : (Figure 11)

- L'artère pulmonaire gauche : elle se porte obliquement en haut et à gauche pour se placer au-dessus de la bronche.
- Les veines pulmonaires gauches sont situées en avant et au-dessous de la bronche principale.

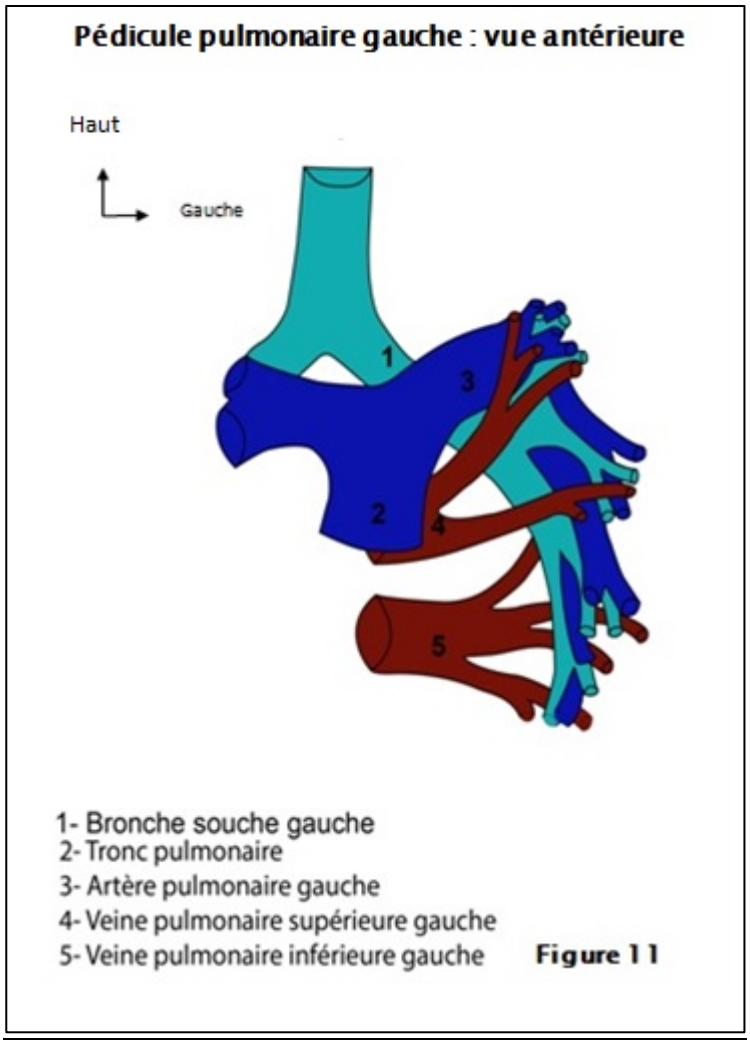

3- Vascularisation-innervation :

3- 1- Vascularisation artérielle :

Les artères bronchiques droite et gauche viennent de l'aorte descendante ou parfois de la crosse de l'aorte, en général unique à droite et doubles à gauche.

3- 2- Vascularisation veineuse :

Les veines bronchiques droites et gauches sont antérieures et postérieures et gagnent les veines pulmonaires et les veines azygos.

3- 3- Drainage lymphatique :

Les troncs collecteurs du réseau péri-lobulaire sont satellites des vaisseaux et des bronches et gagnent les ganglions hilaires situés dans les bifurcations bronchiques lobaires.

3- 4- Innervation :

Les nerfs des bronches sont formés par des rameaux du pneumogastrique et du sympathique et notamment du plexus cardiaque.

IV - APPLICATIONS CLINIQUES :

- **Fibroscopie bronchique** : La recherche d'une pathologie bronchique obstruant les bronches (un cancer par exemple) implique l'examen des muqueuses trachéo-bronchiques par fibroscopie. Celle-ci consiste à introduire par la bouche dans la trachée un tube contenant des fibres optiques par lequel on progresse dans l'arbre bronchique ; la carène forme un éperon facile à identifier à partir duquel chaque bronche principale est explorée jusqu'à ses divisions segmentaires. Un bourgeon tumoral est localisé en respectant la segmentation bronchique et peut être biopsié pour analyse microscopique.

- **Trachéotomie** :

C'est un geste d'urgence, elle doit se pratiquer lorsqu'il y a une obstruction des voies aériennes supérieures créant un spasme de la glotte.

Du point de vue topographique, la trachéotomie est réalisée au niveau des points suivants :

- ✓ la trachéotomie inférieure : L'incision est pratiquée au-dessous de l'isthme du corps thyroïde. Elle peut toucher les 4e, 5e et 6e anneaux de la trachée.
- ✓ La trachéotomie supérieure : L'incision peut toucher les 3 ou 4 premiers anneaux de la trachée. L'isthme du corps thyroïde est souvent récliné ou sectionné.

- ✓ La crico-thyréotomie ou coniotomie : Elle est aussi appelée laryngotomie intercrico-thyroïdienne. Elle consiste à réaliser une couverture par une incision transversale au niveau de la membrane crico-thyroïdienne (ou cône élastique).

V - VOIES D'ABORD :

- **Voie cervicale et cervico-thoracique haute :**

La voie d'abord est une large cervicotomie en « V » dont la pointe inférieure amorce une éventuelle incision pour sternotomie partielle ou totale.

Après décollement cutané vers le haut et le bas, on sectionne verticalement l'aponévrose cervicale au niveau de la ligne blanche.

Les muscles sterno-cléido-hyoïdiens et sterno-thyroïdiens sont réclinés latéralement, permettant une section de l'isthme. Tractée latéralement durant l'intervention, la thyroïde sert de couverture et de protection pour l'anastomose.

Le danger de cette voie d'abord est représenté surtout en haut par les récurrents qui sont situés à proximité de l'angle trachéo-œsophagien. Un bon moyen de les protéger consiste à passer au plus près de la trachée, quitte à en laisser un fragment et à éviter la région crico-trachéale postérieure.

- **Voie thoracique haute** :

La voie d'abord est une cervico-manubriotomie ou une cervico-sternotomie totale.

Au niveau du médiastin supérieur, l'accès de la trachée est barré par deux vaisseaux, le tronc veineux innominé qui peut être lié, et le tronc artériel brachio-céphalique qui, lui, ne peut être que mobilisé.

- **Voie thoracique basse** :

Au niveau thoracique bas, trois types d'incisions sont possibles : la sternotomie médiane totale, la thoracotomie postérolatérale droite dans le quatrième espace intercostal et la voie de Grillo.

VI – CONCLUSION :

La trachée et les bronches font partie des voies respiratoires inférieures, ils permettent le passage de l'air riche en oxygène depuis le larynx vers les poumons, tout en filtrant l'air pour améliorer sa qualité et l'élimination de l'air riche en dioxyde de carbone rejeté par les poumons.

La connaissance de leur anatomie est capitale car elle permet une approche diagnostique et thérapeutique adéquate.

Résumé de la question

La trachée et les bronches sont des conduits aérifères cartilagineux et membraneux destinés à véhiculer le courant d'air respiratoire et phonatoire.

La trachée présente deux segments ; un segment cervical qui fait suite au larynx, il chemine dans la région sous-hyoïdienne médiale obliquement en bas et en arrière pour se terminer au bord supérieur du manubrium sternal, et un segment thoracique qui occupe la partie supérieure du médiastin moyen, il s'étend de D2 à D4 où elle se termine en donnant les deux bronches souches droite et gauche.

La trachée a la forme d'un tube cylindrique aplati sur sa face postérieure, d'une longueur de 12 à 14 cm et d'un calibre de 12 à 16 mm. Sa paroi est formée de deux tunique : une muqueuse et l'autre fibro-musculo-cartilagineuse, le tout entouré par l'adventice. Sa fixité est assurée par le larynx et par ses adhérences au corps thyroïde, à l'œsophage et à la crosse de l'aorte. Les deux segments de la trachée entrent en rapport avec les organes et les vaisseaux de voisinage cervicaux et thoraciques.

Sa vascularisation artérielle est assurée par les artères thyroïdiennes inférieures, les artères thoraciques internes, et les artères bronchiques. Tandis que ses nerfs proviennent des nerfs vagues, et du sympathique.

A la hauteur de la 5ème vertèbre thoracique la trachée se bifurque à 70° en donnant les bronches souches droite et gauche, qui sont constituées par deux tuniques comme la trachée.

La bronche souche droite est plus verticale avec une longueur de 2 à 3 cm et un diamètre de 12 à 14 mm, elle se divise en : bronche lobaire supérieure qui donne trois bronches segmentaires destinées au lobe supérieur (apicale, dorsale et ventrale), une bronche lobaire moyenne qui donne deux bronches segmentaires destinées au lobe moyen (latérale et médiale), et une bronche lobaire inférieure qui donne cinq bronches segmentaires destinées au lobe inférieur (apicale ou de Nelson, médio-basale ou para-cardiaque, ventro-basale, latéro-basale et dorso-basale).

La bronche principale gauche présente une longueur de 5 à 6 cm et un diamètre de 9 à 11 mm, elle se divise en : bronches lobaires (supérieure et inférieure).

La bronche lobaire supérieure gauche donne d'abord deux bronches (culminale et lingulaire) qui se divisent ensuite en cinq bronches segmentaires. La bronche culminale (supérieure) donne trois bronches segmentaires (apicale du lobe supérieur, dorsale et ventrale), et la bronche lingulaire (inférieure) se divise en deux bronches segmentaires (lingulaire crâniale et lingulaire caudale).

La bronche lobaire inférieure gauche présente les mêmes segments que la bronche lobaire inférieure droite (segments 6 à 10).

Les rapports des bronches et de leur origine (bifurcation trachéale) sont liés aux pédicules pulmonaires d'une part et d'autre part aux organes de voisinage. Leur vascularisation artérielle est assurée par les artères bronchiques droite et gauche, leur vascularisation veineuse est assurée par les veines bronchiques droite et gauche, et leur innervation est assurée par des rameaux du pneumogastrique, du sympathique et notamment du plexus cardiaque.

PEDICULES PULMONAIRES

PLAN :

I. INTRODUCTION

II. ELEMENTS CONSTITUTIFS DES PEDICULES :

1- Pédicule fonctionnel

2- Pédicule nourricier

III. GROUPEMENT DES ELEMENS PEDICULAIRES :

IV. RAPPORTS

V. APPLICATIONS CLINIQUES

VI. APPLICATIONS CHIRURGICALES

VII. CONCLUSION

I - INTRODUCTION :

Les pédicules pulmonaires sont constitués par le segment extra-pulmonaire des éléments bronchiques, vasculaires ou nerveux qui se rendent aux poumons ou en sortent.

Chaque pédicule est formé d'un pédicule fonctionnel qui comprend : la bronche, l'artère pulmonaire et les veines pulmonaires, et un pédicule nourricier et trophique qui comprend : les vaisseaux bronchiques, les nerfs bronchiques et les lymphatiques.

Intérêt de la question :

- ✓ Anatomique : L'importance de ses rapports notamment avec le cœur et l'aorte.
- ✓ Pathologique : La richesse de sa pathologie vasculaire, tumorale et inflammatoire.
- ✓ Radiologique : Son atteinte se traduit par des signes radiologiques.

II - ELEMENTS CONSTITUTIFS DES PEDICULES :

1- Pédicule fonctionnel :

1- 1- Les bronches :

Elles naissent de la bifurcation trachéale au niveau de D4 en arrière, à hauteur de l'angle de louis et un peu à droite de la ligne médiane.

Les deux bronches s'écartent en formant un angle de 70° environ.

A- Bronche principale droite :

Elle s'étend de la bifurcation trachéale à la bronche lobaire supérieure, elle est presque verticale (un peu oblique en bas et dehors).

Elle présente une longueur de 2 à 3 cm et un diamètre de 12 à 14 cm

NC : - Elle est le siège électif des corps étrangers.

- Elle est facilement explorable par l'endoscopie.

Elle donne successivement les bronches lobaires : supérieure, moyenne et inférieure.

- ❖ **La bronche lobaire supérieure :**

Elle naît sur le flanc externe de la bronche souche. Elle se porte en dehors et un peu en haut, presque horizontale, vers la partie supérieure du hile.

Elle se divise en :

4. Bronche segmentaire apicale du lobe supérieur.
5. Bronche segmentaire dorsale.
6. Bronche segmentaire ventrale.

❖ La bronche lobaire moyenne :

Elle naît de la face antérieure de la bronche souche. Elle se porte en avant, en bas et un peu en dehors.

Elle se divise en :

4. Bronche segmentaire latérale.
5. Bronche segmentaire médiale.

❖ La bronche lobaire inférieure :

Elle représente la terminaison de la bronche souche au dessous de la bronche lobaire moyenne, presque totalement intra-hilaire. Elle se porte en bas, en dehors et en arrière.

Elle se divise en :

6. Bronche segmentaire apicale du lobe inférieur (ou bronche apicale de Nelson).
7. Bronche segmentaire médio-basale (ou bronche segmentaire para-cardiaque).
8. Bronche segmentaire ventro-basale.
9. Bronche segmentaire latéro-basale.
10. Bronche segmentaire dorso-basale (ou termino-basale).

B- La bronche principale gauche :

Elle s'étend de la bifurcation trachéale à la bronche lobaire supérieure, elle est presque horizontale.

Elle présente une longueur de 5 à 6 cm et un diamètre de 9 à 11 cm.

NC : Elle est difficile à explorer par l'endoscopie rigide

Elle donne la bronche lobaire supérieure puis se continue en bronche lobaire inférieure.

❖ **La bronche lobaire supérieure** :

Elle naît de la face antéro-latérale de la bronche souche. Elle se porte en haut et en dehors vers la partie supérieure du hile.

Elle se divise en deux troncs :

- La bronche culminale (supérieure) (BC) se divise en trois bronches segmentaires :
  4. Bronche segmentaire apicale du lobe supérieur.
  5. Bronche segmentaire dorsale.
  6. Bronche segmentaire ventrale.
- La bronche lingulaire (inférieure) (BL) se divise en deux bronches segmentaires :
  4. Bronche lingulaire crâniale.
  5. Bronche lingulaire caudale.

❖ **La bronche lobaire inférieure** :

Elle présente la terminaison de la bronche souche au dessous de la lobaire supérieure, elle se dirige obliquement en bas et en dehors.

Elle présente les mêmes segments que la bronche lobaire inférieure droite (segments 6 à 10).

Segmentation bronchique : vue antérieure

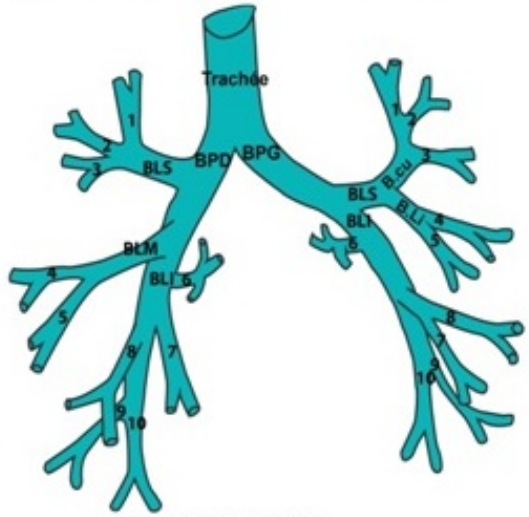

BPD=bronche principale droite
BRG=bronche principale gauche
BLS=bronche principale supérieure
BLM=bronche lobaire moyenne
BLI=bronche lobaire inférieure
B.cu = Bronche culminale
B. li = Bronche lingulaire

Bronche principale droite

Bronche lobaire supérieur
1- Bonche segmentaire apicale
2- Bronche segmentaire dorsale
3- Bronche segmentaire ventrale

Bronche lobaire moyenne
4-Bronche segmentaire latérale
5- Bronche segmentaire médiale

Bronche lobaire inférieure
6- Bronche segmentaire apicale de Nelson
7- Bronche segmentaire médio-basale ou paracardiaque
8-Bronche segmentaire ventro-basale
9- Bronche segmentaire latéro-basale
10- Bronche segmentaire ldorso-basale

Bronche principale gauche

Bronche lobaire supérieur

Bronche culminale
1- Bronche segmentaire apicale
2- Bronche segmentaire dorsale
3- Bronche segmentaire ventrale

Bronche lingulaire
4- Bronche lingulaire crâniale
5- Bronche lingulaire caudale

Bronche lobaire inférieure
6- Bronche segmentaire apicale de Nelson
7- Bronche segmentaire médio-basale ou paracardiaque
8-Bronche segmentaire ventro-basale
9- Bronche segmentaire latéro-basale
10- Bronche segmentaire ldorso-basale

Figure 1

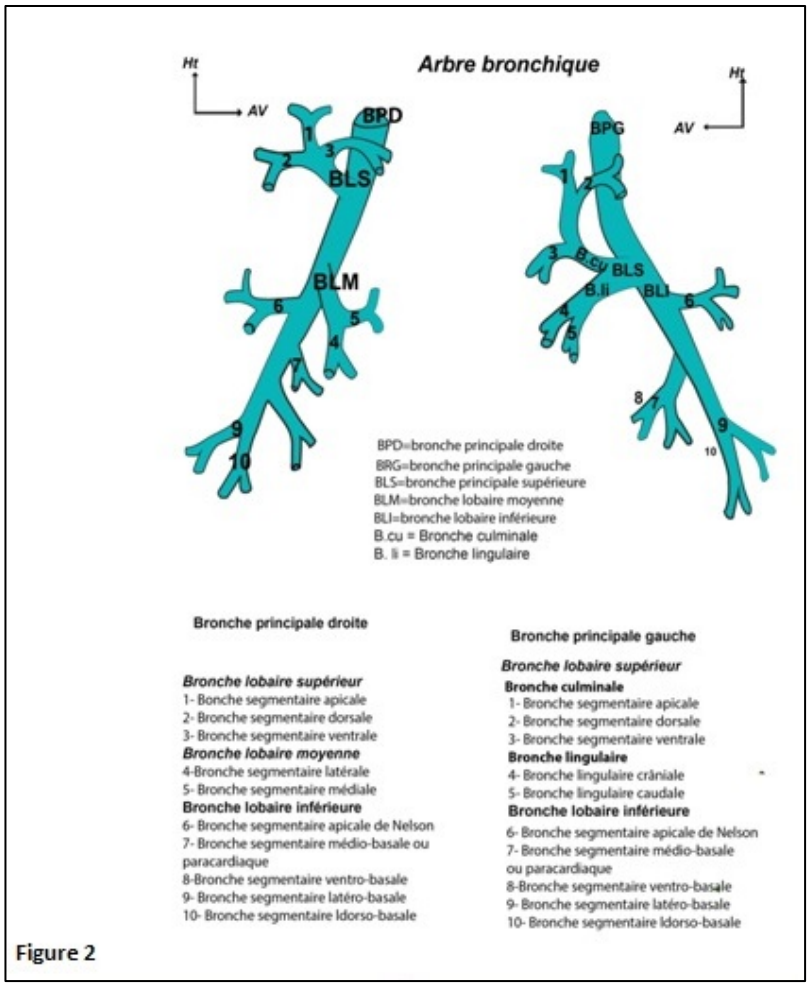

Figure 2

1- 2- les artères pulmonaires :

Les artères pulmonaires droite et gauche viennent de la bifurcation du tronc artériel pulmonaire.

N.C : - leur trajet et leur distribution sont bien étudiés par l'angiographie pulmonaire.

- Elles peuvent être le siège d'hypertension artérielle pulmonaire compliquant l'évolution spontanée de certaines affections cardiaques : notamment les cardiopathies congénitales, les cardiopathies gauches acquises et l'insuffisance respiratoire chronique.

Elles vont se diviser en artères lobaires, segmentaires et sous segmentaires.

Dans son ensemble, le système artériel est calqué sur le système bronchique. Chaque bronche est accompagnée d'une artère satellite, qui a le même territoire, formant des pédicules broncho-artériels.

Le tronc de l'artère pulmonaire :

Le tronc de l'artère pulmonaire naît au niveau de l'orifice de pulmonaire, ouvert dans la base du ventricule droit.

Sa longueur est de 5 cm pour un diamètre de 35 cm.

Il se porte en arrière, à gauche et un peu en haut et se termine en arrière du bord gauche de l'aorte ascendante, par bifurcation en deux branches droite et gauche. (Figure 3)

A- Artère pulmonaire droite :

Elle est plus longue et plus volumineuse que la gauche. Elle est longue de 6 cm, pour un diamètre de 20 cm.

Elle présente à décrire :

- ✓ Un segment pré-pédiculaire : qui passe : (Figure 3)
    - Au-dessous et en avant de la bifurcation trachéale.
    - Au-dessous du sinus de Theile et de l'oreille droite.
    - En arrière de l'aorte puis la veine cave supérieure.
- ✓ Un segment pédiculaire : (Figure 4)
    - Après avoir croisé la veine cave supérieure, l'artère appartient au pédicule pulmonaire droit.
    - Transversale, l'artère rejoint l'artère bronchique droit, juste au dessus de l'origine de la bronche lobaire supérieure.
    - Elle précroise le tronc intermédiaire.
    - Elle pénètre ensuite dans la grande scissure.
    - Elle surcroise la bronche lobaire moyenne.
    - Puis elle contourne en spirale le tronc bronchique.

Au cours de ce trajet, elle donne des branches destinées aux trois lobes :

- ✓ **Pour le lobe supérieur droit** : il existe deux ou trois artères :
  - ➢ L'artère médiastinale du lobe supérieur droit : elle donne une branche pour chaque segment du lobe supérieur.
  - ➢ Une ou (deux) artère scissurale : destinée en général au segment dorsal.
- ✓ **Pour le lobe moyen droit :** il existe souvent deux artères nées de l'artère pulmonaire droite au fond de la scissure, destinées à chacun des deux segments du lobe moyen.
- ✓ **Pour le lobe inférieur droit :** il existe en général une artère pour chaque segment :
  - ➢ L'artère du segment apical.
  - ➢ L'artère du segment basal.

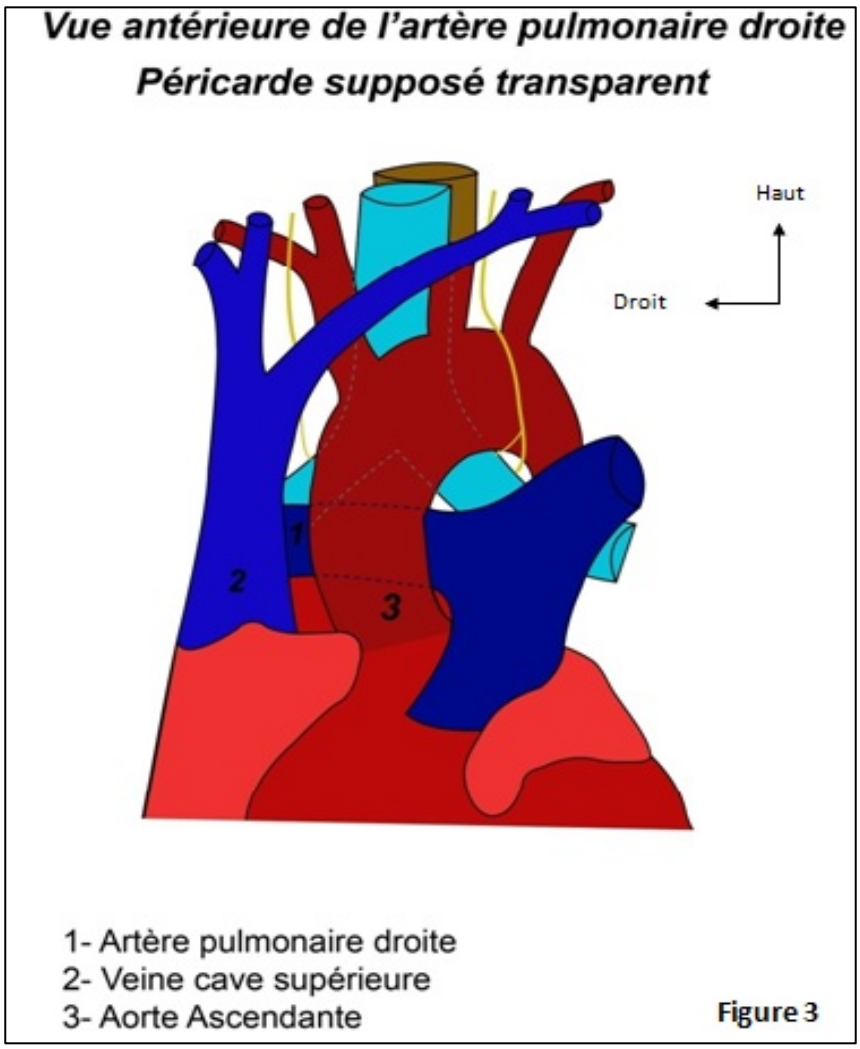

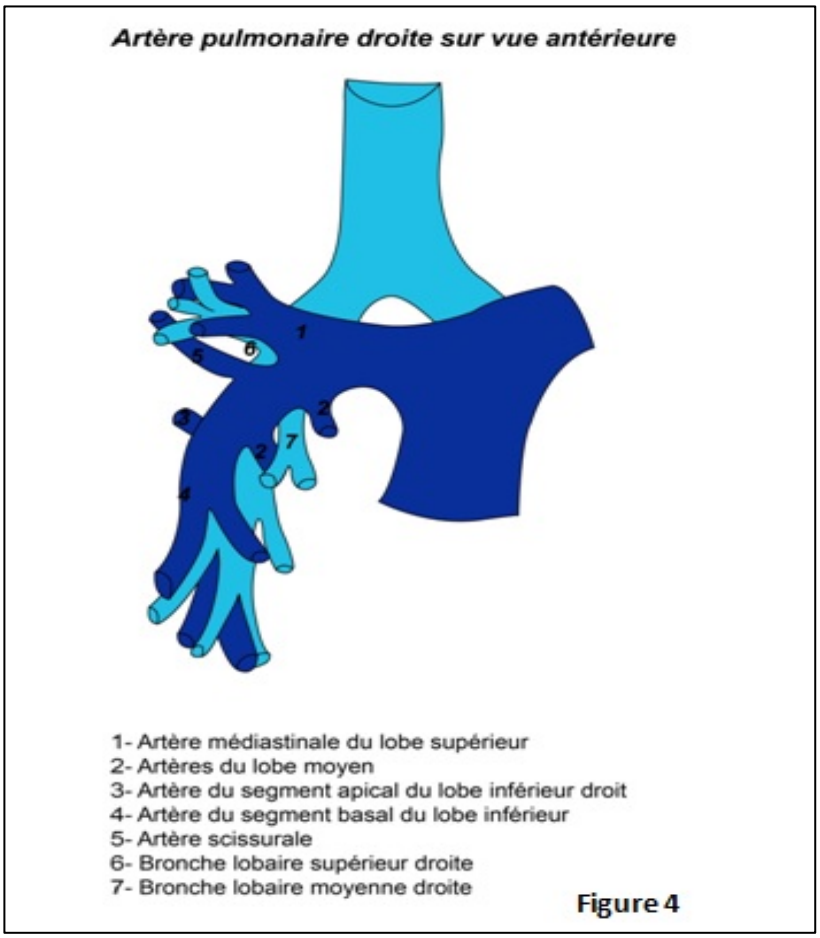

Figure 4

B- L'artère pulmonaire gauche :

Elle est plus courte (3 cm) et plus petite que la droite (18 mm de diamètre). Elle appartient d'emblée au pédicule pulmonaire gauche.

Elle naît à l'intérieur du péricarde, elle est reliée à sa sortie du péricarde à la crosse aortique par le ligament artériel. Puis elle gagne la face antérieure de la bronche principale gauche, qu'elle croise perpendiculairement avant de surcroiser l'origine de la bronche lobaire supérieure gauche en arrière de laquelle elle se place. Elle pénètre alors dans la scissure, elle contourne l'arbre bronchique lui étant latérale puis postérieure. (Figure 5)

Elle donne les artères des deux lobes du poumon gauche.

- **Pour le lobe supérieur gauche** : il existe souvent quatre artères : (Figure 6)
  - Artère apico-dorsale ou artère médiastinale supérieure.
  - Artère ventrale ou artère médiastinale antérieure.
  - Deux artères scissurales ; nées au fond de la scissure :

    - Une artère dorsale scissurale (pour le segment dorsal).

    - Une artère lingulaire scissurale.

- **Pour le lobe inférieur gauche** : La disposition est souvent superposable à celle qui a été décrite à droite, avec :
  - Artère du segment apical pour le lobe inférieur.
  - Artère basale donnant une branche pour chaque segment de la pyramide basale. (Figure 6).

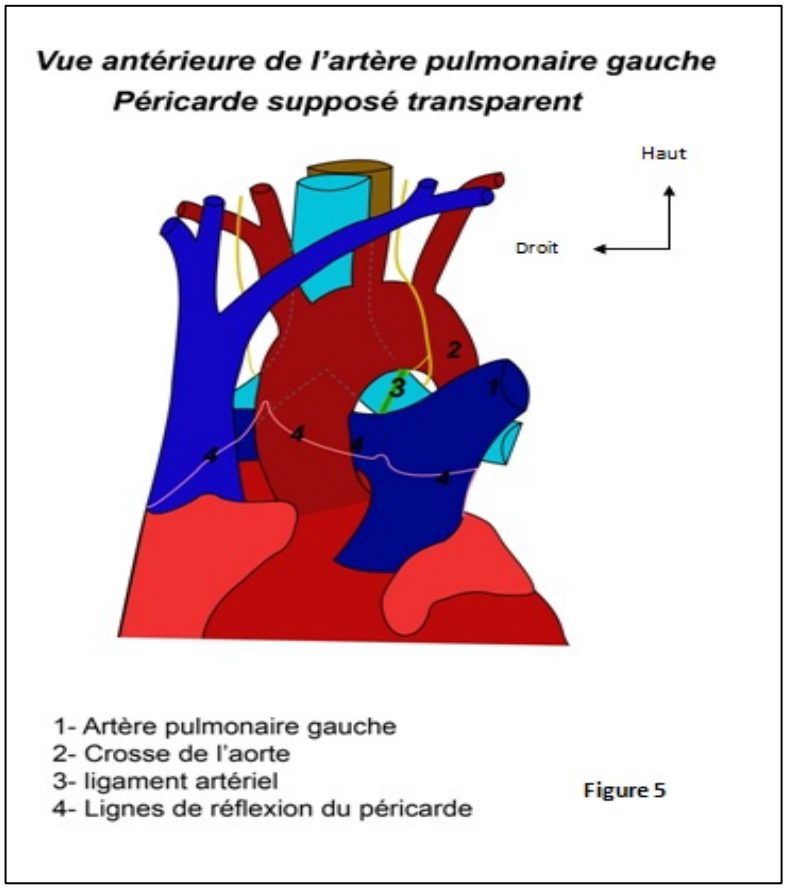

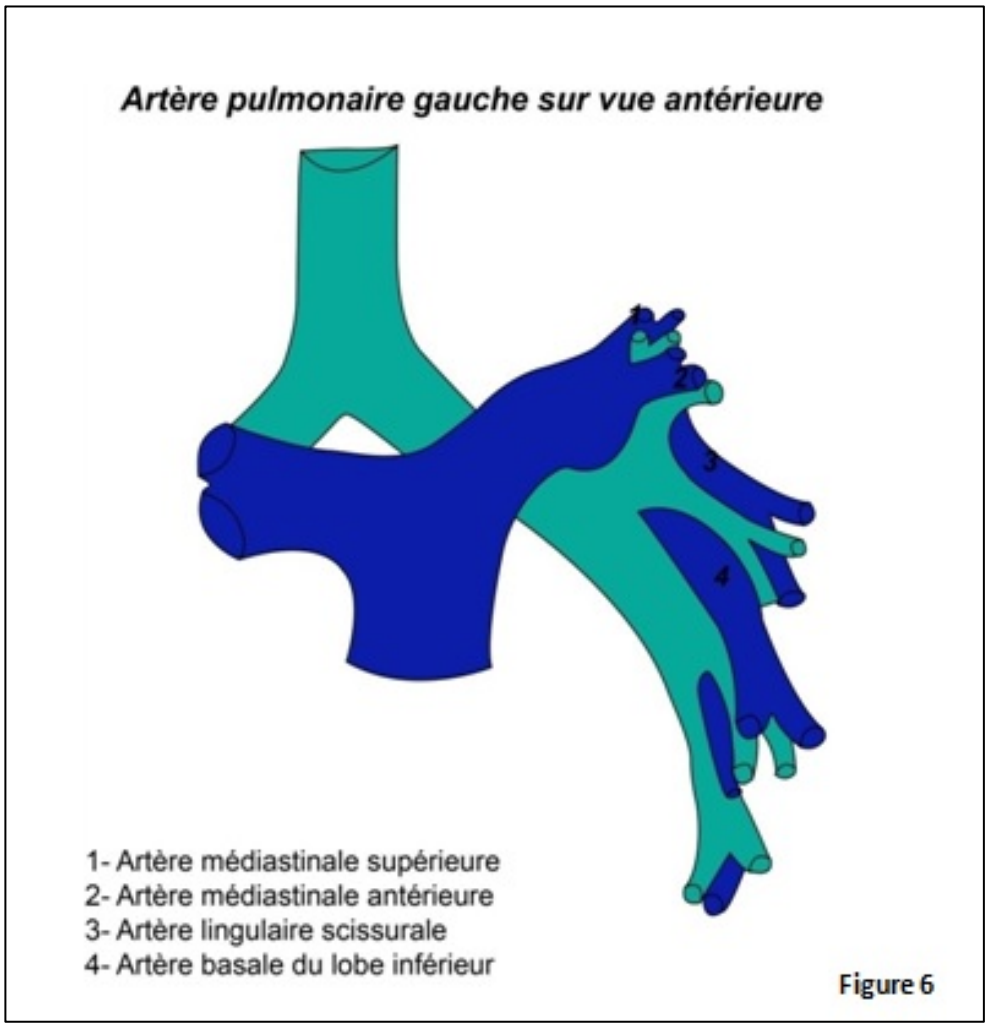

Figure 6

1- 3- Les veines pulmonaires :

Les veines d'origine, ou veines périlobulaires, naissent du réseau périalvéolaire, et plus accessoirement des deux réseaux péri-bronchique et sous-pleural.

A l'intérieur du poumon, les veines se situent à la périphérie des territoires parenchymateux, dans les cloisons interlobulaires, puis dans les plans inter (ou péri) segmentaires.

N.C : elles constituent un repère important pour le clivage intersegmentaire.

Elles se résolvent de chaque côté en deux veines pulmonaires, chacune étant constituée par la confluence de deux racines.

A- Les veines du poumon droit : (Figure 7)

- **La veine pulmonaire supérieure droite** :

Elle draine les lobes supérieur et moyen.

Occupant la partie antéro-inférieure du pédicule, elle est formée par la réunion de deux racines :

- Supérieure : drainant le lobe supérieur.
- Inférieure : drainant le lobe moyen.

Une variation importante : en cas de scissure incomplète, les veines interlobaires reçoivent le sang des lobes avoisinants.

- **La veine pulmonaire inférieure droite** :

Elle draine le lobe inférieur. Elle est située à la partie inférieure du pédicule pulmonaire.

Elle est formée par la réunion de deux racines :

- Une racine supérieure.
- Une racine inférieure.

B- Les veines du poumon gauche : (Figure 7)

Elles ont une disposition voisine de celle du poumon droit.

- **La veine pulmonaire supérieure gauche** :

Elle draine le lobe supérieur.

Une variante importante : le drainage est possible de l'une des veines lingulaires dans la veine pulmonaire inférieure gauche.

- **La veine pulmonaire inférieure gauche** :

Elle draine le lobe inférieur. Elle est calquée sur la veine pulmonaire inférieure droite.

Une variation importante : la possibilité de réunion en un tronc commun des deux veines pulmonaires gauches, avant leur abouchement dans l'atrium gauche.

N.C : Cette éventualité doit toujours être recherchée quand on effectue une lobectomie. Elle est plus fréquente à gauche qu'à droite.

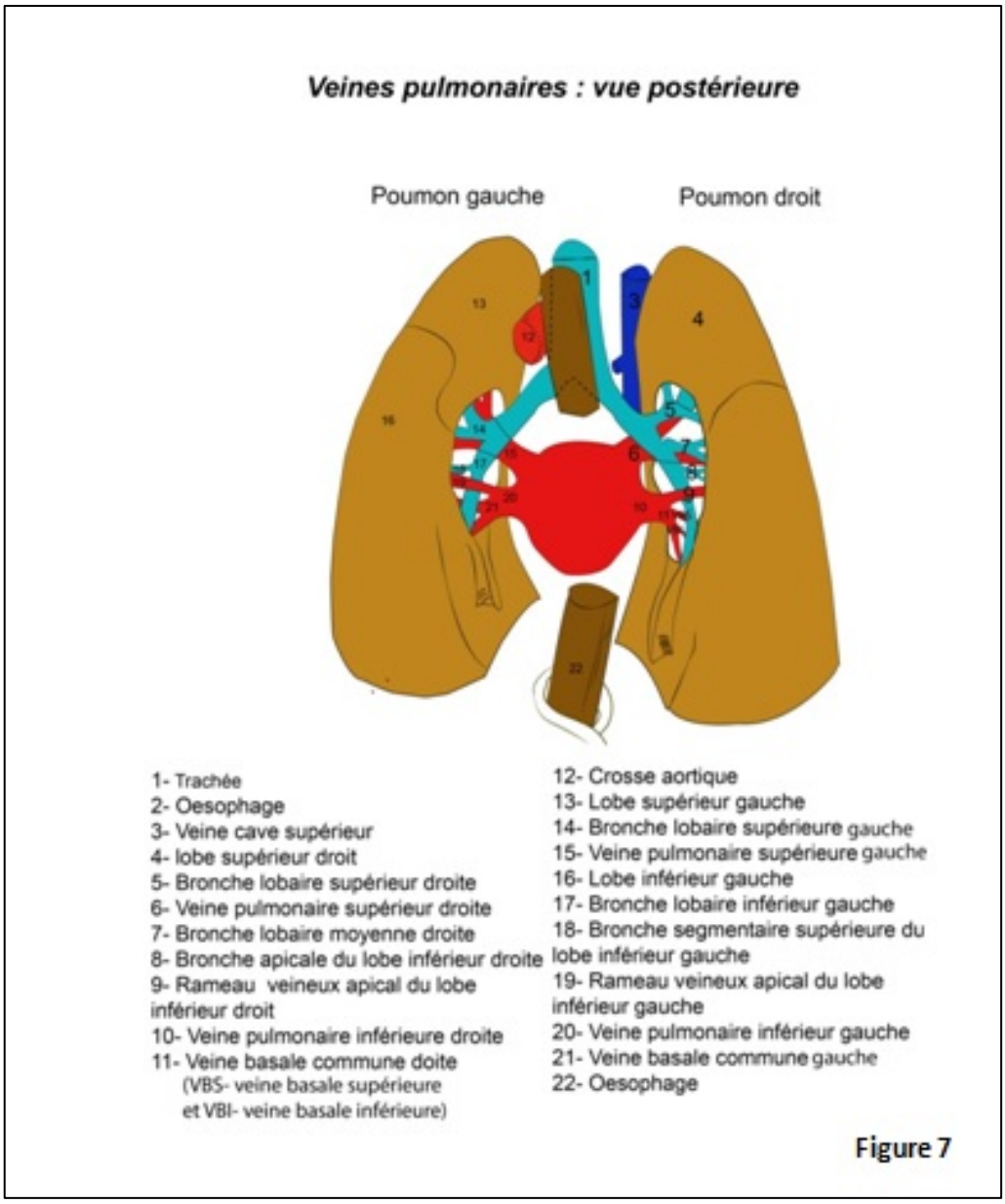

Figure 7

2- Le pédicule nourricier :

2- 1- Les vaisseaux bronchiques :

Les vaisseaux bronchiques assurent la vascularisation nourricière du poumon, ils sont sujets à de grandes variations.

A- Les artères bronchiques: (Figure 8)

N.C : Elles ont été étudiées par artériographie sélective. Elles ont été particulièrement étudiées avec le développement de la transplantation pulmonaire.

- ✓ **A droite** :

Il existe le plus souvent une seule artère bronchique qui née en général d'un tronc broncho-intercostal, elle croise l'œsophage (le plus souvent en arrière) et gagne la face postérieure de la bronche principale droite où elle se ramifie.

Parfois, il existe une deuxième artère bronchique droite (ou artère prébronchique).

- ✓ **A gauche :**

Il existe souvent deux artères bronchiques, supérieure et inférieure : Elles naissent en général directement de l'aorte thoracique descendante (ou de la face inférieure de la cosse aortique).

Elles gagnent rapidement la branche principale gauche.

B- Les veines bronchiques : (Figure 8)

Elles sont au nombre de deux de chaque côté :

- ✓ **La veine bronchique postérieure :**

Elle chemine en arrière de la bronche.

Elle se termine :

- A droite : dans la grande azygos ou une intercostale.
- A gauche : dans l l'hémi-azygos supérieure.

- ✓ **La veine bronchique antérieure :**

Elle se place en avant de la bronche souche.

Elle se termine soit dans :

- Une veine pulmonaire.
- L'azygos à droite ou l'hémiazygos supérieure à gauche.

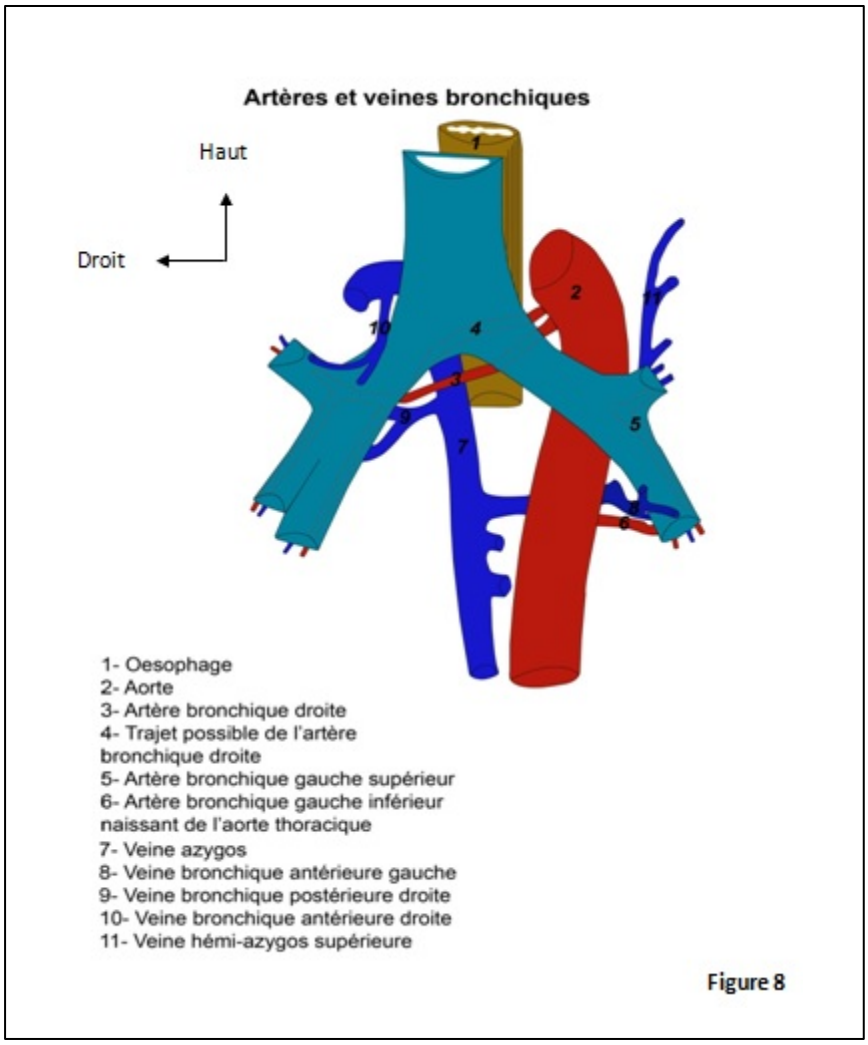

Figure 8

C- Les lymphatiques :

❖ Les ganglions des pédicules pulmonaires : (Figure 9)

Ils sont situés entre les éléments broncho-vasculaire.

On distingue :

- **Les ganglions antérieurs** : situés en avant du plan bronchique.
  - Ganglion préveineux : placé en avant de la veine pulmonaire inférieure.
  - Ganglion préartériel : en avant de l'artère pulmonaire.
  - Ganglions prébronchiques : situés en avant de la bronche, peu avant l'origine de la lobaire supérieure.

- **Les ganglions postérieurs** : situés à la face postérieure de la bronche.
- **Les ganglions supérieurs :** situés au-dessus du plan bronchique.
- **Les ganglions inférieurs** : situés le long du bord inférieur de la bronche.

❖ **Les ganglions intra-pulmonaires :**

Ces ganglions sont situés sur le trajet des collecteurs pulmonaires qui cheminent également dans le pédicule et qui se drainent par :

- **A droite** :
  - La chaîne médiastinale antérieure droite.
  - La chaîne latéro-trachéale droite.
  - La chaine intertrachéo-bronchique.
- **A gauche** :
  - La chaine médiastinale antérieure gauche.
  - La chaine latéro-trachéale gauche.
  - Le groupe intertrachéo-bronchique.

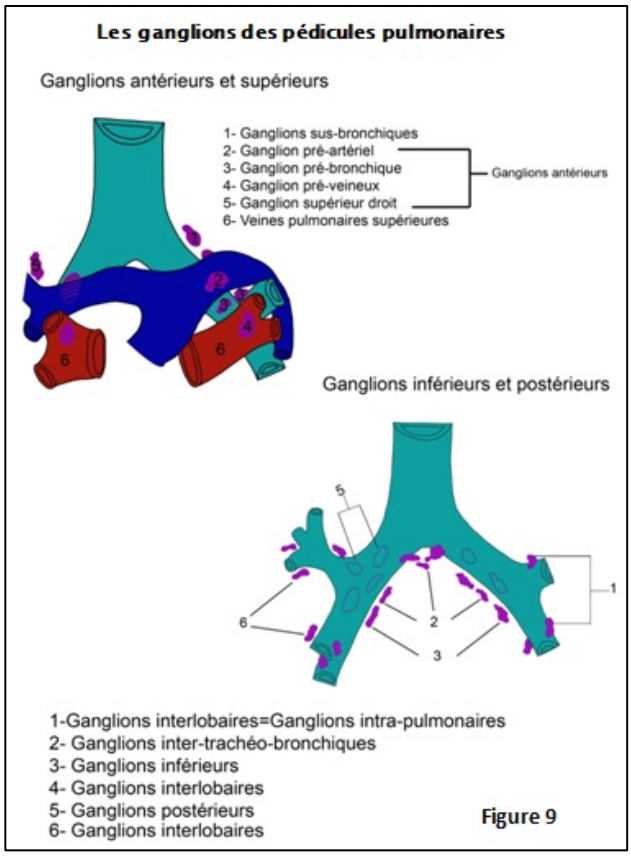

Figure 9

D- Les nerfs bronchiques :

Ils se disposent en deux plexus antérieur et postérieur.

Ils sont constitués par des rameaux pulmonaires du sympathique et des pneumogastrique

III – GROUPEMENT DES ELEMENTS PEDICULAIRES :

Les pédicules peuvent être divisés en deux parties :

- Le pédicule principal.
- Les pédicules lobaires.

1- A droite :

1- 1- Le pédicule principal :

Le pédicule principal comprend trois régions distinctes : (Figure 10)

- La région postérieure : formée par la bronche principale droite et par la plupart des constituants du pédicule nourricier.

N.C : Son abord se fait par en arrière (temps médiastinal postérieur des pneumectomies).

- La région antérieure : formée par l'artère pulmonaire droite et la veine pulmonaire supérieure droite.

  N.C : Leurs abord chirurgical se fait par en avant (temps médiastinal antérieur des pneumectomies).

- La région inférieure : constituée par la veine pulmonaire inférieure.

  N.C : Son abord chirurgical se fait par voie inférieure, à partir du ligament triangulaire.

Ces éléments sont compris dans du tissu cellulaire où cheminent encore :

- Les lymphatiques.
- Les artères et veines bronchiques.
- Les nerfs pulmonaires.

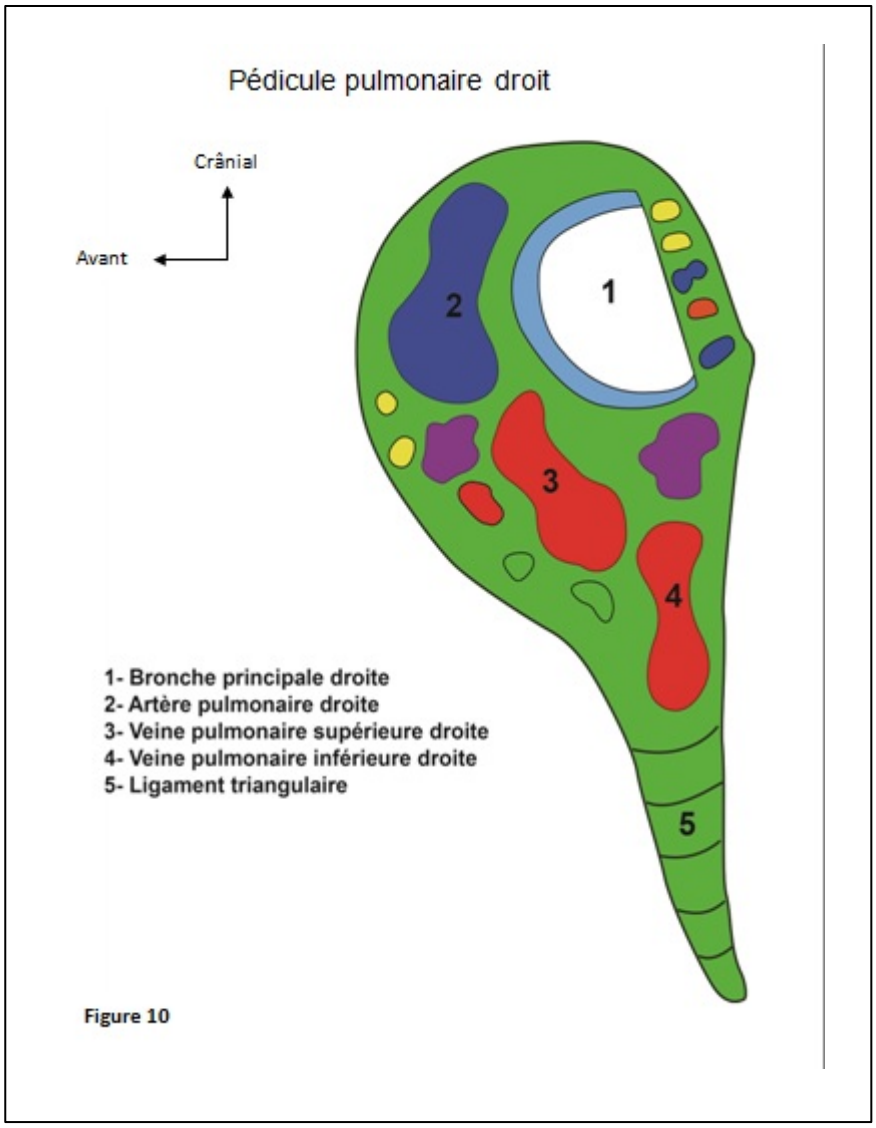

Figure 10

<u>1- 2- Les pédicules lobaires</u> : (Figure 11)

Ils comprennent essentiellement les artères et les bronches.

Les veines sont d'origine péri-segmentaire et leur disposition est indépendante de celle des pédicules broncho-artériels.

- Le pédicule lobaire supérieur :
  - L'artère est en avant de la bronche.
  - Le plan veineux (racine supérieure de la veine pulmonaire supérieure) est plus antérieur.

- Le pédicule lobaire moyen :
  - Les éléments artériels sont en arrière et en dehors des bronches.
  - Le plan veineux est plus antérieur (racine inférieure de la veine pulmonaire supérieure).
- Le pédicule lobaire inférieur :
  - Les éléments artériels sont en avant, en dehors et au-dessus des éléments bronchiques.
  - Les veines sont intriquées avec eux, dans l'ensemble, en dedans et en arrière d'eux.

Pédicules lobaires droits : coupe au niveau du hile

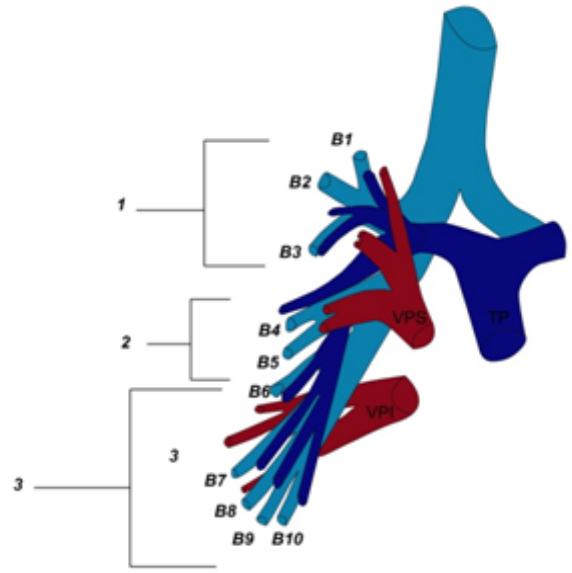

1-Pédicule lobaire supérieur
2- Pédicule lobaire moyen
3-Pédicule lobaire inférieur
TP :Tronc pulmonaire
VCS: Veine pulmonaire supérieure
VCI: Veine pulmonaire inférieurev

Figure 11

<u>2- A gauche</u> :

<u>2- 1- Le pédicule principal</u> :

Le pédicule principal gauche comporte comme à droite trois régions distinctes :

- Postérieure,
- Inférieure,
- et antérieure : cependant, à gauche, l'artère pulmonaire gauche surcroise la bronche principale, la veine pulmonaire supérieure apparaissant nettement au-dessous de l'artère.

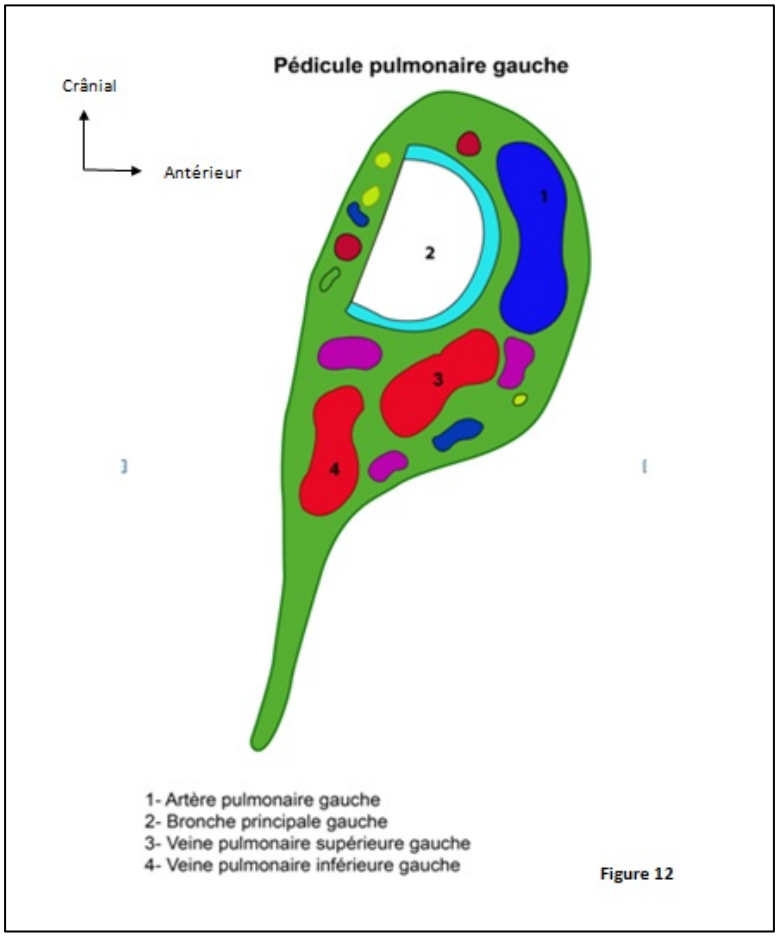

Figure 12

<u>2- 2- Les pédicules lobaires</u> : (Figure 13)

- Le pédicule lobaire supérieur :
  - Les bronches sont encadrées en avant et en arrière par les artères.
  - Les veines sont dans l'ensemble plus antérieures.
- Le pédicule lobaire inférieur :
  - Les artères sont en avant des bronches.

- Le plan veineux est intriqué, dans l'ensemble situé en dedans et en arrière.

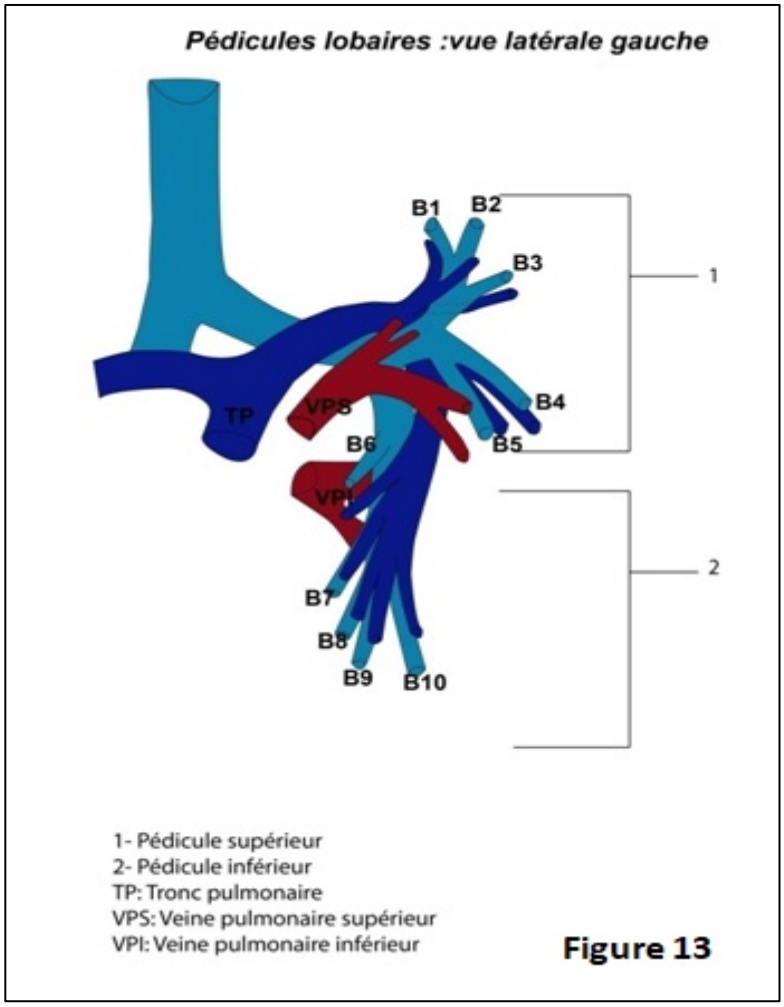

Figure 13

IV - RAPPORTS :

1- Pédicule pulmonaire droit :

1- 1- Segment médiastinal : (Figure 14)

Le segment médiastinal répond à :

- **En avant** :
  - ✓ La veine cave supérieure : masquant en grande partie le pédicule, dont la partie terminale est engainée dans le péricarde sur lequel descend le nerf phrénique droit, accompagné par les vaisseaux phréniques supérieurs droits.

- **En haut** :
  - ✓ La crosse de la veine azygos.
  - ✓ La chaîne lymphatique latéro-trachéale droite (ganglion de la crosse).
- **En arrière** :
  - ✓ La veine azygos avant de décrire sa crosse.
  - ✓ Nerf vague droit qui plus bas va devenir rétro-œsophagien.
- **En bas** :
  - ✓ Le ligament triangulaire et juste en avant la veine cave inférieure et l'atrium droit.

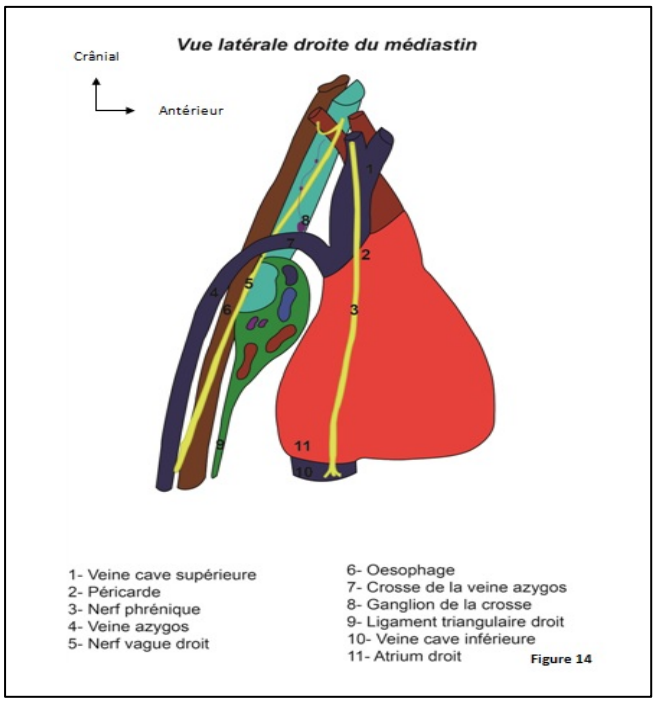

Figure 14

1- 2- Segment hilaire :

Il répond à ce niveau aux lèvres de la fossette hilaire, tapissées de la plèvre qui s'invagine dans la fossette.

2- Pédicule pulmonaire gauche :

2-1- segment médiastinal :

Le pédicule est plus court et moins étalé qu'à droite.

Il répond à :

- **En avant :**
  - La crosse de l'aorte : dont la partie initiale est engainée dans le péricarde, sur lequel descend le nerf phrénique gauche, accompagné par les vaisseaux phréniques supérieurs.
- **En haut :**
  - ✓ La crosse de l'aorte : marquant parfois une empreinte sur la bronche.
  - ✓ Le nerf laryngé récurrent gauche : sous-croisant la crosse aortique.
  - ✓ Le ligament artériel.
- **En arrière :**
  - ✓ L'aorte thoracique descendante.
  - ✓ L'œsophage.
  - ✓ Le canal thoracique.
  - ✓ Le nerf vague gauche : qui a donné le nerf laryngé récurrent gauche et gagne la face antérieure de l'œsophage.
- **En bas :**
  - Le ligament triangulaire et juste en avant, l'atrium gauche et le ventricule gauche.

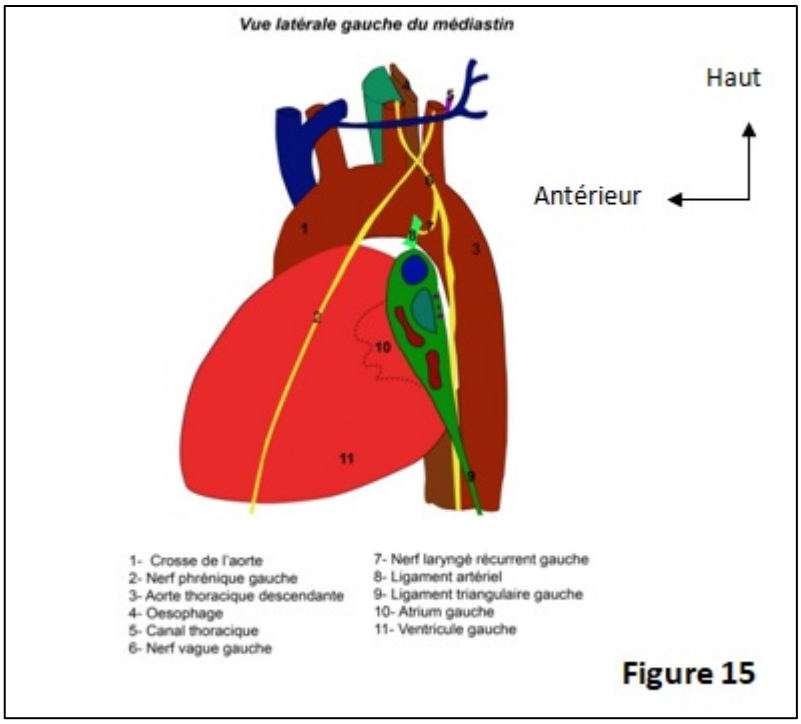

Figure 15

2- 2- Segment hilaire :

Les rapports sont les mêmes qu'à droite.

Cependant :

- Le hile est plus central et plus haut situé.
- Il n y a que deux pédicules lobaires.

V – APPLICATIONS CLINIQUES :

❖ **Hémoptysie** :

L'hémoptysie correspond à du sang rouge et aéré, d'origine sous glottique, extériorisé par la bouche lors d'un effort de toux.

Elle traduit le passage du sang du secteur vasculaire thoracique vers le secteur aérien et représente un signe d'alarme nécessitant une exploration étiologique en urgence. L'hémoptysie grave met en jeu le pronostic vital des patients par asphyxie.

L'imagerie thoracique est primordiale, l'angio-TDM volumique permet de faire un bilan exhaustif non invasif.

Le traitement endovasculaire est le traitement invasif de première intention, et correspond à l'artériographie bronchique avec embolisation dans la majorité des cas (plus de 90 %), et la vaso-occlusion de l'artère pulmonaire dans moins de 10 % des cas.

❖ **Embolie pulmonaire :**

Elle correspond à l'obstruction totale ou partielle de l'artère pulmonaire ou l'une de ses branches par un caillot sanguin provenant de la circulation veineuse (phlébite du membre inférieur ou pelvienne) ; le secteur touché reste ventilé mais n'est plus irrigué.

- Cliniquement, l'embolie pulmonaire peut se révéler par un infarctus pulmonaire qui se manifeste habituellement par une douleur thoracique et une hémoptysie de faible abondance souvent accompagnées de fièvre.
- Les examens complémentaires demandés sont:
    - Dosage des D-dimères.
    - Angioscanner spiralé.
    - L'échocardiographie.
- Le traitement correspond (en dehors des rares contre-indications) aux anticoagulants, qui doivent être instaurés dès que le diagnostic est suspecté, avant d'entreprendre les examens complémentaires.

VI – APPLICATIONS CHIRURGICALES:

❖ **Traitement endovasculaire de l'hémoptysie grave :**

- Embolisation des artères systémiques (artères bronchiques et artères systémiques non bronchiques) : Dans la majorité des situations, la voie d'abord se fait via l'artère fémorale droite.
- Vaso-occlusion des artères pulmonaires : Dans la majorité des situations, la voie veineuse fémorale droite est suffisante.

Dans des situations particulières, comme la surélévation de la coupole diaphragmatique droite et les antécédents de lobectomies moyenne et inférieure droites, la voie jugulaire interne droite est préférée pour des raisons anatomiques

- **Traitement en cas d'embolie pulmonaire grave :**

Malgré un traitement médical optimal, il faut faire une embolectomie par sternotomie médiane sous circulation extracorporelle.

- **Les curages ganglionnaires :**

Ils font partie intégrante de la chirurgie d'exérèse du cancer du poumon. Le curage consiste à enlever les chaînes ganglionnaires prétrachéales de la loge de Baréty à droite, préaortocarotidiennes, sous-aortiques et sus-bronchiques à gauche, des ligaments triangulaires et le groupe intertrachéobronchique des deux côtés.

VII- CONCLUSION :

La connaissance de l'anatomie du pédicule pulmonaire est très importante : pour la compréhension de certaines pathologies cardio-pulmonaires, pour la l'interprétation des examens radiologiques du thorax, et pour la pratique de certains gestes interventionnels thérapeutiques.

CANAL THORACIQUE

PLAN :

I. INTRODUCTION

II. ANATOMIE DESCRIPTIVE

III. RAPPORTS

IV. BRANCHES COLLATERALES

V. VARIATIONS

VI. APPLICATIONS CLINIQUES

VII. VOIES D'ABORD CHIRURGICALES

VIII. CONCLUSION

I - INTRODUCTION :

Le canal thoracique est le collecteur lymphatique principal de l'organisme. Il draine la totalité de la lymphe de l'étage sous-diaphragmatique et la lymphe de la moitié gauche de l'étage sus-diaphragmatique.

Intérêts de la question :

- Anatomique : Présence de nombreuses variations anatomiques soit au niveau de son origine, de son trajet ou au niveau de sa terminaison.
- Paraclinique : Il est explorable par la lymphographie.
- Chirurgical : Le canal thoracique peut être lésé en chirurgie thoracique ou en chirurgie cervicale.

II - ANATOMIE DESCRIPTIVE :

1- Origine : (Figure 1)

Le canal thoracique naît de la réunion des deux troncs collecteurs lymphatiques lombaires et du tronc intestinal.

Le niveau d'origine est variable :

- ✓ Tantôt, l'origine est haute, intra-thoracique, juste en avant de T11 ou T12.
- ✓ Tantôt, l'origine est basse, intra-abdominale, juste en avant de L1 ou L2, dans ce cas, l'origine est souvent dilatée en un renflement de morphologie variable, parfois ampullaire : la citerne de chyle.

2- Trajet : (Figures 1, 2)

- Dans son segment thoracique (et son court segment abdominal éventuel), le canal thoracique monte presque verticalement dans le médiastin postérieur, avec une direction globale un peu oblique en haut à gauche, surtout en regard de T4-T5.

- Dans son segment cervical, après avoir franchi l'orifice supérieur du thorax, il décrit une courbe concave en bas, en avant et à gauche.

N.C : Son trajet est très variable, ce qui explique que le conduit thoracique peut être lésé au cours de la chirurgie thoracique ou cervicale.

3- Terminaison : (Figure 2)

Il s'abouche dans le confluent jugulo-sous-clavier gauche, ou dans l'un des deux vaisseaux qui le constituent, de façon variable :

- ✓ Soit perpendiculairement à la paroi, donc au courant sanguin, l'orifice apparaît alors valvulé.
- ✓ Soit obliquement après un court trajet dans l'adventice veineux, qui évite le reflux en cas d'insuffisance des valvules.

4- Situation : (Figures 1, 2)

- ➢ Le segment abdominal est profond, prévertébral et rétro-aortique.
- ➢ Le segment thoracique (le plus long) est situé très en arrière dans le médiastin postérieur.
- ➢ Le segment cervical est situé dans la partie basse et interne du triangle omo-claviculaire gauche (creux sus-claviculaire gauche).

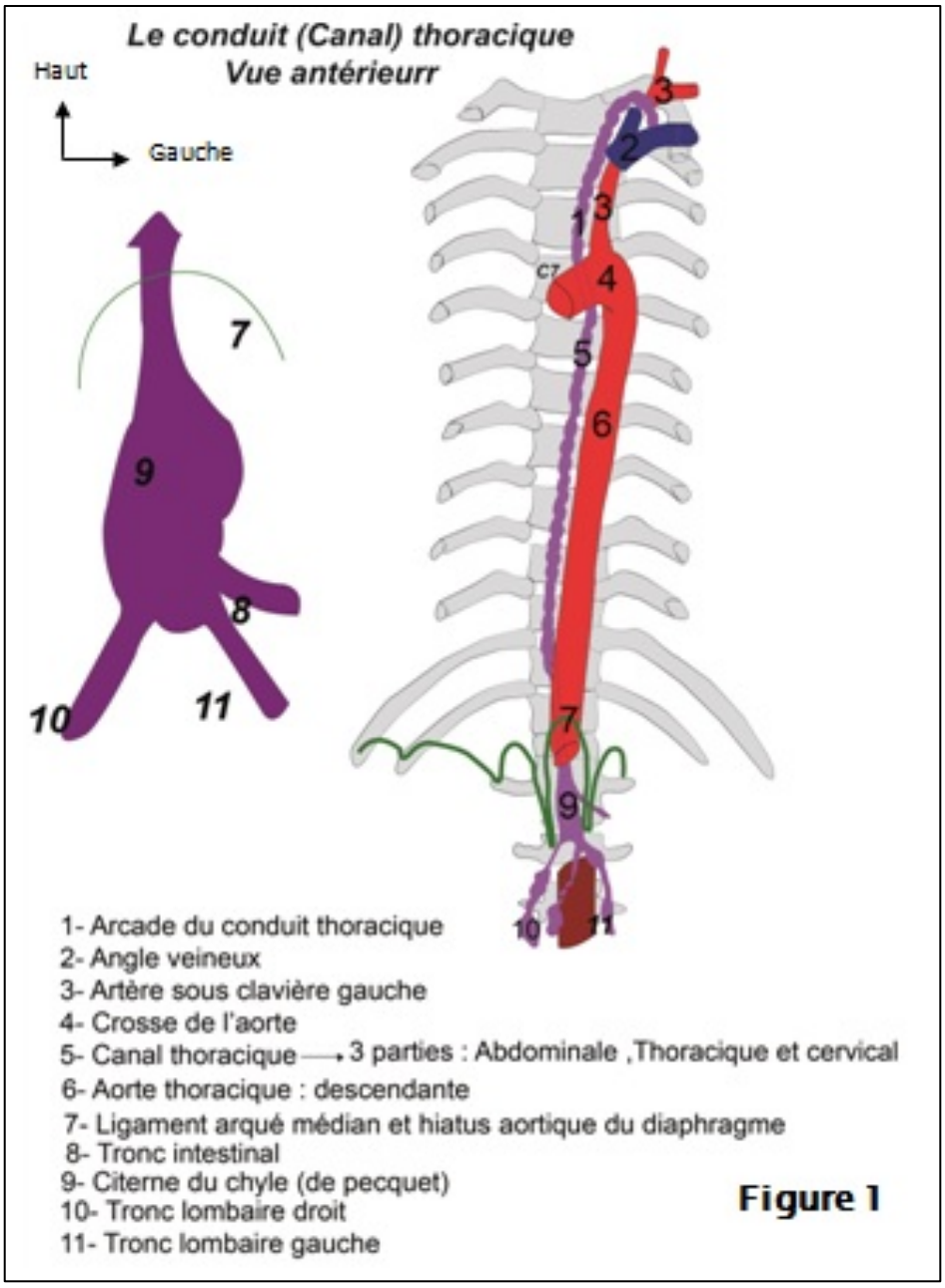
Le conduit (Canal) thoracique
Vue antérieurr
Haut
Gauche
C7
1
2
3
4
5
6
7
8
9
10
11
1- Arcade du conduit thoracique
2- Angle veineux
3- Artère sous clavière gauche
4- Crosse de l'aorte
5- Canal thoracique → 3 parties : Abdominale ,Thoracique et cervical
6- Aorte thoracique : descendante
7- Ligament arqué médian et hiatus aortique du diaphragme
8- Tronc intestinal
9- Citerne du chyle (de pecquet)
10- Tronc lombaire droit
11- Tronc lombaire gauche

Figure 1

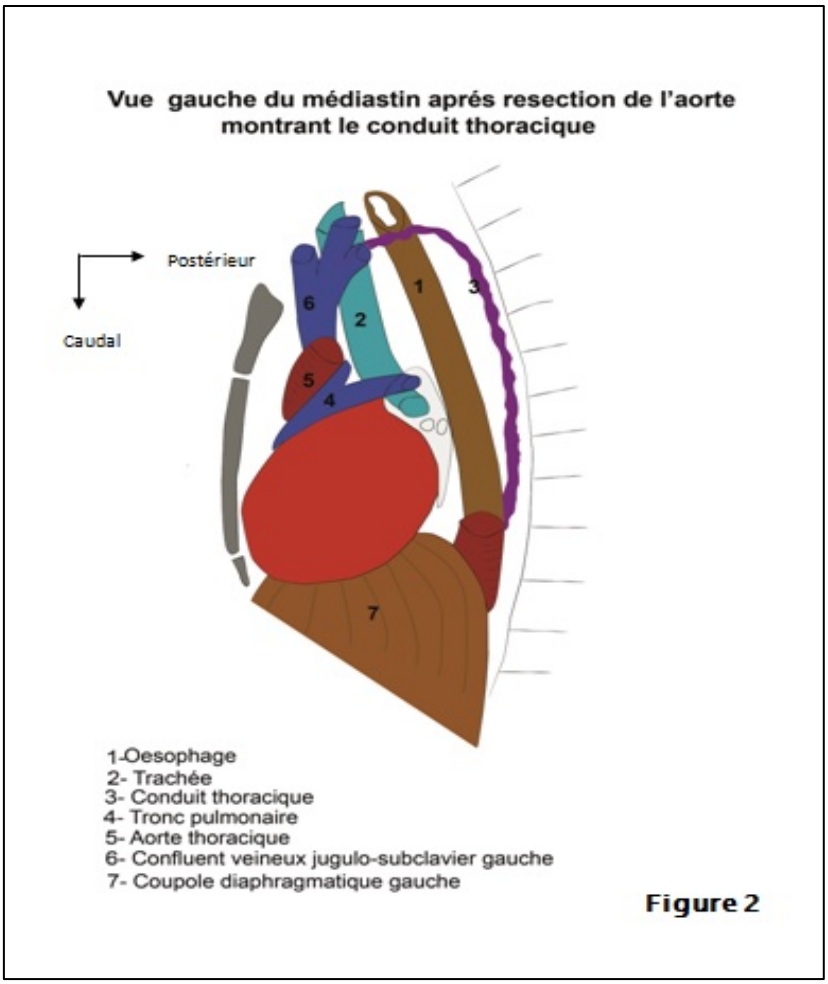

5- Configuration externe:

Le canal thoracique se présente comme un long conduit, gris-blanchâtre, ayant grossièrement la consistance d'une veine.

6- Configuration interne :

Il est formé de valvules, peu nombreuses, qui s'opposent au reflux de la lymphe et du chyle (surtout en regard de ses extrémités). L'extrémité inférieure peut être pourvue de deux valvules ou d'une seule (insuffisante).

7- Dimensions :

Sa longueur est de l'ordre de 30cm, alors que son calibre reste assez constant tout au long de son trajet (pas de dilatation progressive) sauf en regard de ses deux extrémités, souvent dilatées (*citerne du chyle* à son origine et *ampoule du canal thoracique* à sa terminaison).

8- Structure :

Comme tout conduit lymphatique, il comporte :

- ✓ Une tunique interne, endothéliale.
- ✓ Une couche musculaire lisse, contractile.
- ✓ Une tunique superficielle, adventicielle, adhérente aux tissus de voisinage, rendant la dissection difficile.

N.C : Les parois sont fragiles et vulnérables (traumatismes notamment opératoires).

III - RAPPORTS :

1- Segment abdominal : (Figure 1)

Le segment abdominal est inconstant, il est prévertébral et rétro-aortique.

N.C : Il peut être lésé lors d'une fracture de la colonne vertébrale ou d'une aortographie par voie translombaire.

2- Traversée diaphragmatique :

Le canal thoracique est situé en arrière du bord droit de l'aorte dans le hiatus aortique du diaphragme dont il partage les rapports. (Figure 3)

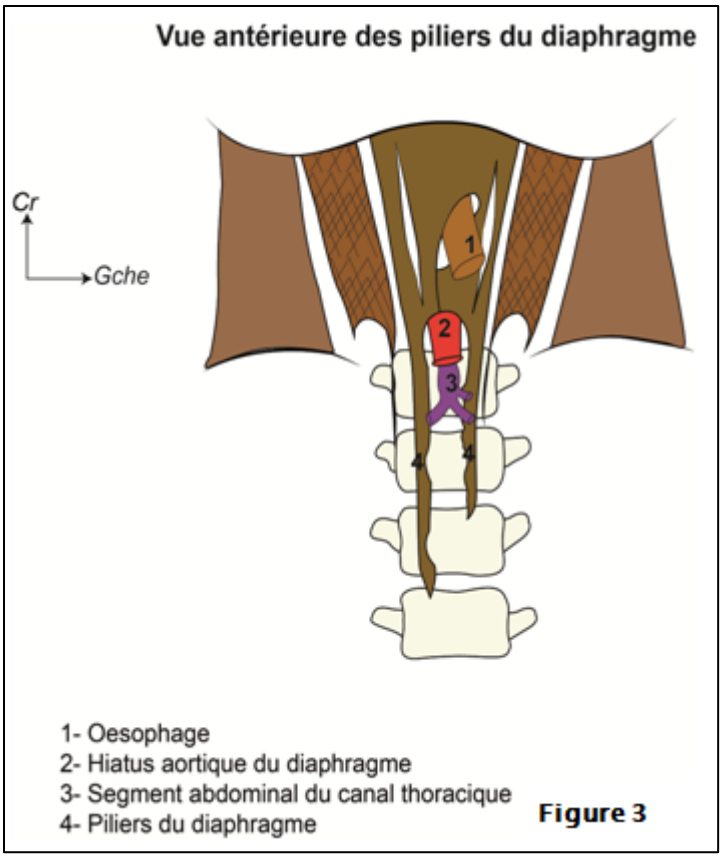

Figure 3

3- Segment thoracique :

Ce long segment, entièrement dans le médiastin postérieur, peut être subdivisé en trois portions :

- ✓ Sous-azygos-aortique.
- ✓ Inter-azygos-aortique.
- ✓ Sus-azygos-aortique.

3- 1- Dans le segment sous-azygos-aortique :

Il est en rapport avec :

- **En arrière :**
  - Les artères intercostales postérieures droites.
  - Les veines hémi-azygos, gagnant transversalement la veine azygos.
  - Plus en arrière la paroi : colonne vertébrale (de T12 à T5), tapissée par le grand ligament longitudinal ventral.

- **En avant :**

- L'aorte, en bas.
- Puis, l'œsophage contre la face postérieure duquel chemine le nerf vague droit.

- **Latéralement :**
  - La veine azygos, à droite, recevant les veines intercostales postérieures droites.
  - L'aorte thoracique descendante, à gauche, donnant les artères intercostales postérieures.

Le canal thoracique constitue la bissectrice de l'angle formé par ces deux vaisseaux.

3- 2- Dans le segment inter-azygos-aortique : (Figure 4)

Le canal thoracique s'infléchit vers la gauche et entre en rapport avec :

- **En arrière :** La 4e vertèbre thoracique.

- **En avant :**
  - L'œsophage, dont il croise la face postérieure, de droite à gauche.
  - L'artère bronchique droite.
- **Latéralement :**
  - La crosse de la veine azygos, à distance à droite.
  - La crosse aortique.

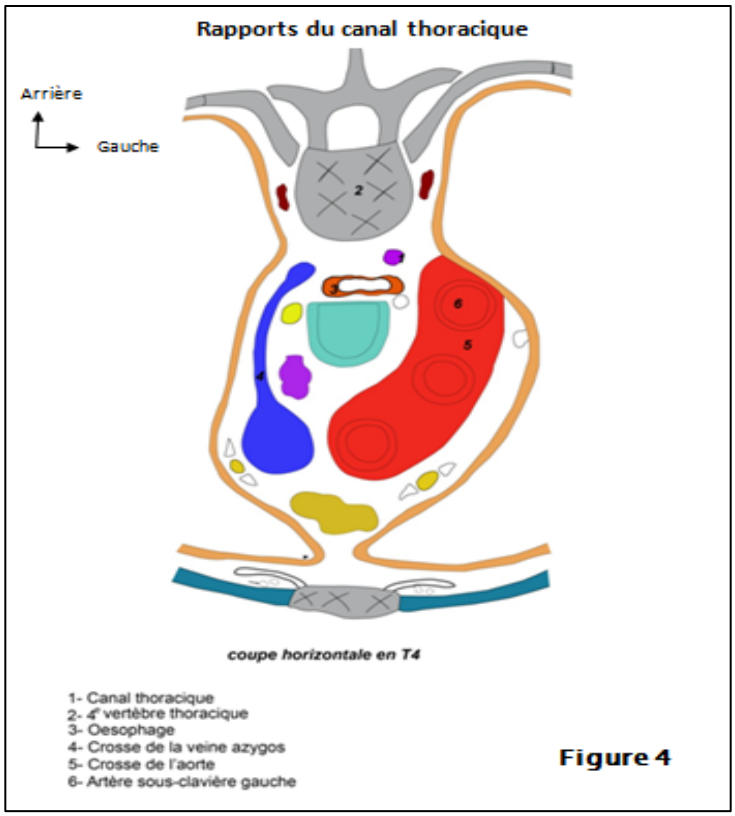

<u>3- 3- Dans le segment sus-azygos-aortique</u> :

Il est satellite de la face postéro-médiale de l'artère sous-clavière gauche, dont il partage les rapports :

- **En arrière :**
  - Les 2e et 3e vertèbres thoraciques.
- **En avant et à gauche :**
  - L'artère sous Clavière gauche, recouverte par la plèvre.
- **A droite :**
  - L'œsophage, rapport essentiel.
  - La trachée, plus en avant.
  - Le nerf laryngé récurrent gauche (accompagné de sa chaîne lymphatique) dans l'angle trachéo-oesophagien.

4- Dans l'orifice supérieur du thorax : (Figure 5)

Le canal thoracique franchit l'orifice supérieur du thorax limité par :

- ✓ En arrière : la deuxième vertèbre thoracique.
- ✓ En avant : l'incisure jugulaire du sternum.
- ✓ Latéralement : la première côte.

Il occupe une situation très postérieure et paramédiane gauche en rapport avec :

- **En avant :**
  - L'œsophage, à droite, et l'artère sous-clavière à gauche.
  - La trachée et les plans vasculo-nerveux prétrachéaux, plus antérieurs.
- **Latéralement** : le dôme pleural gauche, avec :
  - En arrière : la fossette sus et rétro-pleurale, proche du canal thoracique.
  - En avant : la partie inférieure du triangle omo-claviculaire.

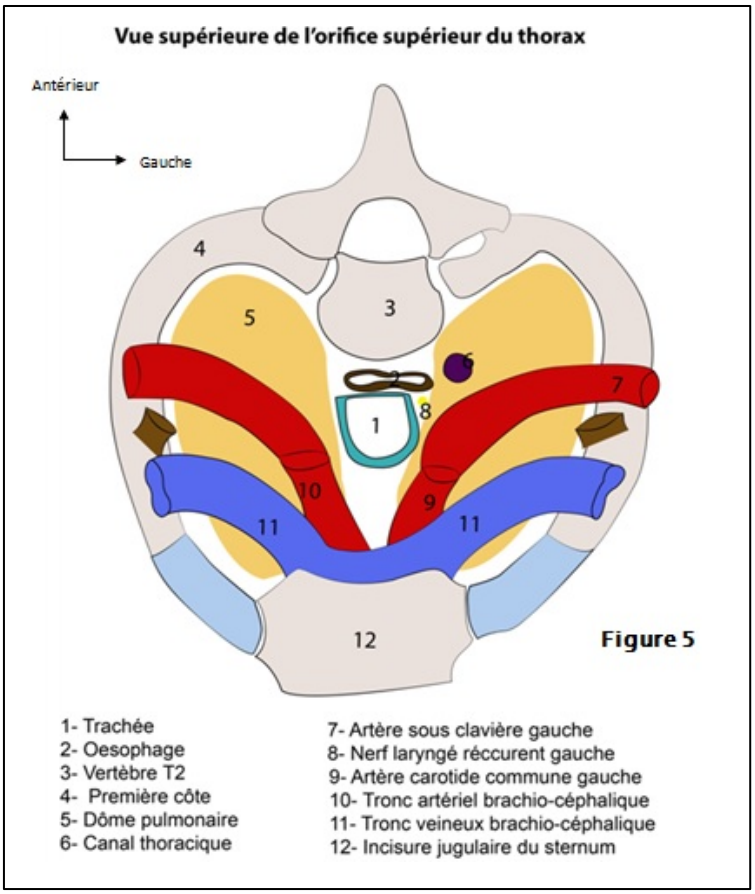

5- Segment cervical :

Le canal thoracique décrit sa crosse dans la partie basse de la petite fosse supra-claviculaire entre :

- **En bas** : La première côte.
- **En dedans** : L'œsophage cervical.

Il reste à distance des plans de couverture :

- Peau et tissu sous-cutané.
- Partie basse du muscle sterno-cléido-mastoïdien, engainé par le feuillet superficiel du fascia cervical.
- Omo-hyoïdien, engainé par le feuillet prétrachéal du fascia cervical.

Ses rapports sont avant tout vasculaires, le canal thoracique apparaissant entre :

- **En dedans et en avant :**
  - Le paquet vasculo-nerveux principal du cou : l'artère carotide commune, la veine jugulaire interne, et le nerf vague.
- **En dehors et en arrière :**
  - Le paquet vertébral.
- **En haut :**
  - L'artère thyroïdienne inférieure.
- **En bas :**
  - Les vaisseaux sous-claviers, le canal thoracique enjambe l'artère avant de gagner le confluent veineux jugulo-sous-clavier.

Au total : Il apparaît très médial, tout proche de l'œsophage, et des nœuds lymphatiques satellites de la veine jugulaire interne.

N.C : Le canal thoracique peut être lésé au cours d'un curage ganglionnaire cervical.

IV – BRANCHES COLLATERALES ET LES VOIES DE SUPPLEANCE :

1- Branches collatérales : (Figure 6)

Le canal thoracique reçoit de nombreux lymphatiques collatéraux :

- Phréniques.
- Thoraciques : courants intercostaux, et médiastinaux postérieurs.
- Cervicaux :
  - Tronc jugulaire, drainant la moitié gauche de la tête et du cou.
  - Tronc sous-clavier, drainant le membre supérieur gauche.
  - Tronc broncho-médiastinal, drainant le cœur, le poumon, et la moitié gauche de la paroi thoracique.

Au total : Le canal thoracique draine les ¾ de la lymphe de l'organisme : totalité de l'étage sous-diaphragmatique et moitié gauche de l'étage sus-diaphragmatique.

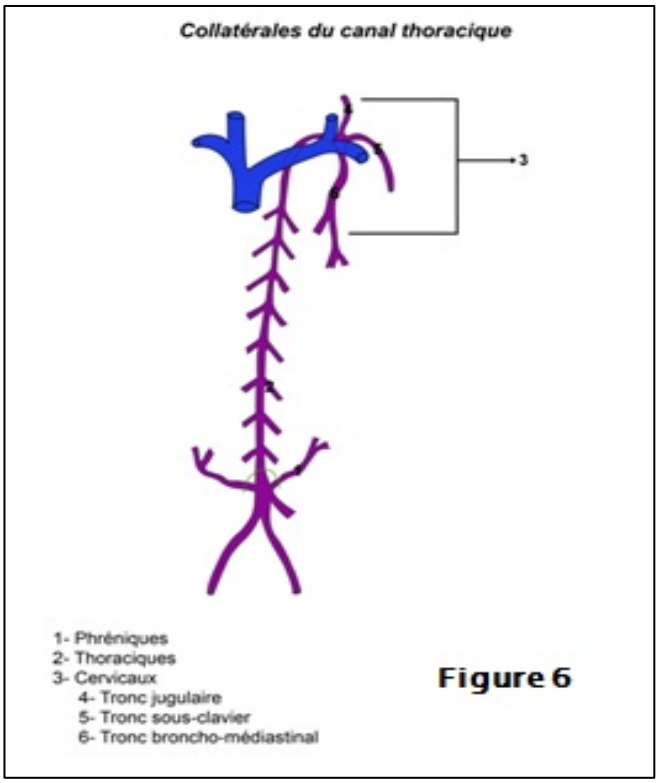

Figure 6

2- Voies de suppléances :

Elles sont de deux types : voies lymphatiques accessoires et anastomoses lympho-veineuses.

2- 2- Voies lymphatiques accessoires : (Figure 7)

Normalement grêles, elles prennent leur importance lors des destructions du canal thoracique.

- ✓ Voies para-œsophagiennes : gagnant les nœuds lymphatiques broncho-pulmonaires gauches, puis le confluent jugulo-sous-clavier gauche.
- ✓ Voies trans-diaphragmatiques : troncs lymphatiques perforants (Küttner).
- ✓ Voies para-cave : aboutissent au confluent jugulo-sous clavier droit.
- ✓ Voie para-ombilicale.

N.C : La présence de ces collecteurs rend possible la ligature du conduit thoracique.

2- 3- Anatomoses lympho-veineuses :

Elles existent dans 50 % des cas, pouvant s'établir à différents niveaux : veines lombaires, rénales, mésentériques, azygos et veine cave inférieure.

N.C : Elles expliquent la bonne tolérance de certaines destructions lymphatiques et l'apparition parfois très précoce de certaines métastases (hépatiques et pulmonaires) lors de l'évolution de certains cancers.

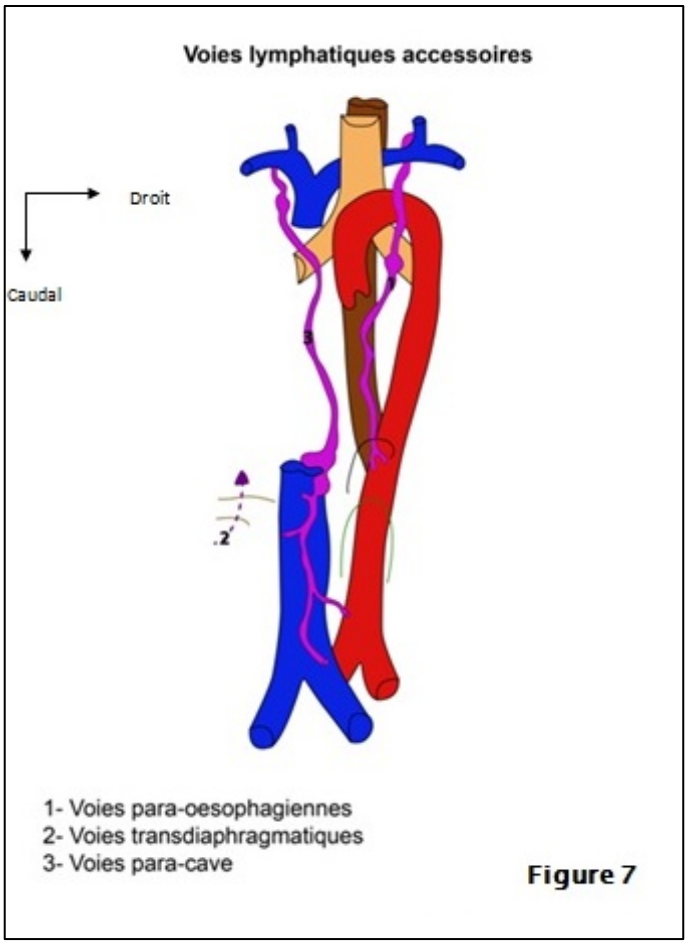

Figure 7

V – VARIATIONS :

Les variations du conduit thoracique sont nombreuses, pouvant intéresser :

- L'origine : origine haute (thoracique), ou basse (abdominale), la citerne de chyle étant inconstante.
- Le trajet : canal inversé, double ou canaux multiples surtout dans la partie inférieure ou moyenne du trajet (aspect très fréquent).

Cette grande variabilité de trajet explique que le canal thoracique puisse être lésé en chirurgie thoracique (cure de coarctation, chirurgie de l'artère sous-clavière, intervention de Block notamment), ou en chirurgie cervicale (curages ganglionnaires, chirurgie de l'œsophage).

- La terminaison : crosses multiples, notamment bilatérales, crosse à droite, etc.

VI – APPLICATIONS CLINIQUES :

❖ **Déchirure du conduit thoracique** :

Etant donné la minceur de sa paroi et son aspect quasiment incolore, le conduit thoracique peut être difficile à reconnaître. Il est donc vulnérable et susceptible d'être lésé par inadvertance lors de certaines investigations ou manœuvre chirurgicales dans le médiastin postérieur. Une déchirure survenant lors d'un accident ou d'une intervention sur le poumon permet à la lymphe de s'échapper dans la cavité thoracique à raison de 75 à 200 ml par heure. La lymphe peut aussi pénétrer dans la cavité pleurale et engendrer un chylothorax. Le liquide répandu peut être extrait à l'aide d'une canule ou par thoracocentèse, mais dans certains cas il s'avère nécessaire de ligaturer le conduit thoracique. La lymphe rejoint alors la circulation veineuse par l'intermédiaire de collecteurs qui aboutissent dans le conduit thoracique au-dessus de la ligature.

VII – VOIES D'ABORD CHIRURGICALES :

- **Au niveau thoracique :**

Thoracotomie du côté du chylothorax généralement entre le 5ème et le 8ème espace intercostal.

- **Au niveau abdominal :**

Laparotomie parfois thoraco-phréno-laparotomie.

VIII – CONCLUSION :

L'étude anatomique du canal thoracique est importante du fait de la multiplicité des variations anatomiques et la fréquence de sa pathologie.

Résumé de la question

Le canal thoracique est le collecteur lymphatique principal de l'organisme, il draine la totalité de la lymphe de l'étage sous-diaphragmatique et la lymphe de la moitié gauche de l'étage sus-diaphragmatique.

Il naît de la réunion des deux troncs collecteurs lymphatiques lombaires et du tronc intestinal en regarde de L2. Il présente un court trajet abdominal, puis traverse l'hiatus aortique du diaphragme en arrière de l'aorte. Il monte ensuite verticalement dans le médiastin postérieur.

Il présente au niveau thoracique trois portions ; sous-azygos-aortique, inter-azygos-aortique et sus-azygos-aortique. A ce niveau thoracique, il entre en rapport surtout avec l'aorte thoracique à gauche, la veine azygos à droite, l'œsophage en avant et les corps vertébraux en arrière.

Dans son segment cervical, il décrit une courbe concave en bas, en avant et à gauche avant de s'aboucher dans le confluent jugulo-sous-clavier gauche.

Le canal thoracique est formé de valvules qui s'opposent au reflux de la lymphe et du chyle surtout en regard de ses extrémités. Il présente une longueur de 30cm, avec calibre constant tout au long de son trajet sauf en regard de ses deux extrémités, souvent dilatées (citerne du chyle à son origine, ampoule du canal thoracique à sa terminaison). Sa paroi comporte trois tuniques : endothéliale, musculaire, et adventicielle.

Le canal thoracique reçoit de nombreux lymphatiques collatéraux : phréniques, thoraciques et cervicaux.

Lors des destructions du canal thoracique, plusieurs voies de suppléances (des voies lymphatiques accessoires et des anastomoses lympho-veineuses) prennent leurs importances.

DIAPHRAGME

PLAN :

I. INTRODUCTION

II. RAPPEL EMBRYOLOGIQUE

III. ANATOMIE DESCRIPTIVE

IV. RAPPORTS

V. VASCULARISATION – INNERVATION

VI. ANATOMIE FONCTIONNELLE

VII. APPLICATIONS CLINIQUES

VIII. CONCLUSION

I - INTRODUCTION :

Le diaphragme est une cloison musculo-aponévrotique séparant le thorax de l'abdomen. Il est traversé par l'œsophage, des vaisseaux et des nerfs.

C'est le muscle essentiel de la dynamique respiratoire.

Intérêt de la question :

- ✓ Physiologique : le diaphragme est le muscle inspiratoire essentiel.
- ✓ Pathologique : Il peut être le siège de malformations congénitales et de lésions induites par des traumatismes du thorax ou de l'abdomen. Toutes ces affections s'accompagnent de signes pleuro-pulmonaires, cardiaques ou œsophagiennes, d'où l'intérêt de connaitre son anatomie.

II - RAPPEL EMBRYOLOGIQUE :

L'embryologie explique la possibilité de malformations congénitales.

Le diaphragme procède de la fusion de quatre ébauches mésodermiques : (Figure 1)

- ✓ Deux médianes :
  - en avant : le septum transversum,
  - et en arrière : le méso-œsophage dorsal.
- ✓ Deux latérales :
  - les replis pleuro-péritonéaux droit et gauche, ou piliers de Uskow.

Au cours de son développement, le diaphragme est progressivement refoulé de la région cervicale à la région thoraco-lombaire, entraînant ses vaisseaux et ses nerfs.

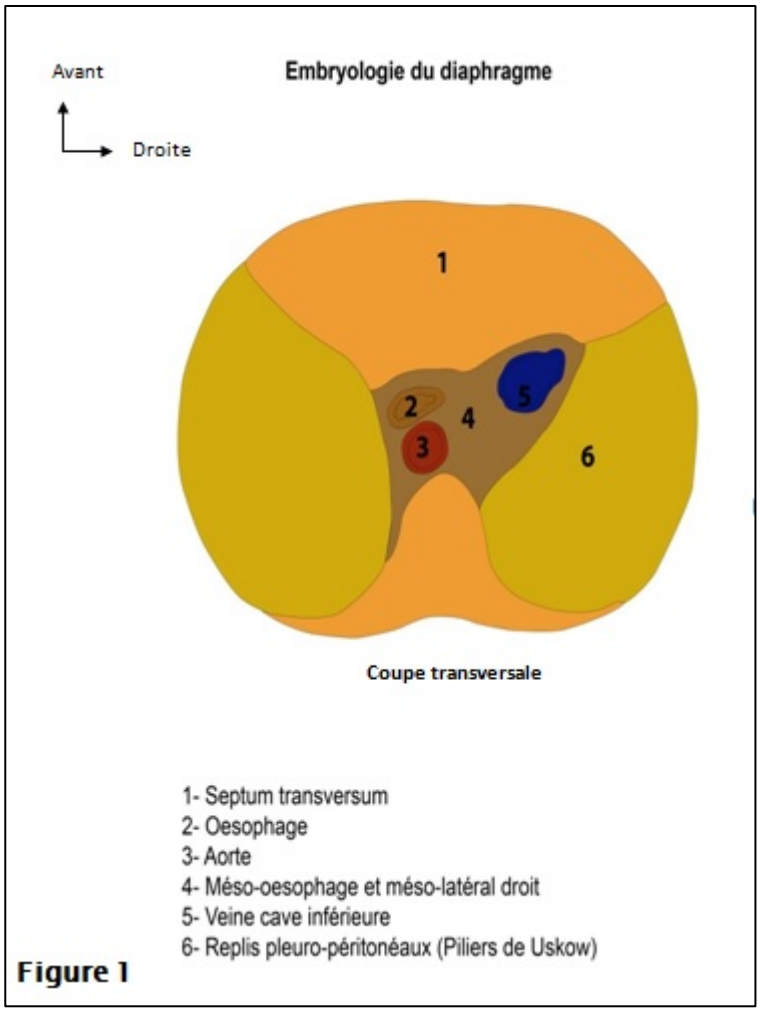

Figure 1

N.C :

- ✓ le défaut de formation ou de fusion des différentes ébauches se traduit par des hernies diaphragmatiques : (Figure 2)
  - Soit embryonnaires, avant l'isolement des cavités pleurale et abdominale, (foramen de Bochdalek) : c'est l'hernie postéro-latérale qui est liée à l'absence partielle ou totale de la membrane pleuro-péritonéale, c'est la plus fréquente.
  - Soit fœtale, avec sac individualisable.
  - La hernie hiatale congénitale est située au niveau du hiatus œsophagien.

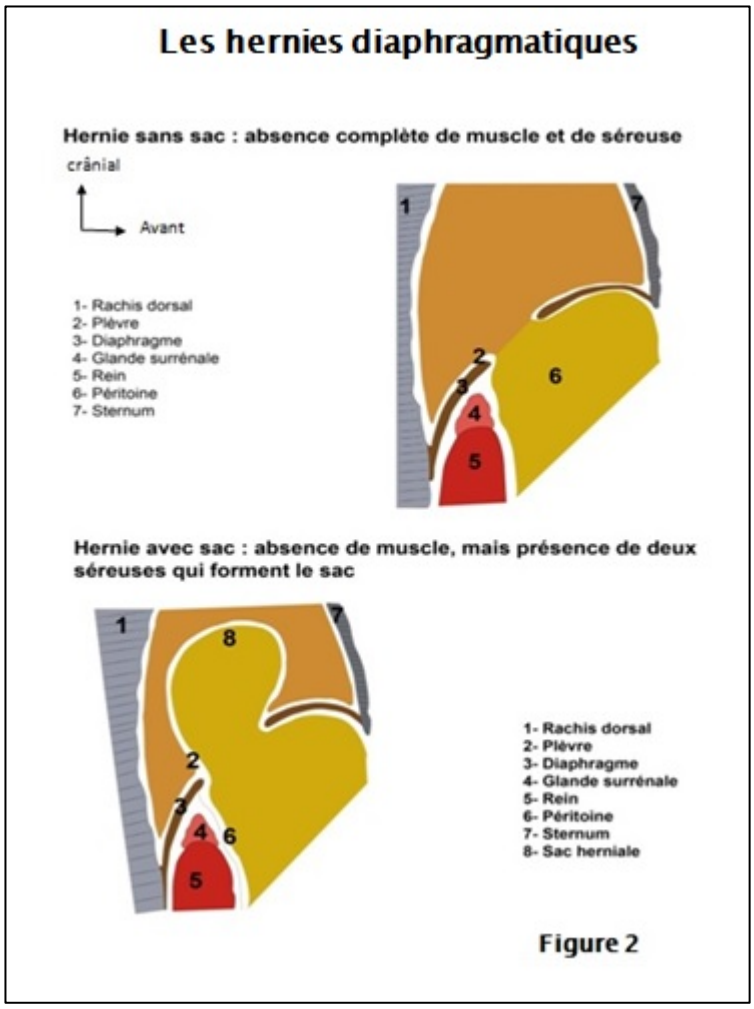

III – ANATOMIE DESCRIPTIVE :

1- Forme :

Le diaphragme forme une double coupole, à concavité inférieure, de hauteur inégale, la droite étant plus élevée que la gauche.

2- Dimensions :

Le diamètre transversal l'emporte nettement sur le diamètre antéro-postérieur.

3- Situation :

En expiration forcée, le diaphragme atteint la 4ème côte à droite, et la 5ème à gauche.

A l'inspiration, les coupoles descendent de deux espaces intercostaux.

4- Constitution :

Le diaphragme est formé :

- ✓ d'une zone périphérique musculaire : formée par toute une série de faisceaux sternaux, costaux et lombaires,
- ✓ et d'une zone centrale tendineuse : le centre phrénique.

4-1- Faisceaux musculaires :

Ils peuvent être subdivisés en trois portions :

A- Portion sternale : (Figure 3)

Elle est représentée par deux faisceaux tendus de la base de l'appendice xiphoïde au bord antérieur du centre phrénique. Les deux faisceaux délimitent un orifice avasculaire, la fente de Marfan.

B- Portion chondro-costale : (Figure 3)

Comprenant un segment osseux et un segment aponévrotique.

- ✓ **Segment osseux** : où les insertions du diaphragme se font sur la face interne des six dernières côtes :
  - Sur les trois dernières côtes, l'insertion est uniquement costale.
  - Sur les trois côtes sus-jacentes, l'insertion est chondrale.
- ✓ **Segment aponévrotique ou intercostal** : où les fibres musculaires se fixent sur les deux arcades de Sénac, unissant la 12e côte à la 11e côte, et la 11e côte à la 10e côte.

Cette portion chondro-costale est séparée de la portion sternale par un orifice, la fente de Larrey ou hiatus costo-xiphoïdien, il livre passage à l'artère thoracique interne.

NC : il peut exister des points de faiblesse à travers cet hiatus pouvant occasionner des hernies ; Hernies de la fente de Larrey.

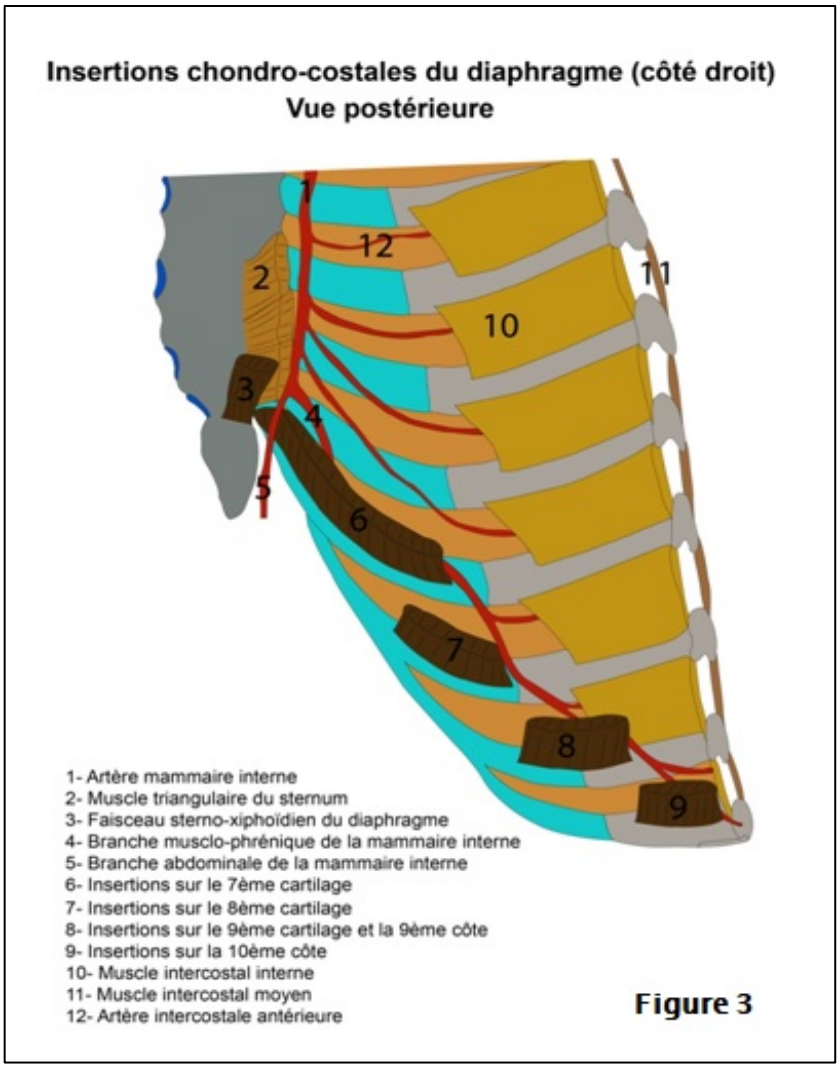

C- Portion lombaire : (Figure 4, 5)

Elle comporte un segment médial et un segment latéral :

Un segment médial : ou piliers du diaphragme :

Ces piliers sont disposés de part et d'autre de la ligne médiane, ils s'insèrent sur la face antérieure des vertèbres lombaires, et des disques intervertébraux.

- **Piliers principaux** :

Origine :

- ✓ Pilier droit : il s'insère sur la face antérieure des trois premières vertèbres lombaires, et sur les disques intermédiaires.
- ✓ Pilier gauche : moins étendu et moins puissant, il s'insère sur la face antérieure des deux premières vertèbres lombaires.

Les deux piliers entrecroisent leurs fibres internes sur la ligne médiane en formant un raphé, le lit fibreux de l'aorte.

Chaque pilier monte obliquement en avant et en haut, et s'unit au pilier opposé en formant en avant de l'orifice aortique, le ligament arqué médian.

Terminaison : chaque pilier donne deux faisceaux :

- ✓ L'interne : qui s'entrecroise avec l'opposé au-devant de D12, puis circonscrit au-dessus l'orifice œsophagien.
- ✓ L'externe : qui monte vers l'échancrure postérieure du centre phrénique.

- **Piliers accessoires** :

Origine : sur la partie antérolatérale de la 2e vertèbre lombaire.

Trajet : oblique en haut et en dehors, le long du pilier principal.

Terminaison : leurs faisceaux se portent jusqu'au bord postérieur du centre phrénique, en dehors des faisceaux externes du pilier principal.

Segment latéral : ou arcades du diaphragme :

Ces arcades sont au nombre de deux, elles appartiennent plutôt aux aponévroses des muscles lombaires :

- **L'arcade du psoas ou ligament arqué interne :** elle est tendue du flanc latéral de L2 à la base de l'apophyse costiforme de L1.

- **L'arcade du muscle carré des lombes ou ligament cintré du diaphragme :** constitue un pont fibreux, du sommet de la costiforme de L1 au sommet de la 12e côte. (Figure 5)

Le faisceau fibreux qui s'en détache monte s'insérer sur le bord postérieur de la foliole latérale du centre phrénique, ce faisceau est clairsemé à sa partie moyenne, réalisant une véritable brèche, ou hiatus costo-lombaire de Henlé. (Figure 5)

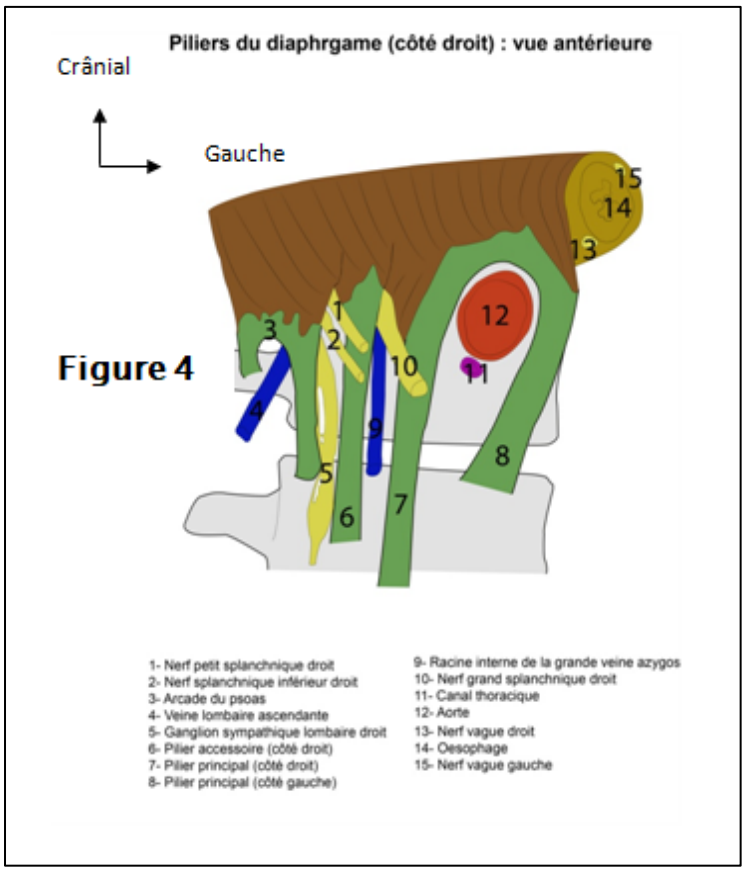

4-2- Centre phrénique :

A- La forme :

C'est une aponévrose mince, d'aspect blanc nacré et brillant.

Il a la forme d'un trèfle à trois folioles : ventrale, droite et gauche.

B- La constitution : (Figure 5)

Deux sortes de fibres constituent le centre phrénique :

- ✓ Les fibres fondamentales : provenant des différents faisceaux d'origine, et dirigées dans la foliole antérieure, et les folioles latérales.
- ✓ Les fibres d'association : condensées en deux bandelettes :
  - Bandelette semi-circulaire supérieure : tendue de la foliole droite à la foliole antérieure.
  - Bandelette semi-circulaire inférieure : tendue de la foliole droite à la foliole gauche.

Les deux bandelettes circonscrivent à droite de la ligne médiane l'orifice quadrilatère de la veine cave inférieure.

5- Orifices : (Figure 5)

La cloison formée par le diaphragme entre la cavité thoracique et la cavité abdominale présente de nombreux orifices et points faibles qui établissent une communication entre l'une et l'autre cavité.

5-1- Orifices principaux : ils sont au nombre de trois :

- ✓ Le foramen de la veine cave inférieure : il est situé dans le centre phrénique et se projette au niveau du disque intervertébral T8-T9. Il est traversé aussi par des branches du nerf phrénique droit.
- ✓ Le hiatus œsophagien : il est situé au milieu des fibres charnues, il se projette au niveau de la vertèbre thoracique T10. Il livre passage aussi aux nerfs vagues droit et gauche.

N.C : L'orifice œsophagien a un rôle très important dans la continence œsogastrique : En effet cet anneau musculaire issu des piliers joue un rôle de sphincter.

- ✓ Le hiatus aortique : il est limité par le corps de la vertèbre T12 et le ligament arqué médian, il est traversé aussi par le conduit thoracique.

5-2- Orifices accessoires :

Ils sont tous vasculaires et nerveux :

- ✓ Orifices antérieures :
- Fente de Marfan : rétro-xiphoïdienne, entre les faisceaux sternaux du diaphragme, avasculaire, aucun élément n'y passe.
- Fente de Larrey : entre la portion sternale et la portion chondro-costale, elle laisse passer la branche abdominale de l'artère mammaire interne.
- ✓ Orifices latéraux : entre les différents faisceaux chondro-costaux, pour le passage des nerfs intercostaux (du 7e au 11e).
- ✓ Orifices postérieures : entre les piliers et les arcades de la portion lombaire :
- Entre les piliers principal et accessoire, un hiatus médial laisse passer le nerf grand splanchnique et la racine interne des veines azygos.
- Entre le pilier accessoire et arcade du psoas, un hiatus latéral contient de haut en bas : le nerf petit splanchnique, le nerf splanchnique inférieur et la chaîne sympathique.
- Sous l'arcade du psoas : la veine lombaire ascendante monte entre les deux plans du psoas.
- Dans l'hiatus costo-lombaire : cheminent les troncs lymphatiques et le tissu cellulaire qui fait communiquer les loges sous-pleurale et rétro-rénale.

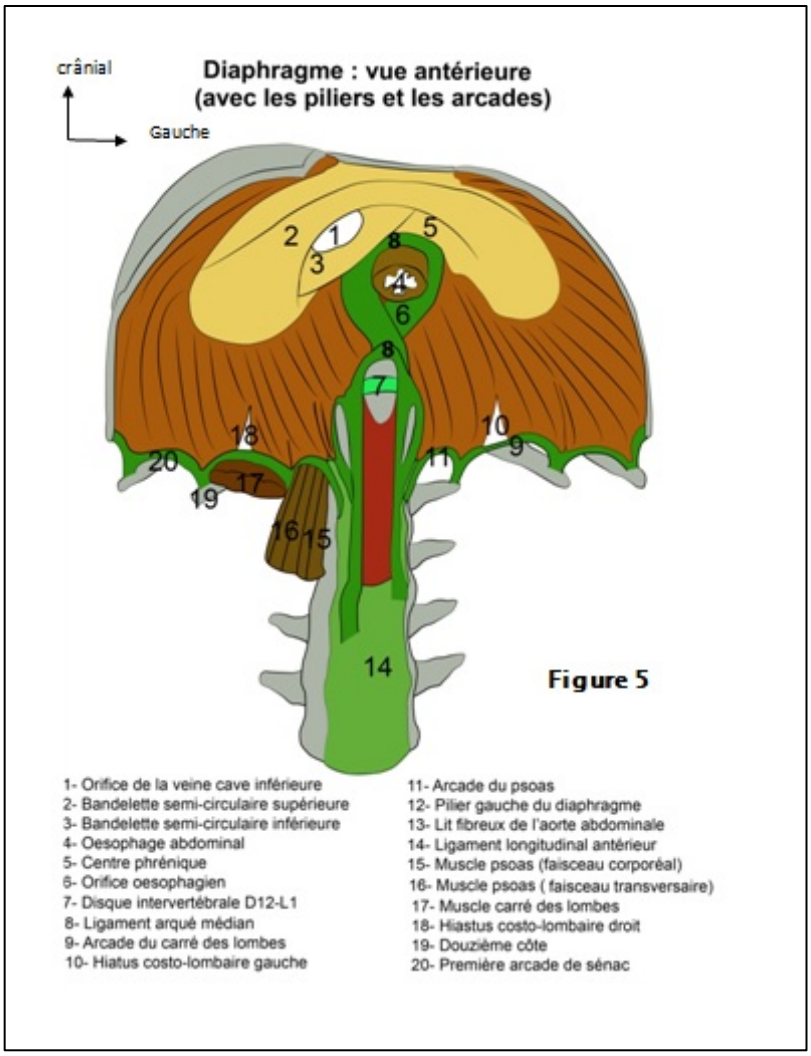

Figure 5

IV – RAPPORTS : (Figure 6)

Du point de vue topographique le diaphragme peut être divisé en deux portions :

- Horizontale : antéro-supérieure.
- Verticale : postéro-inférieure.

1- Portion horizontale (ou coupole diaphragmatique) :

- Face supérieure ou thoracique :

Elle entre en rapport au centre avec le médiastin, et à la périphérie avec la cavité pleuro-pulmonaire.

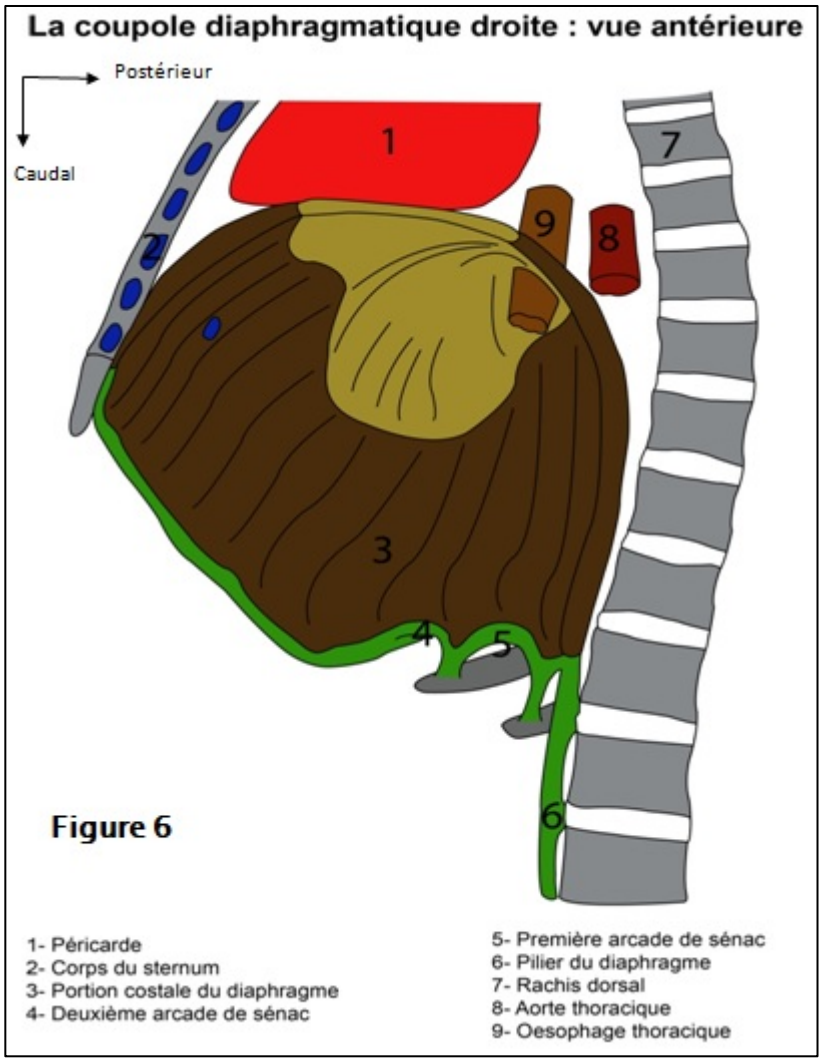
La coupole diaphragmatique droite : vue antérieure
Postérieur
Caudal
1
2
3
4
5
6
7
8
9
Figure 6
1- Péricarde
2- Corps du sternum
3- Portion costale du diaphragme
4- Deuxième arcade de sénac
5- Première arcade de sénac
6- Pilier du diaphragme
7- Rachis dorsal
8- Aorte thoracique
9- Oesophage thoracique

- Face inférieure ou abdominale :

Elle est recouverte en grande partie par le péritoine, elle répond :

- A droite : aux Faces supérieure et postérieure du foie, la face supérieure de celui est rattachée au diaphragme par le ligament suspenseur qui divise l'espace inter-hépato-phrénique en deux loges secondaires.

N.C : Ces loges sont le siège possible d'abcès sous-phrénique.

- A gauche : de la portion médiale à la portion latérale, elle répond :
  - à l'œsophage abdominal,
  - à la grosse tubérosité de l'estomac,
  - au lobe gauche du foie,
  - à la rate,
  - à l'angle gauche du côlon.

2- Portion verticale : les piliers et les arcades :

✓ Les piliers contractent des rapports :

- en haut : avec la région coeliaque de Luschka, centrée en arrière par l'aorte abdominale,
- et en bas : avec le bloc duodéno-pancréatique.

✓ Les arcades : répondent de chaque côté à :

- la face postérieure du rein,
- et la face postérieure de la surrénale.

V - VASCULARISATION - INNERVATION :

1- Vascularisation artérielle :

La vascularisation artérielle provient de quatre origines :

✓ Les artères phréniques supérieures : branches de l'aorte thoracique, vascularisent les parties adjacentes du diaphragme.

- ✓ Les artères phréniques inférieures : branches de l'aorte abdominale, donnent des rameaux à la face inférieure du diaphragme.
- ✓ Les artères thoraciques internes : donnent chacune des artères péricardiaco-phréniques et musculo-phréniques.
- ✓ Les cinq dernières artères intercostales : irriguent la périphérie du diaphragme.

2- Vascularisation veineuse :

Elles sont satellites des artères, elles rejoignent les veines sub-clavières ou le système azygos. Certaines veines se drainent dans les veines hépatiques.

3- Drainage lymphatique :

La lymphe diaphragmatique forme deux réseaux :

- ✓ Sur la face supérieure : le réseau sus-diaphragmatique se draine vers deux territoires :
  - Antérieur : en relation avec les ganglions pré-péricardiques latéraux, et à gauche avec les ganglions médiastinaux.
  - Postérieur : en relation avec les ganglions péri-œsophagiens, et juxta-aortiques lombaires.
- ✓ Sur la face inférieure : le réseau sous-péritonéal se draine vers deux territoires :
  - Sous-diaphragmatique : en relation à droite avec les ganglions diaphragmatiques inférieurs, et à gauche avec les ganglions juxta-aortiques.
  - Trans-diaphragmatique : en relation avec les ganglions juxta-phréniques et rétro-xiphoïdienne.

NC : Par les anastomoses perforantes, la propagation d'une infection peut se faire d'une face du diaphragme à l'autre.

4- Innervation :

4-1- Innervation motrice :

Elle est assurée par les nerfs phréniques droit et gauche qui sont des branches du plexus cervical (C4). Ils traversent la région sus-claviculaire, le médiastin antérieur puis ils s'épanouissent sur la face supérieure du diaphragme.

Ils donnent trois branches :

- Antérieure : destinée au portions sternale et chondro-costale antérieure.
- Latérale : destinée à la portion chondro-costale latérale du diaphragme.
- Postérieure : destinée aux piliers du diaphragme.

N.C :

- ✓ Une paralysie phrénique peut donc être unilatérale. Elle se traduit par l'immobilité de l'hémidiaphragme à la radioscopie.
- ✓ La paralysie phrénique peut s'observer après manipulation vertèbrale cervicale par traumatisme des racines des nerfs.

4-2- Innervation sensitive :

Elle est assurée par les six derniers nerfs intercostaux.

VI – ANATOMIE FONCTIONNELLE :

Le diaphragme est le muscle essentiel de l'inspiration.

N.C :

- ✓ Le hoquet est la contraction brusque et spasmodique du diaphragme.
- ✓ La paralysie du diaphragme entraine la mort par asphyxie.

A- Rôle principal :

Dans l'inspiration, il augmente en se contractant les trois diamètres du thorax :

- ✓ Vertical : en abaissant la coupole.
- ✓ Transversal : en élevant les côtes.
- ✓ Et sagittal : en projetant le sternum en avant.

B- Rôles secondaires :

- Il suspend les viscères sus-mésocoliques et lombaires.
- Il favorise en se contractant la circulation du sang et de la lymphe, l'écoulement de la bile et les vomissements.
- Il s'oppose au diaphragme pelvien (releveur de l'anus) dans la défécation, la miction forcée et l'accouchement.
- Il provoque par sa contraction le cri, et par ses spasmes le rire et le hoquet.
- Il agit sur l'orifice œsophagien, et s'oppose au reflux du contenu gastrique.

VII - APPLICATIONS CLINIQUES :

- **La paralysie du diaphragme** :

La paralysie d'une moitié du diaphragme (hémi-diaphragme) consécutive à une lésion de son nerf moteur, le nerf phrénique n'affecte pas l'autre moitié vu que chaque coupole possède sa propre innervation.

On peut déceler radiographiquement une paralysie du diaphragme en constatant sa mobilité paradoxale. Au lieu de s'abaisser en inspiration, la coupole paralysée est refoulée vers le haut par les viscères abdominaux qui sont comprimés par la moitié saine et active du muscle ; la coupole paralysée s'affaisse pendant l'expiration sous l'effet de la pression intrapulmonaire.

- **Hernie diaphragmatique congénitale** :

Dans l'hernie diaphragmatique congénitale, une partie de l'estomac et de l'intestin font hernie dans la cavité thoracique à travers une zone défectueuse postéro-latérale du diaphragme ; il s'agit le plus souvent du côté gauche (hernie de Bokhdalek). Ce type de hernie trouve son origine dans le développement complexe du diaphragme. L'hypoplasie pulmonaire associée à ce type de hernie explique le taux élevé de mortalité chez les nouveaux-nés qui en sont atteints.

- **Hernie hiatale ou de l'hiatus** :

Une hernie hiatale consiste en une protrusion d'une partie de l'estomac dans le médiastin à travers l'hiatus œsophagien du diaphragme. Ce type de hernie survient assez souvent chez les personnes qui ont dépassé l'âge moyen, sans doute à la suite d'un affaiblissement musculaire du diaphragme et d'un élargissement de l'hiatus œsophagien. Les hernies hiatales sont souvent pénibles et source de douleurs. Bien qu'on distingue cliniquement plusieurs types, mais il y a deux types principaux :

La hernie hiatale coulissante : dans laquelle l'œsophage abdominal, le cardia et une partie du fundus de l'estomac glissent vers le haut et passent dans le thorax à travers l'hiatus oesophagien.

La hernie hiatale para-œsophagienne : se distingue par le fait que le cardia conserve sa position normale, tandis qu'une poche péritonéale contenant généralement une partie du fundus de l'estomac s'engage dans le hiatus œsophagien en avant de l'œsophage.

VIII- CONCLUSION :

Le diaphragme est un muscle vital chez l'homme, il a un rôle principal dans l'inspiration et un rôle secondaire dans la résistance de la ceinture abdominale, ses pathologies sont variables ainsi que ses moyens d'exploration d'où l'intérêt de connaitre son anatomie.

Résumé de la question

Le diaphragme est une cloison musculo-aponévrotique séparant le thorax de l'abdomen. C'est le principal muscle inspiratoire, il forme une double coupole à concavité inférieure. Il comporte une zone périphérique et une zone centrale et présente plusieurs orifices principaux et accessoires.

La zone centrale tendineuse ou le centre phrénique a la forme d'un trèfle à trois folioles ; ventrale, droite et gauche, à l'union des folioles ventrale et droite se trouve le foramen de la veine cave inférieure, qui est cerné par deux faisceaux tendineux ; les bandelettes semi-circulaires supérieure et inférieure. Alors que la zone périphérique est musculaire, formée par toute une série de faisceaux sternaux, costaux et lombaires.

La portion lombaire comporte un segment médial ou piliers du diaphragme (pilier droit et pilier gauche), et un segment latéral ou arcades du diaphragme (l'arcade du psoas ou ligament arqué interne et l'arcade du muscle carré des lombes ou ligament cintré du diaphragme).

Les orifices principaux sont le foramen de la veine cave inférieure qui est traversé par des branches du nerf phrénique droit, le hiatus œsophagien qui livre passage aux nerfs vagues droit et gauche, et le hiatus aortique qui est traversé par le conduit thoracique.

Les orifices accessoires sont de trois ordres ; antérieurs, latéraux et postérieurs. Les orifices antérieurs correspondent à la fente de Marfan entre les faisceaux sternaux du diaphragme et à la fente de Larrey située entre la portion sternale et la portion chondro-costale et qui livre passage à l'artère mammaire interne. Alors que les orifices latéraux sont situés entre les différents faisceaux chondro-costaux, ils livrent passage aux nerfs intercostaux. Les orifices postérieurs sont situés entre les piliers et les arcades de la portion lombaire, et livrent passage à des structures vasculaires et nerveuses.

La vascularisation artérielle du diaphragme provient de quatre origines : les artères phréniques supérieures, les artères phréniques inférieures, les artères thoraciques internes et les cinq

dernières artères intercostales. Les veines sont satellites des artères, elles rejoignent les veines sub-clavières ou le système azygos.

L'innervation motrice est assurée par les nerfs phréniques droit et gauche qui sont des branches du plexus cervical (C4), et l'innervation sensitive est assurée par les six derniers nerfs intercostaux.

ŒSOPHAGE THORACIQUE

PLAN :

I. INTRODUCTION

II. ANATOMIE DESCRIPTIVE

III. RAPPORTS

IV. VASCULARISATION – INNERVATION

V. APPLICATIONS CLINIQUES

VI. VOIES D'ABORD CHIRURGICALES

VII. CONCLUSION

I - INTRODUCTION :

L'œsophage est un conduit musculo-fibreux qui assure le transport du bol alimentaire, il est profondément situé dans le médiastin postérieur.

L'endoscopie est une méthode clinique de routine qui permet d'explorer l'œsophage.

Intérêts de la question :

- Anatomique : L'importance de ses rapports vasculo-nerveux principalement avec : la crosse de l'aorte, la grande veine azygos et le nerf vague (X).
- Pathologique : Il peut être le siège de lésions spécifiques comme les œsophagites liées au reflux du liquide gastrique, les diverticules, les hernies, ou des lésions non spécifiques comme les cancers ou les brulures lors de l'ingestion de liquides corrosifs.
- Chirurgical : Son abord rendu difficile par sa situation profonde.

II - ANATOMIE DESCRIPTIVE :

1- Origine-trajet-terminaison :

L'œsophage thoracique fait suite à l'œsophage cervical dans l'orifice thoracique en regard de T2.

Il descend dans le médiastin postérieur. Il se porte obliquement en bas et à gauche, sauf en regard de la crosse aortique qui le refoule vers la droite.

Il se terminer au niveau de l'orifice œsophagien du diaphragme (D10) où il se continue par l'œsophage abdominal. (Figure 1)

2- Configuration externe :

2- 1- Dimensions :

- ✓ Longueur : 16cm à 18 cm.
- ✓ Calibre : 2 à 3cm.

Il présente trois rétrécissements : Aortique, bronchique et diaphragmatique et une dilatation sus-diaphragmatique : l'ampoule épiphrénique.

N.C : La longueur et le calibre de l'œsophage subissent des modifications dans certaines situations pathologiques :

- Raccourci : Brachy-œsophage.
- Elargi : Méga-œsophage.
- Rétréci : sténose œsophagienne.

2- 2- Fixité :

Elle est relative par sa continuité avec les segments cervical et abdominal.

Un tissu cellulaire péri-oesophagien qui lui adhère étroitement et se prolonge en lames porte-vaisseaux qui le solidarisent aux organes voisins :

- ✓ Péricarde et aorte.
- ✓ Axe trachéo-bronchique.
- ✓ Plèvres médiastinales.

N.C : Ce tissu cellulaire est une zone de propagation des processus inflammatoire et néoplasique.

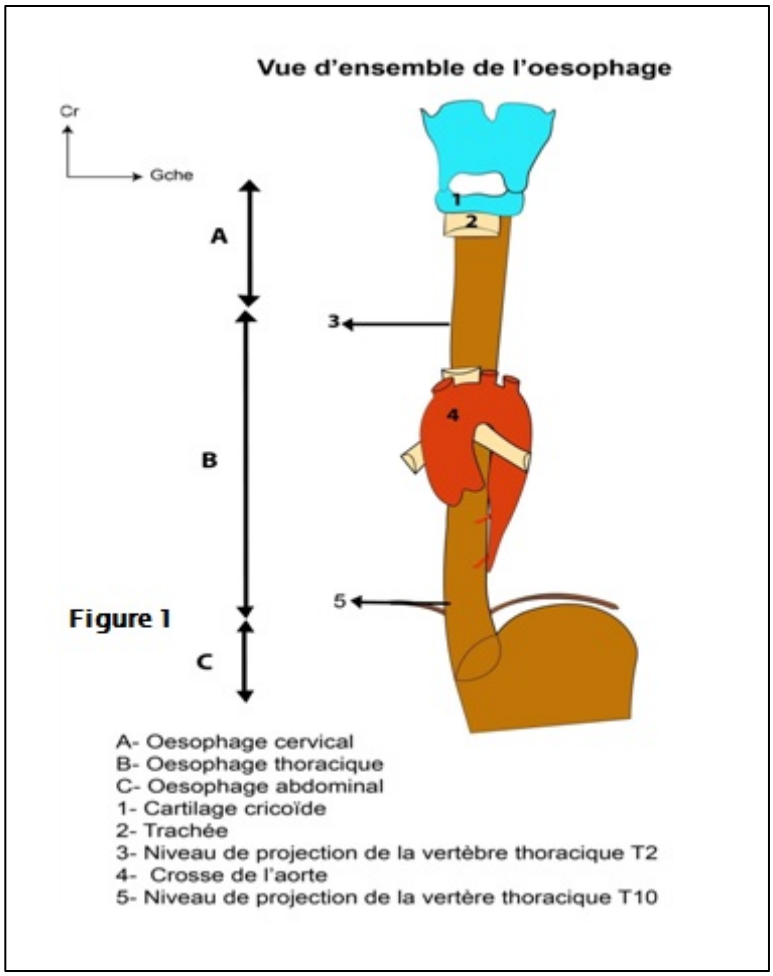

Figure 1

3- Configuration interne : (Figure 2)

La paroi de ce conduit souple, élastique et rétractile est composée de 3 tuniques :

- ✓ Une interne, muqueuse, assez solide, de type malpighien, d'aspect rose lisse.
- ✓ Une moyenne, sous-muqueuse, glandulaire, épaisse, et rétractile.
- ✓ Une externe, musculaire .avec deux couches ; une profonde : circulaire et l'autre superficielle : Longitudinale.

N.C :

- ✓ Les contractions péristaltiques sont souvent visibles au cours de la fibroscopie.
- ✓ On note l'absence de séreuse, ce qui explique la dissémination rapide des néoplasies.

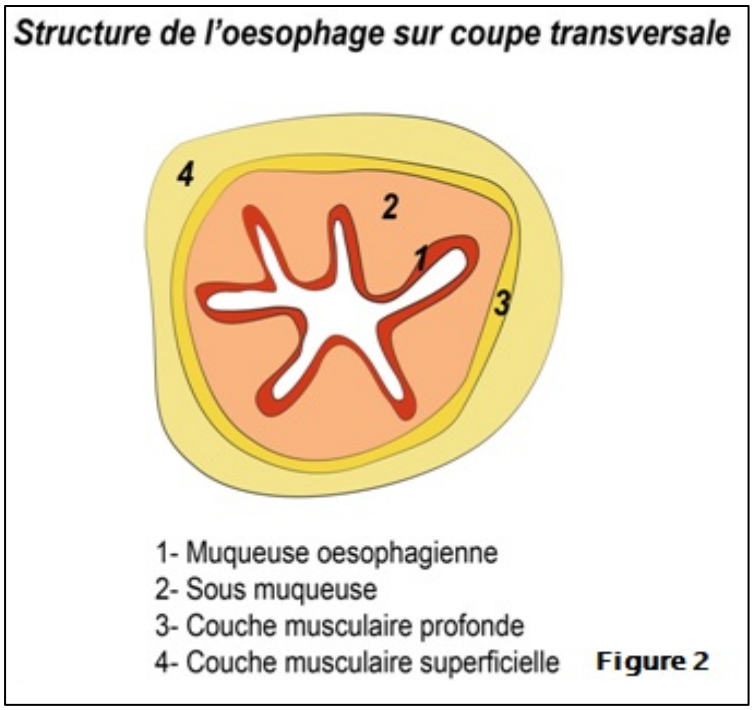

4- Segmentation anatomique :

On divise l'œsophage thoracique en trois segments :

- ✓ sus-azygo-aortique,
- ✓ inter-azygo-aortique,
- ✓ et sous-azygo-aortique.

N.C : Cette segmentation anatomique ne coïncide pas tout à fait avec la segmentation chirurgicale qui distingue trois tiers :

- tiers supérieur : au dessus des crosses de l'aorte et de l'azygos,
- tiers moyen : entre le bord supérieur de la crosse aortique et le bord inférieur du pédicule pulmonaire,
- et tiers inférieur : Jusqu'au cardia.

III - RAPPORTS :

A l'origine : au niveau de l'orifice supérieur du thorax, il est limité par :

- ✓ En arrière : la deuxième vertèbre thoracique T2.
- ✓ En avant : l'incisure jugulaire du sternum.
- ✓ Latéralement : la première côte.

Il occupe une situation postérieure et médiane, entrant en rapport avec :

- ✓ En arrière et à gauche : l'artère sous-clavière gauche et le canal thoracique.
- ✓ En avant : la trachée et le nerf laryngé récurent gauche.
- ✓ Latéralement : les dômes pleuraux. (Figure 3)

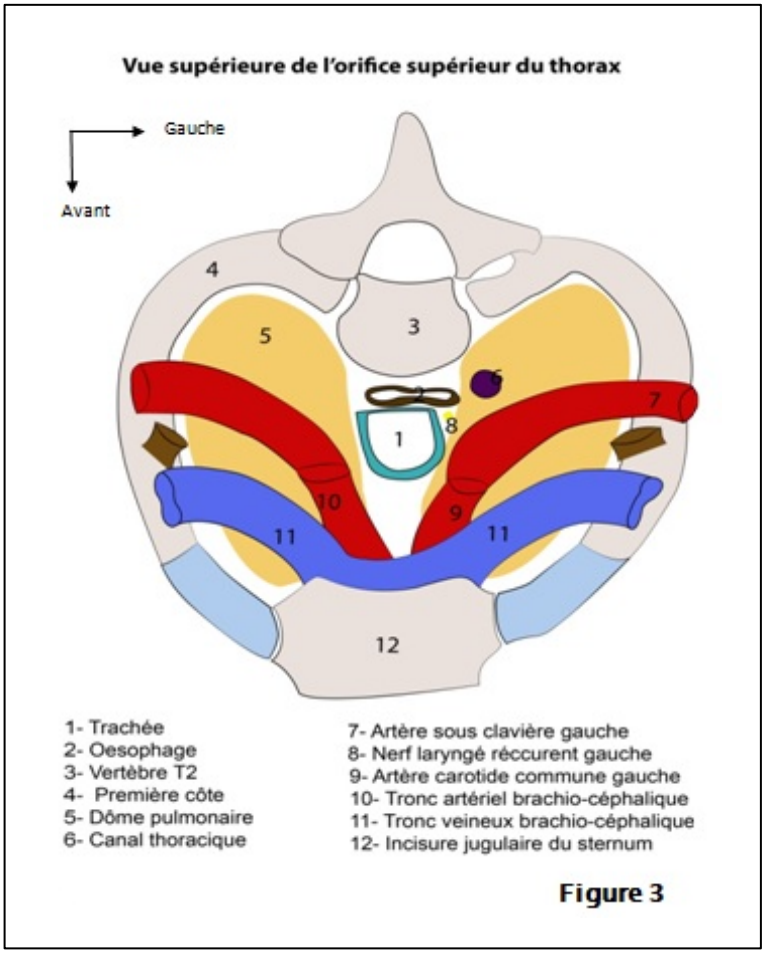

Figure 3

1- Etage supérieur, sus-azygo-aortique :

L'œsophage est en rapport avec :

- **En arrière** : (Figure 4)
  - ✓ le rachis (D2-D3),
  - ✓ recouvert des muscles prévertébraux,
  - ✓ le sympathique, plus externe, devant les articulations costo-vertébrales.
- **En avant** : la trachée avec, dans le dièdre costo-trachéal gauche :
  - ✓ le récurrent gauche,
  - ✓ et sa chaîne lymphatique. (Figure 4)

N.C : Le nerf récurent gauche peut être lésé à ce niveau dans plusieurs circonstances :

- l'hyperthorophie ganglionnaire,
- le carcinome bronchogénique,
- l'anévrysme de l'aorte thoracique,
- la médiastinoscopie.

Ce qui entrainera une paralysie récurrentielle et donc une dysphonie.

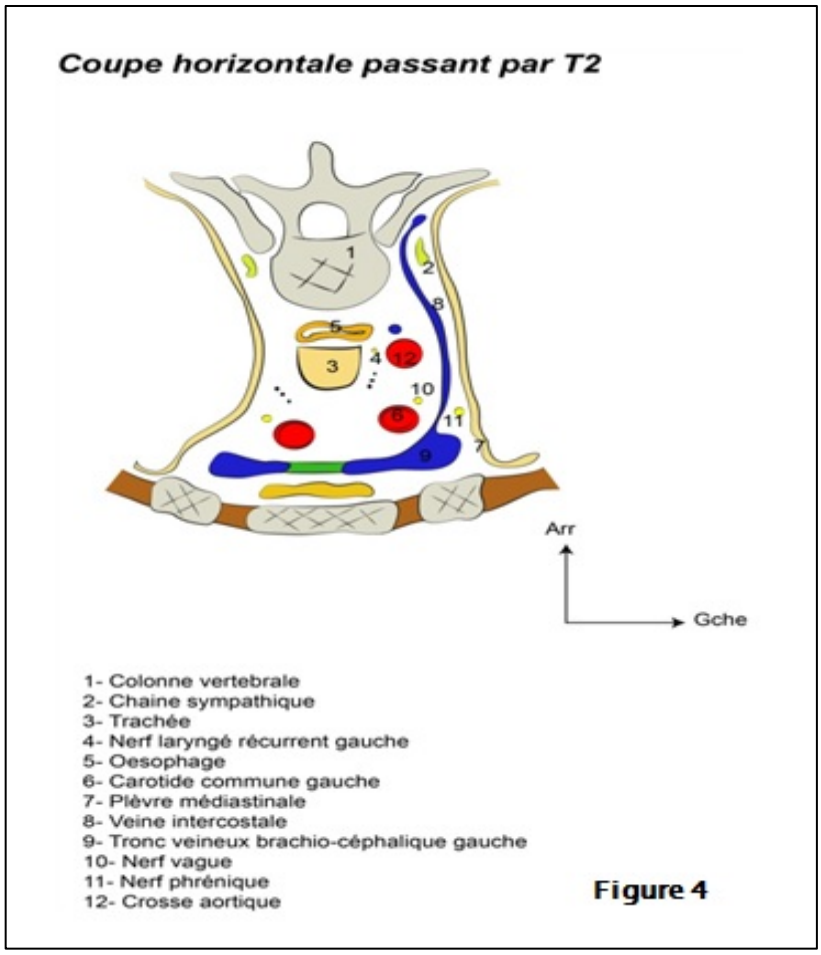

Figure 4

- <u>A droite</u> : (Figure 5)
  - ✓ le nerf vague droit, croisant obliquement, en bas et en arrière, la face latérale de la trachée, pour gagner le bord droit de l'œsophage,
  - ✓ la plèvre médiastinale et la face médiale du poumon droit.
  - ✓ et les constituants de la loge latéro-trachéale droite de (Barety) formée par :
    - En avant : la veine cave supérieure.
    - En dehors : la plèvre.
    - En dedans : la trachée.
    - En bas : la crosse de la veine azygos.
    - Et en arrière : le nerf vague gauche.

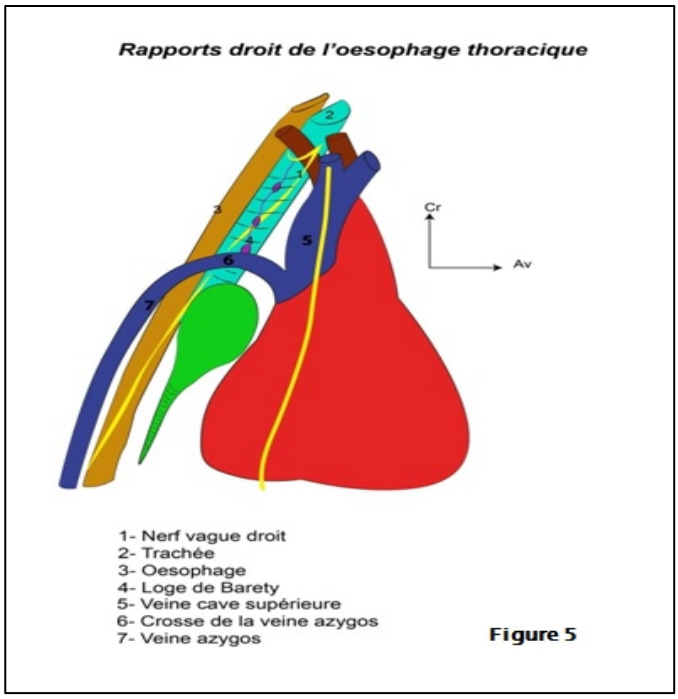

- **A gauche** : l'artère sous clavière gauche qui le longe.

✓ En arrière d'elle : le canal thoracique.

✓ En avant d'elle : un quadrilatère de Bourgery limité :

- En arrière : par l'artère sous clavière gauche.
- En avant : par la carotide primitive gauche.
- En bas : la crosse aortique.
- En haut : la veine intercostale supérieure gauche. (Figure 6)

✓ Plus en dehors : la plèvre médiastinale tapissant un triangle limité par :

- En avant : la sous clavière gauche.
- En arrière : le rachis.
- En bas : La crosse aortique.

N.C : Ce triangle est le triangle de découverte de l'œsophage sus-aortique lors de la thoracotomie latérale gauche.

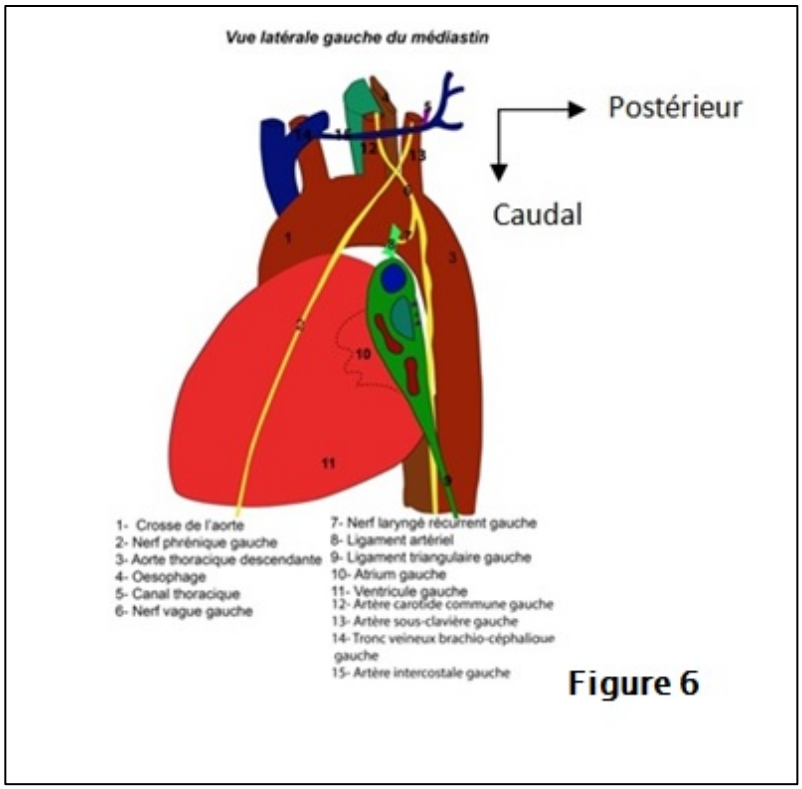

Figure 6

<u>2- Etage moyen, inter-azygo-aortique</u> : (Figure 7)

L'œsophage est en rapport avec :

- En arrière :
  - ✓ la face antérieure de la 4e vertèbre thoracique,
  - ✓ et le canal thoracique.

N.C : Il peut en général être respecté dans la chirurgie de l'œsophage, mais son exérèse et sans conséquence à conditions de le lier efficacement pour éviter le chylothorax.

- En avant :
  - ✓ la bifurcation trachéale,
  - ✓ et les ganglions lymphatiques : péri trachéaux, et inter-trachéo-bronchiques.

- A gauche :

- ✓ La crosse de l'aorte, appuie sa face postéro-droite sur le bord gauche de l'œsophage, y marquant un rétrécissement visible radiologiquement. Elle donne là des branches à destinée bronchique et œsophagienne.

  N.C : Ces branches doivent être liées lors de l'abord chirurgical par voie gauche de ce segment œsophagien (l'artère du décroisement).

- ✓ Le nerf vague gauche qui donne le nerf récurrent gauche qui gagne l'angle trachéo-oesophagien.

  N.C : La possibilité de paralysie récurrentielle dans les tumeurs œsophagiennes.

- A droite :
  - ✓ la crosse de la grande veine azygos,
  - ✓ le nerf X droit en dedans de la crosse de l'azygos.

N.C : Au total, l'abord de ce segment œsophagien, dont le rapport essentiel est la crosse aortique, apparait plus aisé par voie droite. C'est donc par voie thoracique intrapleurale droite que ce segment moyen de l'œsophage est plus accessible chirurgicalement.

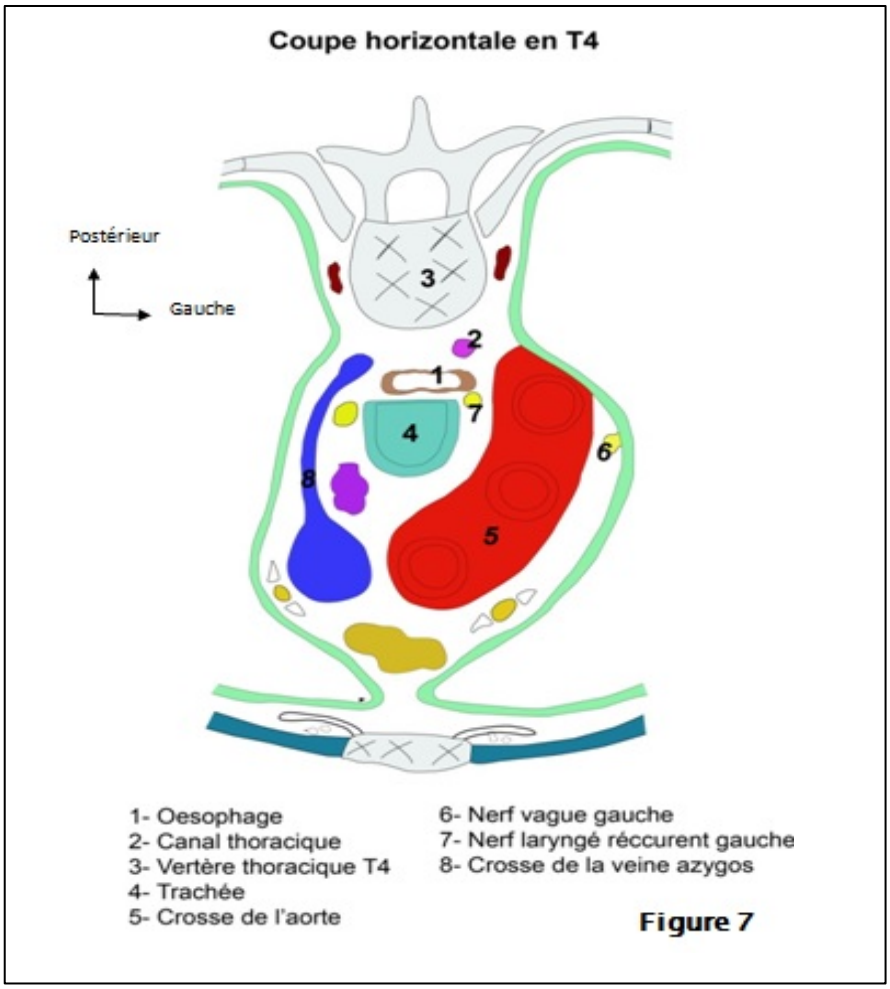

Figure 7

<u>3- Etage inférieur, sous-azygo-aortique</u> :

- En arrière l'œsophage est en rapport avec :
  - ✓ l'aorte thoracique descendante,
  - ✓ les artères intercostales postérieures,
  - ✓ la veine azygos,
  - ✓ le canal thoracique,
  - ✓ et la colonne vertébrale de T4 à T10.
- En avant, de haut en bas :
  - ✓ la bronche gauche, reliée à l'œsophage par un muscle,

    N.C : Ce qui explique les fistules oeso-bronchiques néoplasiques.

- ✓ les ganglions inter-trachéo-bronchiques,
- ✓ et le cœur : L'oreillette gauche et la terminaison des veines pulmonaires, par l'intermédiaire du péricarde, constituant à ce niveau le sinus oblique du péricarde (cul-de-sac de Haller).

  N.C : Ce qui peut expliquer la dysphagie en cas d'épanchement péricardique dans les péricardites.

  N.C : Les rapports avec l'oreillette gauche expliquent la possibilité de refoulement de l'œsophage en cas de dilatation de l'OG. Cette dilatation peut ainsi être explorée par une radiographie du thorax après ingestion de produit de contraste.

- Latéralement :
  - ✓ les nerfs vagues satellites de l'œsophage,
  - ✓ le poumon fixé à la plèvre médiastinale,
  - ✓ et la chaine sympathique et l'origine des splanchniques.

Dans la traversée diaphragmatique : (Figure 8)

Le hiatus œsophagien du diaphragme *:* Musculaire, extensible et contractile, situé au niveau de T10, un peu à gauche de la ligne médiane, et contient :

- ✓ L'œsophage, doublé à ce niveau par une gaine celluleuse favorisant son glissement, et recevant quelques fibres musculaires du diaphragme.

N.C : Cette membrane distendue dans les hernies hiatales, permet à l'œsophage de rester indépendant du diaphragme mais n'assure pas sa fixité.

- ✓ les 2 nerfs vagues, le droit en arrière, le gauche en avant,
- ✓ et des branches des artères et des veines cardio-oeso-tubérositaires et phréniques.

- Cet orifice entre en rapport, avec :

- En arrière et en bas : l'espace infra-médiastinal postérieur et le hiatus aortique.
- En avant : le centre tendineux du diaphragme et l'orifice de la veine cave inférieure.
- Latéralement : les piliers du diaphragme et leurs orifices.

N.C : Cet orifice participe à la continence oeso-cardiale avec l'incisure cardiale, et le sphincter inférieur de l'œsophage, ce dernier correspond à une notion physiologique et non à une entité anatomique, et est le résultat de la différence entre la pression positive due aux organes abdominaux qui s'exerce sur l'œsophage abdominale et la pression négative s'exerçant sur l'œsophage thoracique entouré de plèvre.

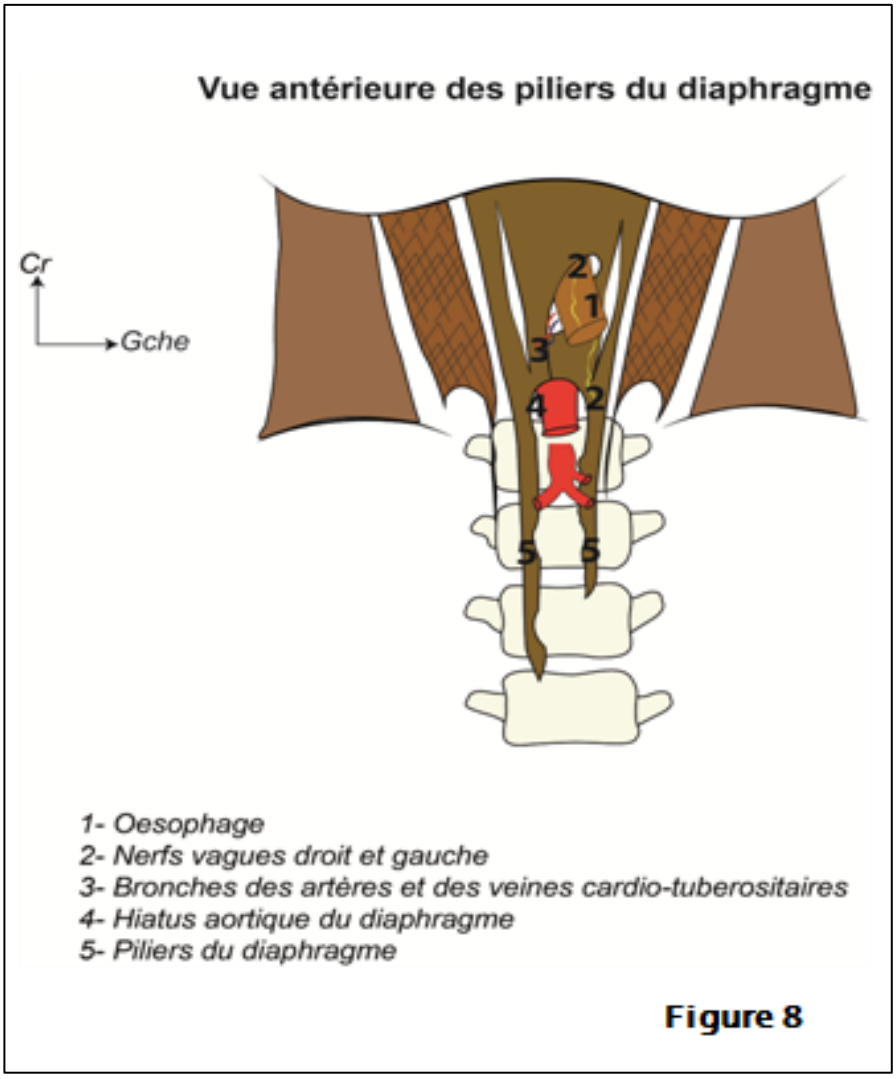

IV – VASCULARISATION – INNERVATION :

1– Vascularisation artérielle : (Figure 9)

- ✓ Le segment thoracique haut est irrigué par une branche de la thyroïdienne inférieure.
- ✓ Les segments thoraciques moyens et inférieurs sont irrigués par des branches de l'aorte thoracique descendante :
  - l'artère oeso-trachéale,
  - et les artères oesophagiennes.
- ✓ Le segment immédiatement sus-diaphragmatique, moins bien vascularisée, est irrigué par :
  - les rameaux des artères oeso-cardio-tuberositaires,
  - et les rameaux des artères phréniques inférieures.

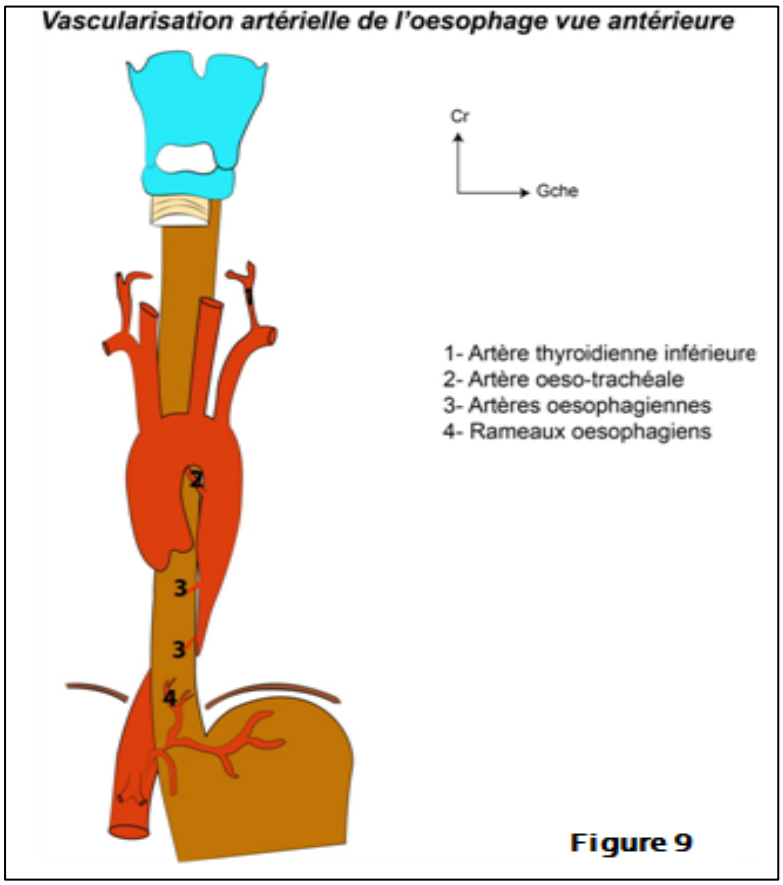

2- Vascularisation veineuse :

Les veines de l'œsophage se drainent :

- ✓ En haut dans le système cave : par les veines diaphragmatique et azygos.
- ✓ En bas dans le système porte : par les veines stomachique et splénique.

NC : Ces deux systèmes sont largement anastomosés au niveau du plexus sous-muqueux ce qui explique qu'en cas de hypertension-portale une dilatation des veines sous-muqueuses formant des varices survient par reflux de sang dans le système cave, leur rupture est responsable d'hémorragie digestive.

3- Drainage lymphatique :

Après un premier relais dans les ganglions para-oesophagiens, les lymphatiques gagnent une série de relais étagé du cou au tronc coeliaque et dont les plus importants sont les ganglions :

- ✓ latérotrachéaux,
- ✓ intertrachéobronchiques,
- ✓ de l'espace portale,
- ✓ et coronaires stomachiques.

N.C : La dissémination des relais, le caractère souvent paradoxal de leur envahissement, la contiguïté du canal thoracique sont autant de cause d'échec de l'oesophagectomie pour cancer.

4- Innervation :

La double innervation sympathique et parasympathique provient des nerfs vagues (directement et par l'intermédiaire des nerfs laryngées récurrents) et du sympathique (avant tout du sympathique thoracique).

V - APPLICATIONS CLINIQUES :

Le cancer de l'œsophage : est un cancer se développant dans la muqueuse de l'œsophage. Le type le plus fréquent est le carcinome épidermoïde de l'œsophage, souvent associé à une intoxication alcoolo-tabagique.

Le début d'une dysphagie chez toute personne âgée de plus de 45 ans doit faire suspecter l'existence d'un cancer de l'œsophage. On peut procéder à une endoscopie digestive, qui permet d'observer une éventuelle tumeur et d'en prélever une biopsie.

VI - VOIES D'ABORD CHIRURGICALES :

L'abord trans-pleural de l'œsophage peut se faire par thoracotomie gauche ou droite. Cet accès peut rester purement thoracique ou s'associer à d'autre voies : élargie, thoraco-abdominale gauche ou combinée abdominale et thoracique

L'abord œsophagien par thoracotomie droite n'a comme seul obstacle que la crosse de l'azygos qui enjambe le pédicule pulmonaire pour se jeter dans la veine cave supérieure. La section de la crosse de l'azygos donne accès à la presque totalité de l'œsophage thoracique.

Au-dessus de la crosse de l'azygos, l'œsophage est directement accessible dans la fossette de la plèvre médiastinale.

L'abord œsophagien par thoracotomie gauche : est barré à gauche dans sa partie moyenne par la crosse aortique et les 1ers centimètres de l'aorte thoracique descendante.

La situation anatomique du 1/3 inférieur de l'œsophage, qui descend dans un médiastin beaucoup plus vaste, contraste avec l'intimité des rapports vasculaires du médiastin moyen et supérieur. Les tumeurs y sont plus souvent extirpables mais les règles carcinologiques imposent une exérèse large et une anastomose reportée au sommet du thorax.

On peut procéder à une oesophagectomie sans thoracotomie par voie trans-hiatale avec une laparotomie et cervicotomie combinées (cette même technique a été récemment utilisée par laparoscopie et médiastinoscopie combinées).

VII - CONCLUSION :

L'anatomie permet de comprendre la gravité des cancers : situation profonde, absence de séreuse, réseau lymphatique multidirectionnel. Ainsi que la difficulté de l'abord chirurgical vu l'importance de ses rapports vasculo-nerveux très important et la nécessité de choix de la voie d'abord en fonction du siège de la lésion.

Résumé de la question

L'œsophage thoracique est un conduit musculo-fibreux, qui assure le transport du bol alimentaire, il fait suite à l'œsophage cervical en regard de T2, Il descend verticalement dans le médiastin postérieur, puis il se déplace progressivement à gauche pour se terminer en regard de D10 où il se continue par l'œsophage abdominal.

Il présente une longueur de 16 cm à 18 cm et un calibre de 2 à 3 cm avec trois rétrécissements : aortique, bronchique et diaphragmatique, et une dilatation sus-diaphragmatique : l'ampoule épiphrénique. La paroi de l'œsophage est composée de trois tuniques : une muqueuse, une sous muqueuse, et une musculaire.

L'œsophage thoracique est divisé en trois segments : sus-azygo-aortique, inter-azygo-aortique et sous-azygo-aortique. Chaque segment présente des rapports particuliers avec les organes de voisinage et le rachis.

L'œsophage thoracique est irrigué dans son segment haut par une branche de la thyroïdienne inférieure, et dans ses segments moyens et inférieurs par l'artère oeso-trachéale, et les artères oesophagiennes. Tandis que son segment sus-diaphragmatique est irrigué par les rameaux des artères oeso-cardio-tuberositaires et les rameaux des artères phréniques inférieures.

Le drainage veineux se fait dans le système cave en haut et dans le système porte en bas, et le drainage lymphatique est assuré par les ganglions latérotrachéaux, intertrachéobronchiques, de l'espace portale, et coronaires stomachiques.

L'œsophage présente une double innervation sympathique et parasympathique.

Anatomie du cœur et des gros vaisseaux

Cœur et péricarde

Plan :

I. INTRODUCTION
II. ANATOMIE DESCRIPTIVE
   1. Généralités
   2. Configuration externe
   3. Configuration interne
   4. Structure du cœur
III. RAPPORTS
IV. PERICARDE
V. ANATOMIE FONCTIONNELLE
VI. APPLICATIONS CLINIQUES
VII. VOIES D'ABORD CHIRURGICALES
VIII. CONCLUSION

I- Introduction:

Le cœur, muscle creux, doué d'une fonction contractile automatique, est l'organe moteur de la circulation artérielle.

C'est un organe fibro-musculaire enveloppé d'une membrane, le péricarde.

Intérêt de la question :

- ✓ Physiologique : cet organe noble par excellence, est vital par son rôle de pompe du sang vers les vaisseaux sanguins du corps humain grâce à ses contactions rythmiques.
- ✓ Pathologique : dans les pays industrialisés, les maladies du cœur représentent la principale cause du décès.
- ✓ Thérapeutique : le cœur est l'objet de nombreuses thérapeutiques chirurgicales, en particulier l'implantation de prothèses valvulaires et les greffes.

II-Anatomie descriptive :

1-Généralités :

1-1-Situation :

Contenu dans le sac péricardique, le cœur occupe les 2/3 inférieurs du médiastin antérieur, à gauche du bord droit du sternum.

Il repose sur le diaphragme dont il suit les mouvements.

1-2- Forme :

Le cœur a la forme d'une pyramide triangulaire, dont le grand axe est oblique à gauche, en avant et en bas.

1-3-Aspect et consistance :

Sa coloration est rougeâtre, il est parsemé à sa surface d'amas graisseux prédominants au niveau des sillons.

Sa consistance est molle au niveau des atriums, ferme au niveau des ventricules.

1-4-Volume :

Son volume est sujet à des variations avec la révolution cardiaque (systole et diastole).

N.C :

- ✓ Sa capacité peut être évaluée par des explorations radiologique et hémodynamique qui permettent de définir, pour le ventricule gauche, des chiffres témoins de contractilité myocardique : volume d'éjection systolique et la fraction d'éjection.

1-5-Dimensions :

A- Diamètres :

Le grand axe mesure environ 12 cm.

Le plus grand diamètre transversal, perpendiculaire au grand axe, est de 9 cm.

N.C :

- ✓ En pratique, leur mesure s'effectue sur l'ombre cardiaque radiologique.

B- Poids :

Le poids du cœur est en moyenne de 300g chez l'homme et de 250 g chez la femme, plus élevé chez le sujet sportif.

2-Configuration externe : (Figure 1)

Schématiquement on décrit au cœur :

- ✓ Trois faces :
  - une face ventrale droite, sterno-costale,
  - une face latérale gauche, pulmonaire,

- et une face inférieure, diaphragmatique.

✓ Une base, postérieure, elle regarde en arrière et à droite,

✓ et un apex dirigé en avant et à gauche, il appartient au ventricule gauche.

Le cœur est composé de quatre cavités associées deux à deux permettant ainsi de distinguer un « cœur droit » et un « cœur gauche » qui normalement ne communiquent pas entre elle.

Les limites entre ces cavités cardiaques apparaissent à la surface du cœur sous la forme de trois sillons :

✓ Sillon inter-atrial,

✓ Sillon inter-ventriculaire,

✓ et sillon inter-atrio-ventriculaire, ou sillon coronaire.

Chaque face est divisée par le sillon coronaire en deux segments :

✓ un segment antérieur, ventriculaire,

✓ et un segment postérieur, atrial.

N.C :

✓ Les troncs principaux des artères coronaires et de leurs principales collatérales cheminent dans ces sillons. C'est à ce niveau qu'elles sont abordées lors de la réalisation des pontages coronaires.

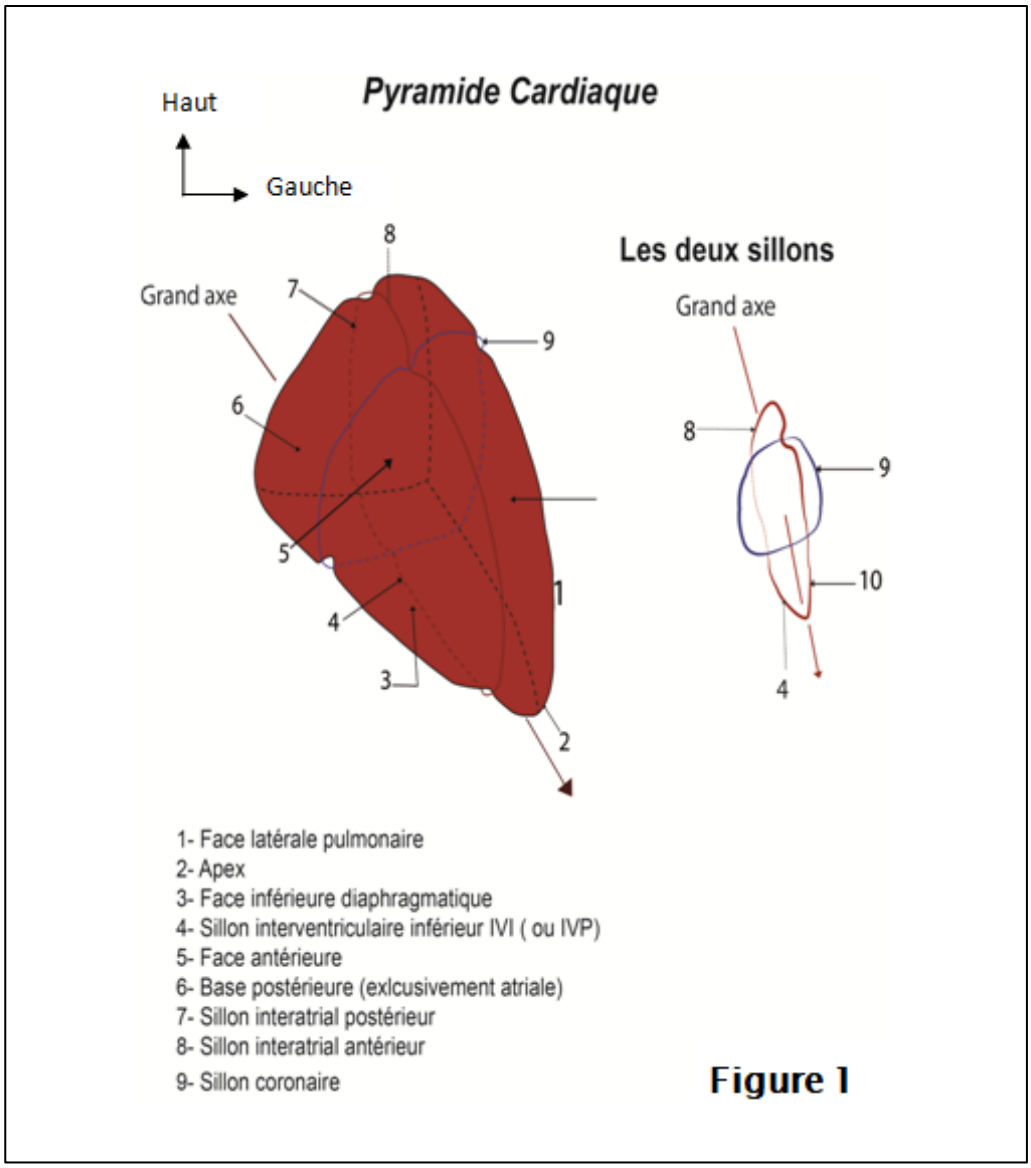

Figure 1

2-1- Faces :

A- Face sterno-costale (antérieure) : (Figure 2)

La face sterno-costale présente deux segments :

- **Le segment antérieur, ventriculaire,** est lui-même divisé en deux zones :
  - ✓ Une zone postéro-supérieure, ou artérielle, occupées par les orifices des gros troncs artériels :
    - l'orifice aortique : en arrière et à droite,

- et l'orifice pulmonaire : en avant et à gauche.

✓ une zone antéro-inférieure, proprement ventriculaire, subdivisée par le sillon inter-ventriculaire antérieure en deux champs :

- un champ gauche, étroit, répondant au ventricule gauche,
- et un champ droit, large, répondant au ventricule droit.

➢ **Le segment postérieur, atrial** comprend :

✓ l'auricule droit : triangulaire, masque partiellement la portion initiale de l'aorte et de l'artère coronaire droite, son sommet atteignant le sillon inter-aorto-pulmonaire.

✓ l'auricule gauche : en forme de S, s'avance sur la face gauche de l'artère pulmonaire.

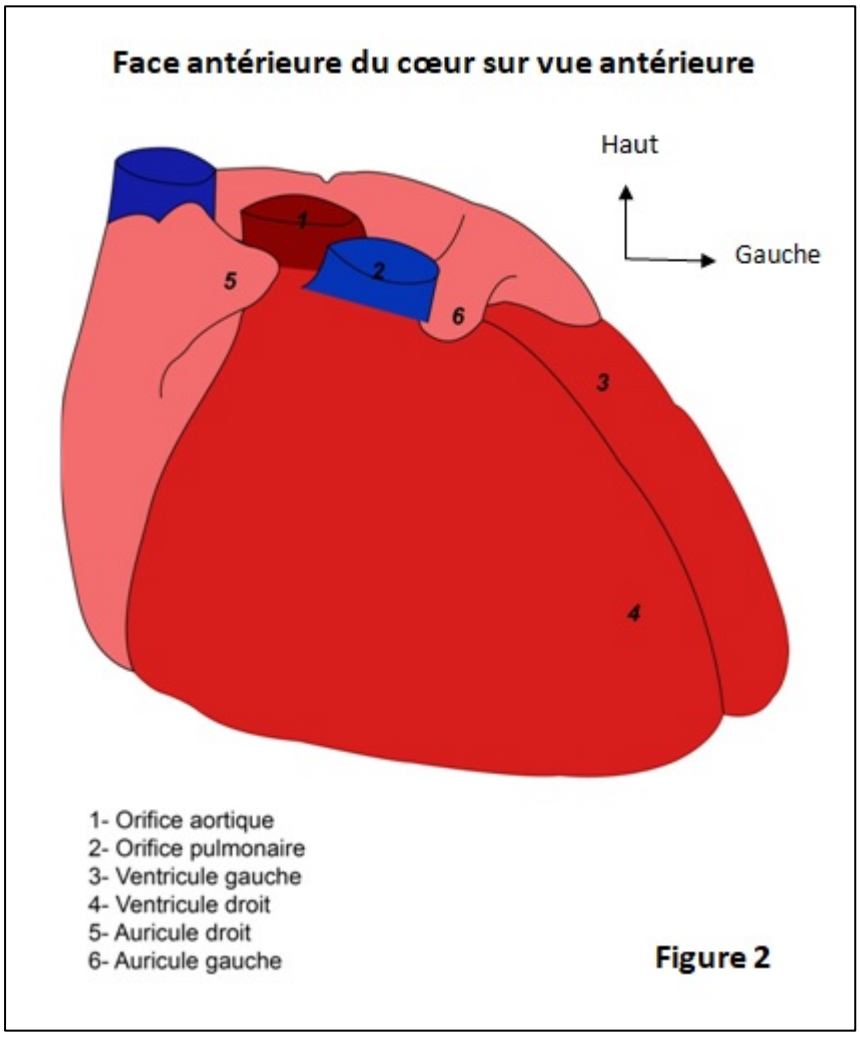

Figure 2

B- Face diaphragmatique (inférieure) : (Figure 3)

La face diaphragmatique est presque plane, regardant en bas et un peu en avant.

Elle est divisée en deux segments par le sillon coronaire :

- ✓ **Le segment antérieur, ventriculaire,** est subdivisé en deux champs inégaux par le sillon interventriculaire inférieur :
    - le champ droit, répondant au ventricule droit,
    - et le champ gauche, répondant au ventricule gauche.

N.C :

- dans le sillon inter-ventriculaire chemine la branche terminale inter-ventriculaire postérieure (ou inférieure) de l'artère coronaire droite, dont l'origine est fréquemment abordée chirurgicalement pour recevoir l'implantation d'un greffon.
- ✓ **Le segment postérieur, atrial, très étroit,** est divisé en deux par la partie postérieure du sillon inter-atrial, il présente à droite, l'orifice de la veine cave inférieure.

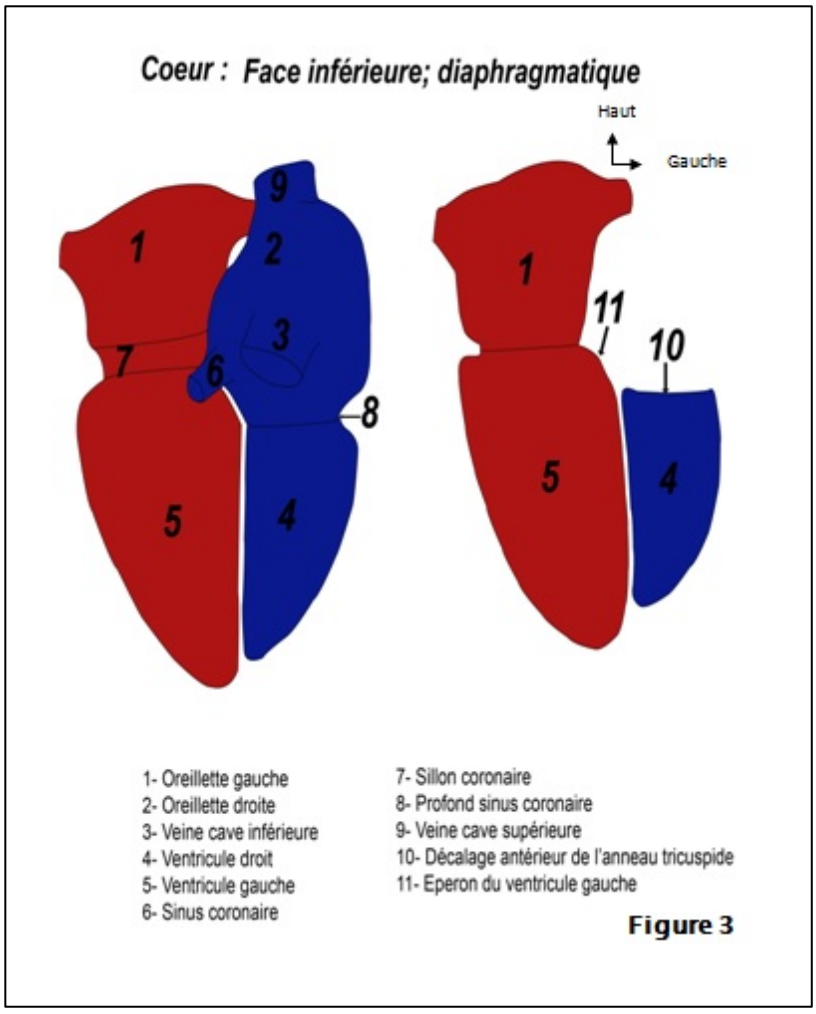

Figure 3

C-Face pulmonaire (latérale gauche) : (Figure 4)

Elle est convexe de haut en bas, regardant en arrière et à gauche, elle est divisée en deux segments par la partie gauche du sillon coronaire.

- ✓ **le segment postérieur**, atrial qui répond à l'auricule gauche,
- ✓ **et le segment antérieur,** ventriculaire qui répond au ventricule gauche, à la surface duquel cheminent les branches marginales de l'artère circonflexe.

N.C :

- ✓ C'est dans cette portion que ces artères marginales sont abordées afin d'implanter les greffons de revascularisation.

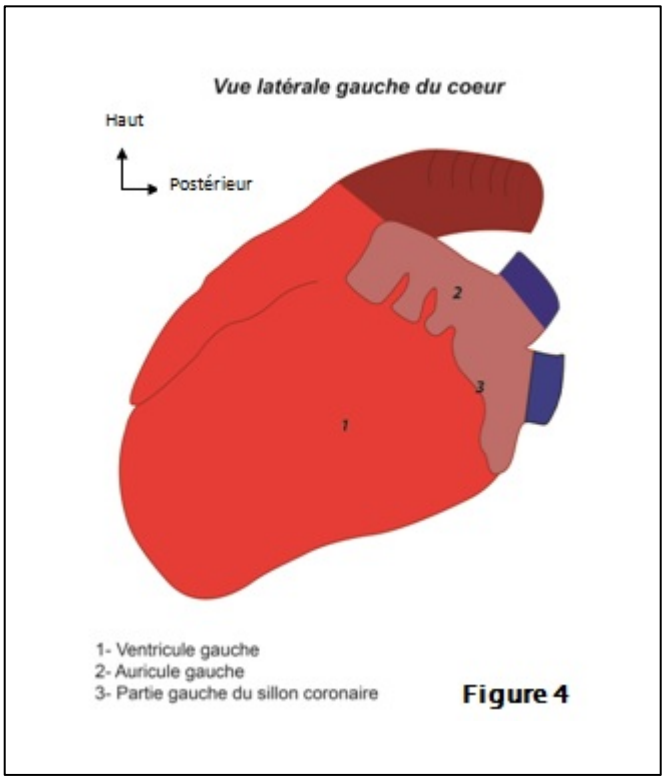

Figure 4

Les trois faces du cœur sont séparées par trois bords:

- ✓ **un bord droit**, aigu, séparant les faces sterno-costale et diaphragmatique,
- ✓ **et deux bords gauches,** arrondis, les faces : sterno-costale, pulmonaire, et diaphragmatique se poursuivent insensiblement.

2-2- Base : (Figure 5)

La base du cœur est postérieure, regardant en arrière et à droite, convexe transversalement, elle répond toute entière aux atriums.

Elle est divisée en deux segments par le sillon inter-atrial :

- ✓ un segment gauche, répondant à l'atrium gauche, allongé transversalement entre les orifices des quatre veines pulmonaire, et regardant en arrière.
- ✓ Et un segment droit répondant à l'atrium droit, regardant fortement à droite, et subdivisé en deux parties par un sillon vertical, la crista terminalis :
  - la partie droite, dérivant de l'atrium primitif,
  - et la partie gauche, allongée de haut en bas entre les deux veines caves.

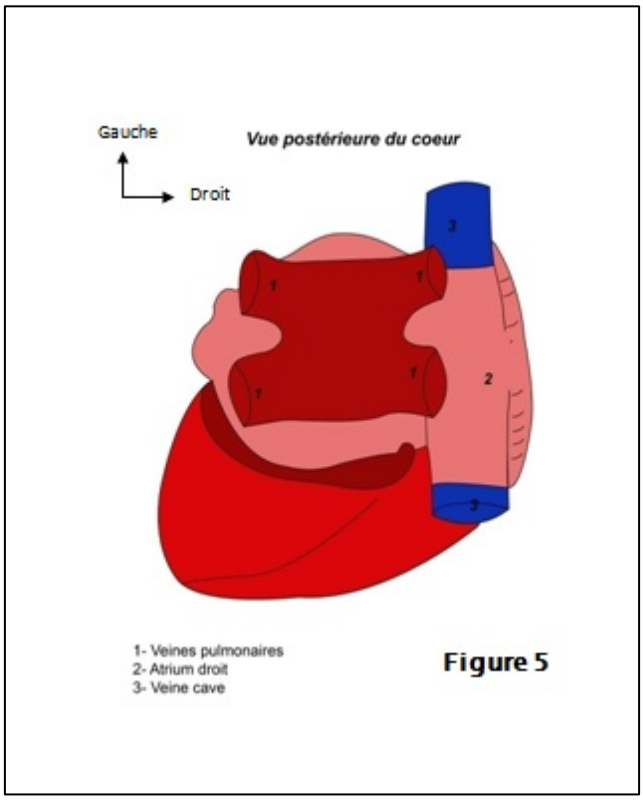

Figure 5

2-3- Apex (pointe du cœur) :

Situé en avant et à gauche, il répond au ventricule gauche (le sillon inter-ventriculaire antérieur restant plus médial).

3-Configuration interne :

« Le cœur droit » et « le cœur gauche » sont séparés par un septum et composés chacun d'un atrium et d'un ventricule. L'atrium est une cavité globuleuse, grossièrement sphérique, s'ouvrant en avant dans le ventricule.

Le ventricule est une cavité pyramidale qui présente au niveau de sa base deux orifices, l'un atrio-ventriculaire qui met en communication atrium et ventricule, et l'autre artériel qui permet la vidange ventriculaire.

3-1- Cloisons du cœur : septums : (Figure 6)

- ✓ **Le septum inter-atrial :** c'est une mince membrane fibreuse qui sépare les deux atriums, elle est obliquement orientée en avant et à gauche.

N.C :

- Elle est clivable sur toute sa largeur dans ses 2/3 supérieurs.
- ✓ **Le septum atrio-ventriculaire** : c'est une courte cloison comprise entre septum inter-atrial, en arrière, et septum inter-ventriculaire en avant, il sépare l'atrium droit du ventricule gauche, il est oblique en bas, en avant et à droite.

N.C :

- En pathologie, peuvent donc exister des communications directes atrium droit-ventricule gauche.
- ✓ **Le septum inter-ventriculaire :** il sépare les deux ventricules**,** il est étendu de la face sterno-costale à la face diaphragmatique du cœur, il est oblique en avant et à gauche. Il est constitué de deux parties : une membraneuse et l'autre musculaire.

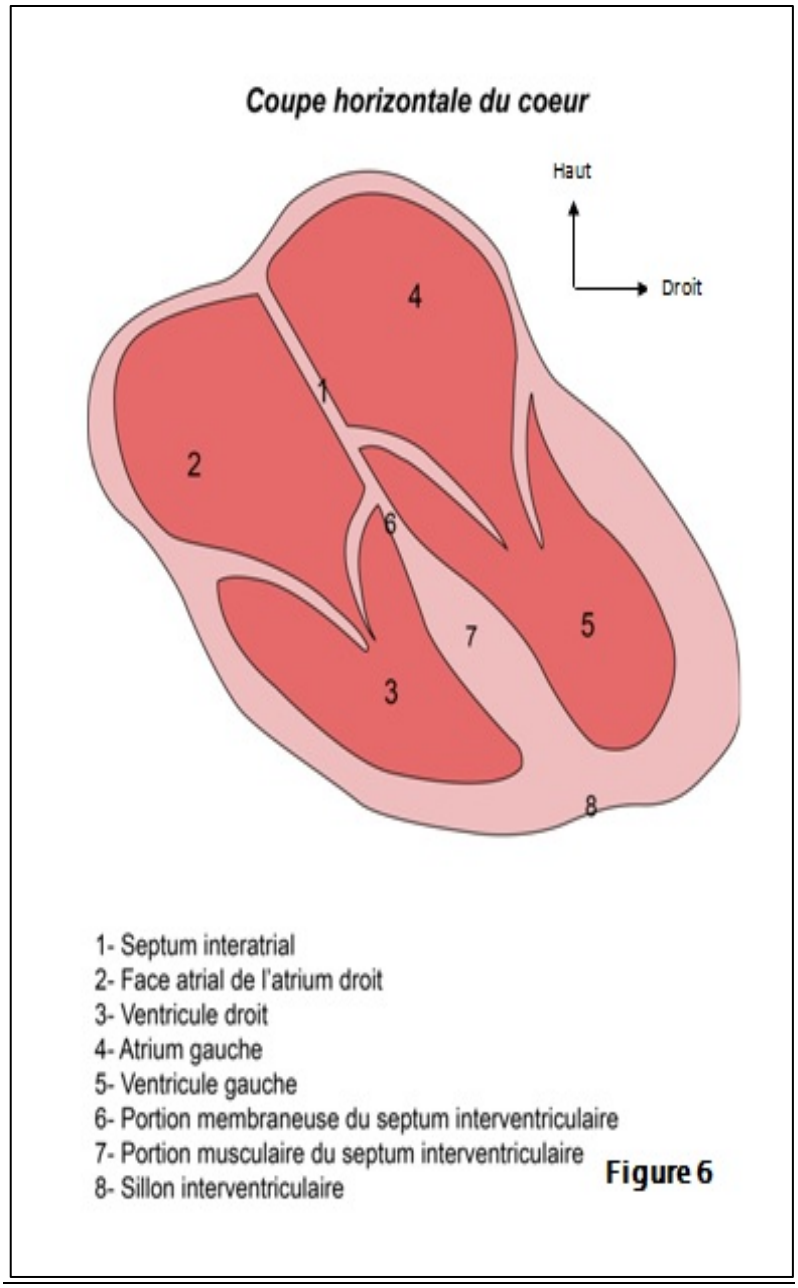

3-2- Cœur droit :

Le cœur droit reçoit le sang désaturé et le propulse dans la petite circulation, ou circulation pulmonaire, où il va se charger en oxygène. Il présente à décrire un atrium et un ventricule, séparés par l'orifice atrio-ventriculaire droit.

A-Atrium droit (oreillette droite) : (Figure 7)

L'atrium droit s'étend entre les deux veines caves et se prolonge en avant de l'aorte par l'auricule droit. On lui décrit six parois :

- ✓ une paroi interne ou septale, présentant une dépression centrale, la fosse ovale, (il s'agit de la mémoire de la communication inter-atriale physiologique du fœtus), qui est cernée en avant, en haut et en bas, par un bord saillant, le limbus de la fosse ovale.
- ✓ Une paroi latérale : présentant les muscles pectinés.
- ✓ Une paroi supérieure, présentant l'orifice de la veine cave supérieure, circulaire de 20 mm et avalvulé.
- ✓ Une paroi inférieure, occupée par les orifices veineux valvulés de la veine cave inférieure et du sinus coronaire :
  - L'orifice de la veine cave inférieure, situé à l'union des parois inférieure et postérieure,
  - L'orifice du sinus coronaire, plus antérieur et médial,
- ✓ Une paroi postérieure, qui présente deux saillies :
  - L'une située près de la paroi septale à égale distance des deux veines caves : le tubercule interveineux (Lower).
  - L'autre tendue entre les deux bords droits des deux veines caves : la crista terminalis (His).
- ✓ Une paroi antérieure, répondant à l'orifice atrio-ventriculaire droit (tricuspidien), l'auricule droit s'ouvre au dessus de lui, à l'union des parois antérieure, supérieure et latérale.

N.C :

- Après ouverture du péricarde, apparaît sa face externe au niveau de laquelle sont confectionnées les bourses pour les canulations veineuses caves lors des interventions cardiaques sous circulation extracorporelle. Cette face représente la voie d'abord habituelle de cet atrium. Son ouverture chirurgicale peut être obtenue par une incision soit verticale, soit postérieure ou arciforme.

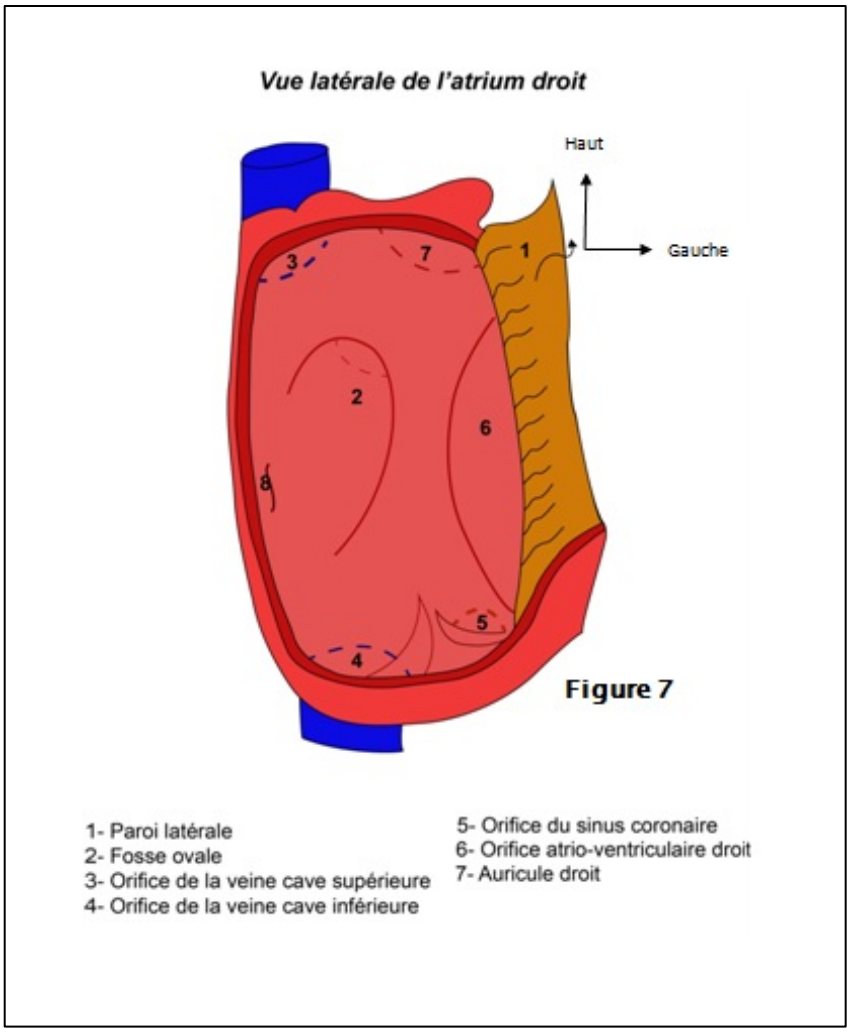

B -Ventricule droit :

Le ventricule droit a une forme de pyramide triangulaire, placé en avant de l'atrium droit, à base postérieure et à sommet antérieur, il présente trois parois.

a- Les parois : (Figure 8)

- ✓ Paroi antérieure : ou sterno-costal, elle présente à sa partie moyenne le muscle papillaire antérieur.

N.C :

- C'est la face d'abord chirurgical habituel de la cavité ventriculaire droite. Cet abord peut être horizontal (transversal) du sillon coronaire droit antérieur au sillon interventriculaire antérieur, ou vertical (longitudinal) dans l'axe de l'artère pulmonaire.

✓ Paroi septale, répond au septum interventriculaire, elle présente à sa partie postéro-supérieure la crête supra-ventriculaire. Celle-ci sépare une zone lisse supérieure, le cône artériel, et une zone inférieure, sur laquelle se fixent les muscles papillaires septaux et la trabécule septo-marginale.

N.C :

- La trabécule septo-marginale, qui solidarise les parois ventriculaires, s'oppose aux contraintes dilatatrice du ventricule droit.

✓ Paroi inférieure, répond à la face diaphragmatique : elle donne insertion au muscle papillaire postérieur et à la trabécule septo-marginale.



Figure 8

b- Le Sommet : le sommet du ventricule droit est au voisinage de l'apex.

c- La base : elle est occupée par l'orifice de l'artère pulmonaire et l'orifice atrio-ventriculaire.

- ✓ **L'orifice atrio-ventriculaire droit (orifice tricuspidien)** :

L'orifice tricuspidien fait communiquer l'atrium droit et le ventricule droit.

C'est un orifice annulaire, un peu allongé transversalement, mesurant 35 mm à 40 mm de diamètre, regardant en arrière, à droite et haut.

Il est fermé pendant la systole ventriculaire par la valve atrio-ventriculaire droite (valve ou valvule tricuspide) qui est insérée sur un anneau fibreux.

La valve atrio-ventriculaire droite est divisée en trois cuspides (séparées par 3 commissures) :

- antérieure,
- septale (ou interne),
- et postérieure (ou inférieure).

Chacune des cuspides est reliée à la paroi ventriculaire par des cordages tendineux issus des muscles papillaires, et répartis en trois groupes :

- Cordages du muscle papillaire antérieur,
- Cordages des muscles papillaires septaux,
- Cordages des muscles papillaires postérieurs.

- ✓ **L'orifice de l'artère pulmonaire** :(Figure 9)

L'orifice de l'artère pulmonaire fait communiquer le ventricule droit et l'artère pulmonaire, il est circulaire de 24 à 28 mm, regardant en haut, en arrière et à gauche.

Il est fermé pendant la diastole ventriculaire par trois valvules sigmoïdes semi-lunaires en nid de pigeon, dont le bord libre présente un nodule fibreux (Morgani) et constituant la valve pulmonaire.



Figure 9

3-3-Le cœur gauche :

Le cœur gauche reçoit le sang oxygéné (saturation à 99 %) et le propulse dans la grande circulation. Il présente à décrire un atrium et un ventricule, séparés par l'orifice atrio-ventriculaire (ou orifice mitral).

A-Atrium gauche (oreillette gauche) : (Figure 10)

Grossièrement ovoïde, à grand axe transversal d'un pédicule veineux pulmonaire à l'autr, il présente six parois :

- ✓ Paroi latérale (gauche), présente en avant l'orifice de l'auricule gauche.

N.C :

- C'est par son intermédiaire que le dilatateur (ou le doigt) peut être introduit dans l'atrium, puis dans l'orifice mitral lors des commissurotomies mitrales (dites à « cœur fermé »), effectuées pour rétrécissement mitral.

- ✓ Paroi septale (interne), formée par le septum interatrial avec la valvule du foramen oval.

- ✓ Paroi supérieure et inférieure, étroites, lisses et concaves.
- ✓ Paroi postérieure, présentant les orifices des quatre veines pulmonaires.
- ✓ Paroi antérieure, occupée par l'orifice atrio-ventriculaire gauche (orifice mitral).

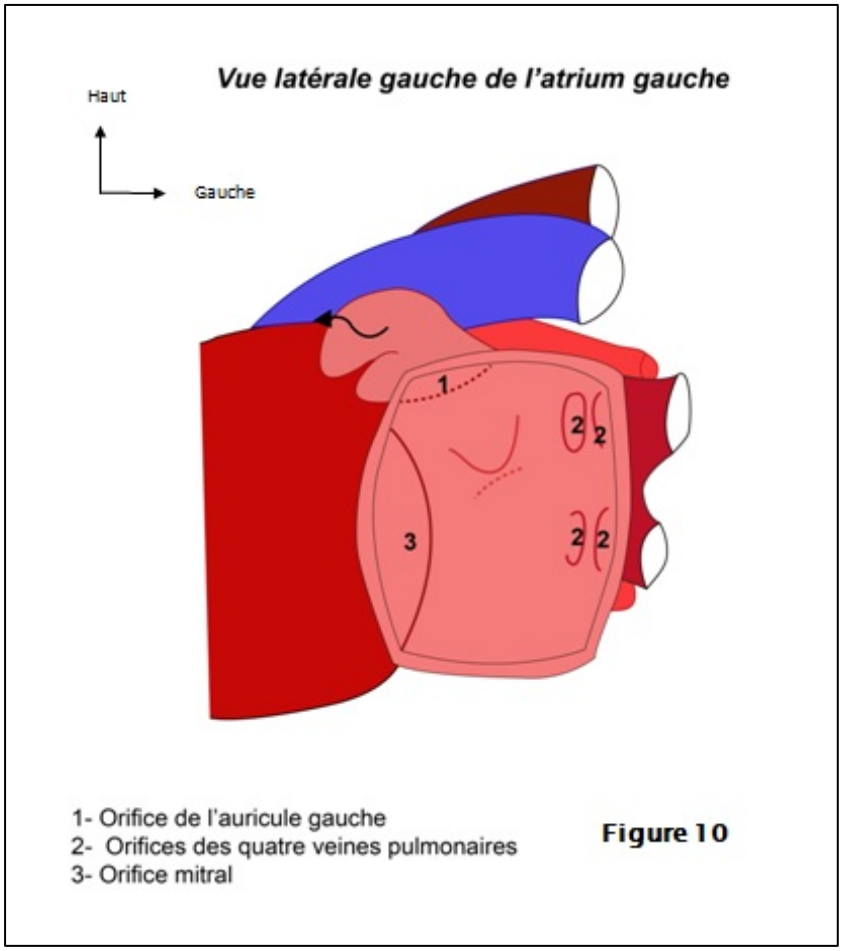

1- Orifice de l'auricule gauche
2- Orifices des quatre veines pulmonaires
3- Orifice mitral

Figure 10

B-Ventricule gauche :

Le ventricule gauche est l'élément essentiel du cœur, il a la forme d'un cône un peu aplati transversalement, il présente deux parois, deux bords, un sommet et une base.

a- Les parois :

- ✓ La paroi septale (droite) : elle répond au septum inter-ventriculaire et au septum atrio-ventriculaire tout en haut, lisse en arrière, elle est parcourue par de nombreuses saillies musculaires, en avant.

- ✓ La paroi latérale (gauche) : elle répond à la face latérale gauche du cœur, elle présente de nombreuses saillies musculaires, notamment les deux muscles papillaires de la valve atrio-ventriculaire gauche.

Les deux parois sont séparées par deux bords (antéro-supérieur et postéro-inférieur), elles donnent naissance aux :

- muscle papillaire antérieur,
- et muscle papillaire postérieur.

b-Le sommet : arrondi, il occupe la totalité de l'apex du cœur (le sillon interventriculaire croisant le bord droit du cœur 2 cm en dedans de la pointe).

c- La base : est entièrement occupée par les orifices : artériel (aortique) et atrio-ventriculaire (mitral).

- ✓ L'orifice atrio-ventriculaire gauche : il fait communiquer l'atrium et le ventricule gauches. C'est un orifice annulaire, mesurant 30 à 35 mm de diamètre. Il est fermé pendant la systole ventriculaire par la valve atrio-ventriculaire gauche (ou valve mitrale) :
  - qui est insérée sur l'anneau fibreux,
  - et divisée en deux cuspides par deux commissures postéro-droite et antéro-gauche. Chacune des cuspides est solidarisée à la paroi ventriculaire par des cordages des muscles papillaires antérieur et postérieur.
- ✓ L'orifice aortique : il fait communiquer le ventricule gauche et l'aorte. (Figure 11)

  C'est un orifice circulaire de 25 mm de diamètre, situé en arrière de l'orifice pulmonaire, regardant en arrière, en haut et à droite.

  Il est fermé pendant la diastole ventriculaire par trois valvules sigmoïdes semi-lunaires, à concavité supérieure dont le bord libre présente un nodule fibreux, et dont le bord adhérent est fixé sur l'anneau aortique : on peut lui définir :
  - une valvule sigmoïde « non coronaire »,
  - et deux valvules sigmoïdes « coronaire gauche » et « coronaire droite ».

  Ces trois valvules sont séparées par trois commissures.

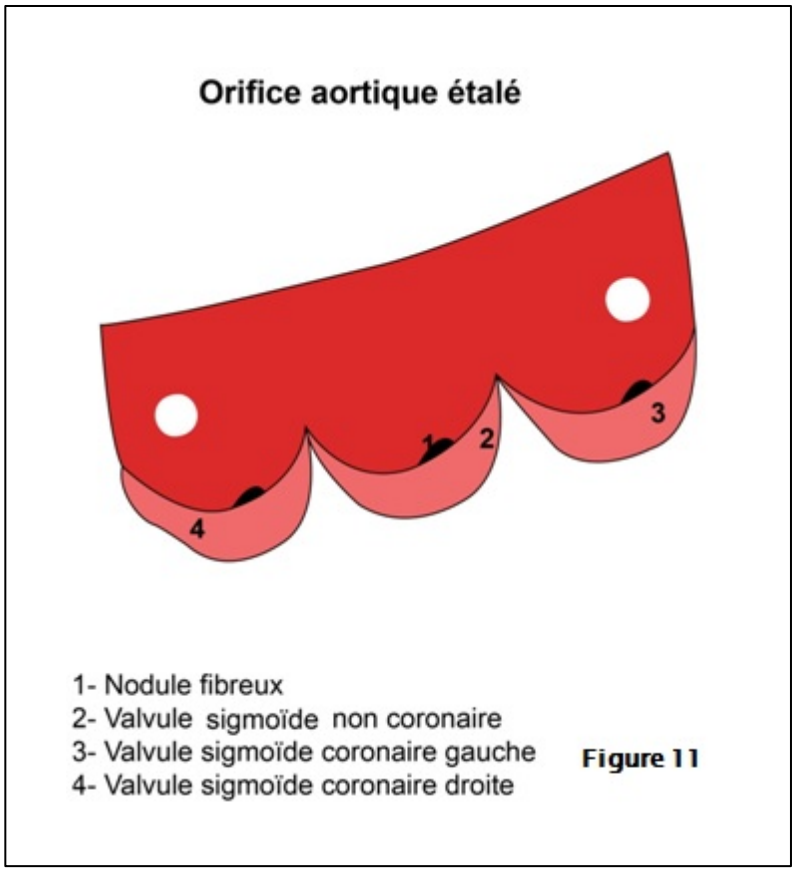

Figure 11

4-Structure du cœur :

Le cœur est essentiellement formé par un muscle épais : le myocarde, creusé par les cavités cardiaques.

Cette tunique musculaire épaisse est recouverte :

- ✓ en dedans par une membrane mince : l'endocarde,
- ✓ et en dehors, par le feuillet viscéral du péricarde : l'épicarde.

En plus de ces couches, le cœur est constitué d'un squelette cardiaque ou charpente fibreuse du cœur.

III -Rapports du cœur :

Le cœur est situé dans la partie inférieure du médiastin antérieur. Il est donc en rapport avec :

En avant : la paroi et le plastron sterno-costal.

En arrière : les éléments du médiastin postérieur, dont l'œsophage thoracique.

Latéralement : les cavités pleurales et leur contenu.

En bas : le diaphragme.

En haut : les gros troncs vasculaires.

N.C :

Les rapports antérieurs sont à l'origine d'éléments topographiques à la base de l'exploration séméiologique de l'auscultation cardiaque.

Il convient ainsi de rappeler que les foyers d'auscultation des orifices valvulaires se projetant sur la paroi thoracique comme suit :

- ✓ l'orifice aortique : partie médiale du 2e espace intercostal droit,
- ✓ l'orifice pulmonaire : partie médiale du 2e espace intercostal gauche,
- ✓ l'orifice mitral : partie latérale du 5e espace intercostal gauche sur la ligne axillaire,
- ✓ et l'orifice tricuspide : en regard de l'appendice xiphoïde.

IV -Péricarde:

Le péricarde est un sac fibro-séreux enveloppant le cœur et la partie adjacente des gros vaisseaux.

Il est constitué par deux enveloppes :

- ✓ le péricarde séreux,
- ✓ et le péricarde fibreux.

N.C :

Le péricarde séreux peut être l'objet d'une inflammation, la péricardite. Celle-ci peut occasionner un épanchement dont l'abondance peut entraîner des troubles hémodynamiques cardiaques graves.

1- Péricarde séreux :

Le péricarde séreux est constitué par deux feuillets :

- ✓ feuillet viscéral ou épicarde : appliqué contre le cœur et les vaisseaux,
- ✓ feuillet pariétal : appliqué contre la face profonde du péricarde fibreux.

Ces deux feuillets se continuent l'un avec l'autre au niveau de la ligne de réflexion du péricarde et limitent une cavité virtuelle : la cavité péricardique. (Figure 12)

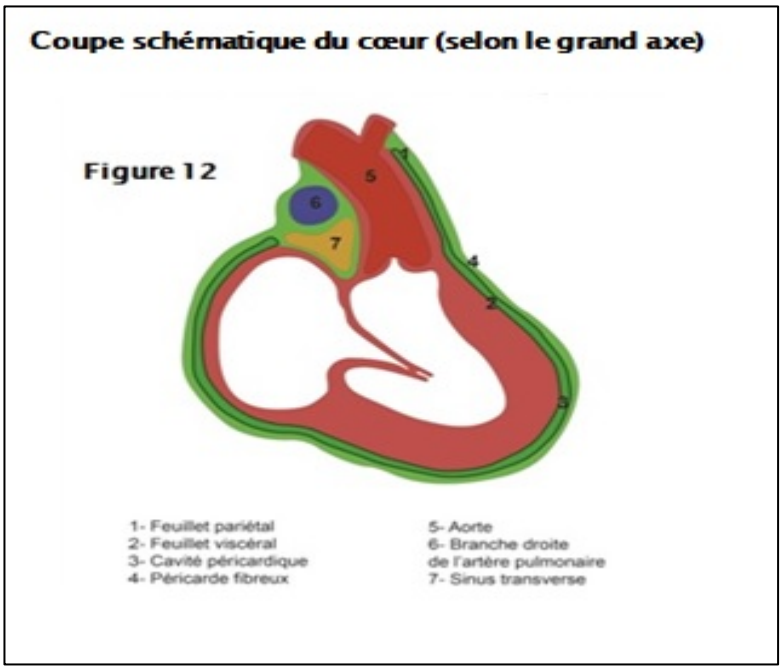

<u>La ligne de réflexion du péricarde séreux</u> :

<u>Autour du pédicule artériel</u> : (Figures 13, 14)

Le péricarde séreux constitue une gaine séreuse complète, qui se prolonge « isolant une colonne vasculaire » artérielle dans la grande cavité péricardique.

- ✓ La ligne part du bord droit de l'aorte, en regard de l'origine du tronc brachio-céphalique,
- ✓ descend obliquement en bas et à gauche, en avant de l'aorte et de la bifurcation de l'artère pulmonaire,
- ✓ sous-croise l'origine de l'artère pulmonaire gauche, d'avant en arrière,
- ✓ longe horizontalement, en arrière, la bifurcation de l'artère pulmonaire, puis l'artère pulmonaire droite,
- ✓ enfin, croise la face postérieure de l'aorte où elle remonte obliquement en haut et à droite pour rejoindre son point de départ.

Ainsi, en avant, cette ligne de réflexion dessine une courbe concave en haut et à gauche (le croisant de Haller), présentant deux cornes :

- ✓ corne supérieure, à l'origine du tronc brachio-céphalique,
- ✓ corne inférieure, entre l'aorte et bifurcation de l'artère pulmonaire.

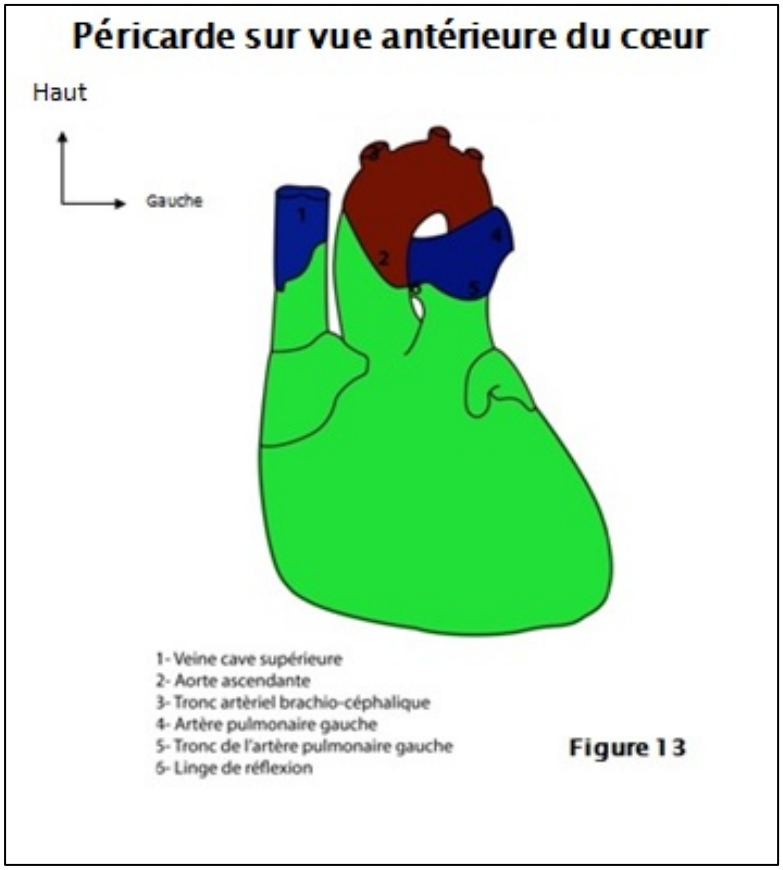

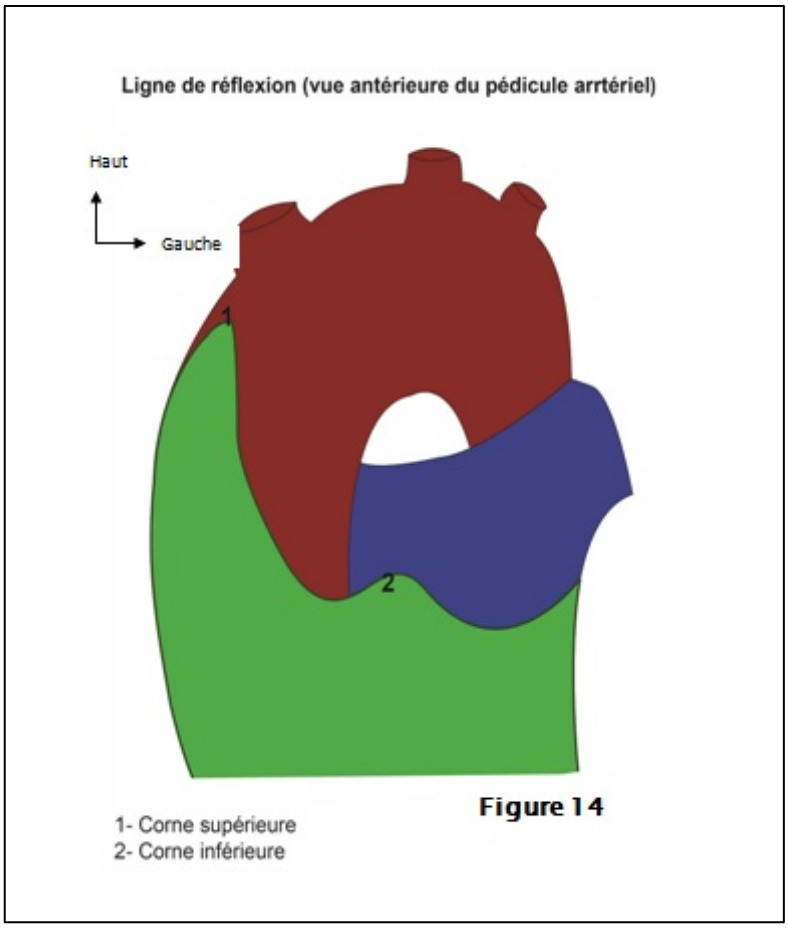

Figure 14

<u>Autour du pédicule veineux</u> : (Figure 15)

Le péricarde séreux constitue une gaine très courte, s'insinuant dans les intervalles, séparant les vaisseaux pour y constituer des culs-de-sac, et incomplète en arrière où persiste une zone dépéricardisée, constituant un véritable « méso ».

La ligne de réflexion :

- ✓ part de la face antérieure de la veine cave supérieure, à 3 cm de son abouchement dans l'atrium, le contourne par la droite, obliquement en bas et en arrière,
- ✓ descend verticalement, croisant le flanc droit des deux veines pulmonaires droites, supérieure et inférieure,
- ✓ contourne la veine cave inférieure, à 1 cm de son abouchement dans l'atrium, lui étant successivement droite, antérieure puis gauche,

- ✓ remonte verticalement, croisant le flanc gauche des veines pulmonaires droites,
- ✓ se dirige horizontalement à gauche,
- ✓ descend verticalement à droite des veines pulmonaires gauches, contourne l'inférieure et remonte verticalement à leur gauche,
- ✓ enfin se porte transversalement à droite, gagnant le flanc gauche de la veine cave supérieure, qu'elle contourne par en avant.

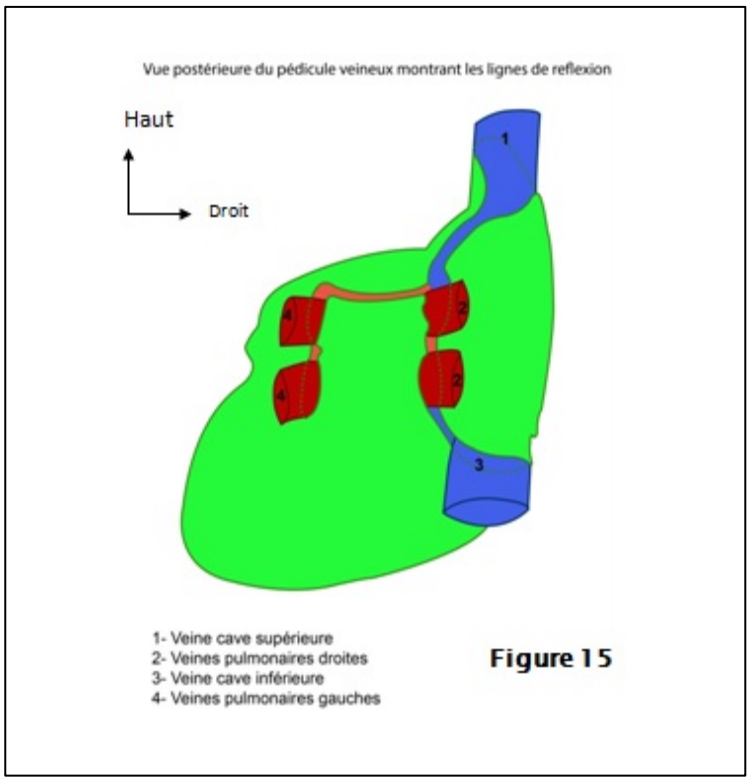

Figure 15

« **Méso » et diverticules** : (Figure 16)

Le méso :

La ligne de réflexion ménage à la face postérieure des atriums un véritable « méso », avec trois portions :

- ✓ Portion horizontale, entre les deux veines pulmonaires supérieures,
- ✓ Portion verticale gauche, autour des deux veines pulmonaires gauches,
- ✓ Enfin, portion verticale droite, autour des deux veines caves et des deux veines pulmonaires droites.

Les diverticules, cette ligne contournée limite des diverticules dans la grande cavité péricardique :

le sinus oblique du péricarde, ou cul de sac de Haller, le plus important, situé en arrière de l'atrium gauche et donc limité par les trois portions du méso décrit précédemment.

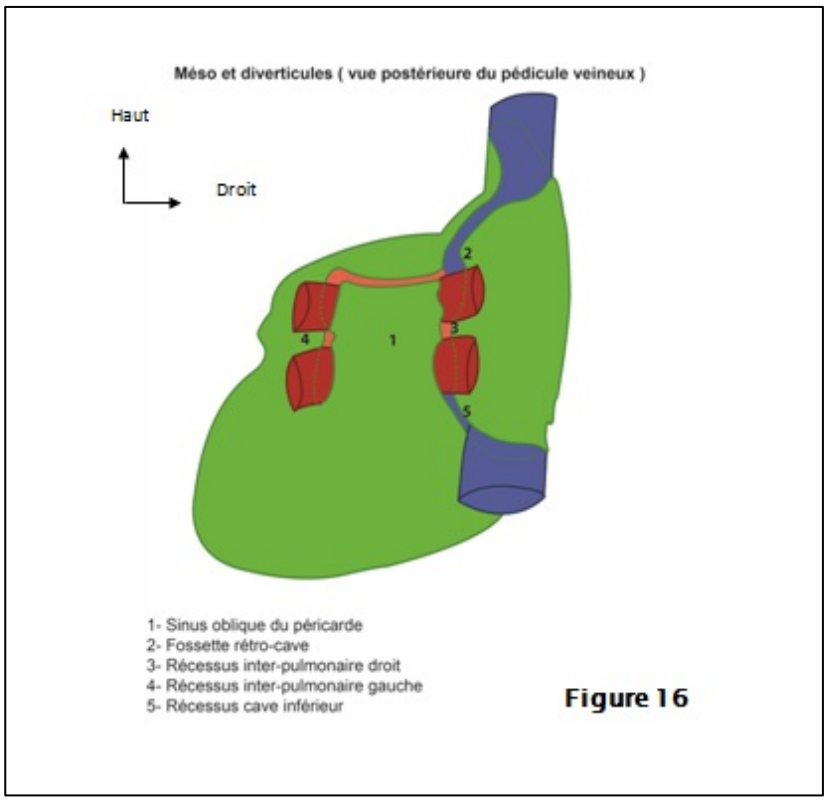

Figure 16

La cavité péricardique :

La cavité péricardique est comprise entre les deux feuillets du péricarde séreux, normalement virtuelle.

N.C :

- ✓ Cette cavité peut être le siège d'épanchements liquidiens parfois compressifs.

La cavité péricardique comporte deux parties :

- ✓ La grande cavité péricardique
- ✓ Et ses diverticules :

- Diverticules dessinés autour du pédicule veineux,
- Sinus transverse du péricarde, ou sinus de Theile, compris entre les deux pédicules veineux et artériel. (Figure 12)

Ce sinus présente trois parois :

- ✓ la paroi antérieure est constituée par le feuillet viscéral tapissant la face postérieure du pédicule artériel,
- ✓ la paroi postérieure, constituée par le feuillet viscéral tapissant la face antérieure des atriums, et de la veine cave supérieure,
- ✓ et la paroi supérieure, constituée par le feuillet pariétal (passant en pont de la ligne de réflexion artérielle à la ligne de réflexion veineuse).

Il s'ouvre par ses deux extrémités dans la grande cavité péricardique :

- ✓ L'orifice droit, est entre :
  - à gauche : l'aorte,
  - à droite : la veine cave supérieure,
  - en bas : l'auricule droit,
  - en haut : le péricarde passant en pont de l'aorte à la veine cave supérieure.
- ✓ L'orifice gauche, est entre :
  - à droite : le tronc de l'artère pulmonaire,
  - à gauche et en bas : l'auricule et l'atrium gauche,
  - en haut : la branche gauche de l'artère pulmonaire.

N.C :

Ce sinus est particulièrement important pour les chirurgiens cardiaques. Après l'ouverture du sac péricardique, un doigt peut être glissé dans ce sinus en passant en arrière du tronc pulmonaire et de l'aorte ascendante. Dans des interventions cardiaques sous circulation extracorporelle, telle le pontage d'une artère coronaire, le chirurgien peut arrêter ou dériver la circulation du sang dans ces gros vaisseaux, en y plaçant un clamp, une ligature et introduire les tubes d'un appareil de dérivation et serrer la ligature.

2- Péricarde fibreux :

Il forme un sac fibreux et résistant, solidaire de la lame pariétale du péricarde séreux. Il se continue avec l'adventice des gros vaisseaux afférents et efférents du cœur. (Figure 12)

Il a la forme d'un tronc de corne aplati d'avant en arrière, on peut lui décrire une base, un sommet et quatre faces.

- ✓ Sa base est fixée au diaphragme par le ligament phréno-péricardique.
- ✓ Sa face antérieure est unie au sternum par les ligaments sterno-péricardiques supérieur et inférieur.
- ✓ Sa face postérieure répond au médiastin postérieur.
- ✓ Son sommet est amarré aux viscères par les ligaments trachéo-péricardique et oesophago-péricardique, et à lame pré-vertébrale par les ligaments vertébro-péricardiques.

3- Vascularisation-Innervation :

Il convient d'opposer deux groupes de vaisseaux et de nerfs.

3-1-Groupe profond :

Il est destiné au feuillet viscéral du péricarde séreux, tributaire des vaisseaux et des nerfs du cœur.

3-2- Groupe superficiel :

Il est destiné au feuillet pariétal du péricarde séreux et au péricarde fibreux.

A- Vascularisation artérielle :

Les artères proviennent :

- des artères thoraciques internes,
- des artères phréniques supérieures,
- et accessoirement de branches viscérales (artères thymiques, thyroïdienne moyenne, œsophagiennes et bronchiques).

B- Vascularisation veineuse :

Les veines sont satellites des artères, sont drainées :

- par les veines azygos, en arrière,
- et par les veines phréniques supérieures, latéralement.

C- Drainage lymphatique :

Les lymphatiques rejoignent les nœuds lymphatiques trachéo-bronchiques inférieurs et médiastinaux.

D- Innervation :

Les nerfs dérivent des nerfs phréniques, vagues et sympathiques.

V-Anatomie fonctionelle :

Au cours d'une journée le cœur est traversé par 900 litres de sang environ. L'activité du myocarde alterne relaxation et contraction, qui assurent ainsi le remplissage ou diastole, et l'éjection ou systole.

- **La diastole :**

La diastole comprend une phase de remplissage et de contraction isovolumétrique.

Durant le remplissage, les valves atrio-ventriculaires s'ouvrent. Le sang s'écoule dans les ventricules sous l'effet de la dépression crée par la relaxation ventriculaire, puis de la contraction atriale.

Durant la contraction isovolumétrique, les valves atrio-ventriculaire et semi-lunaires sont fermées et la pression intraventriculaire augmente rapidement.

- **La systole** :

La systole contient une phase d'éjection ventriculaire et de relaxation iso-volumétrique.

Durant l'éjection ventriculaire, sous l'effet de la pression intraventriculaire, induite par la contraction du myocarde, les valves semi-lunaires s'ouvrent, le sang est éjecté dans l'aorte et le tronc pulmonaire.

Durant la relaxation isovolumétrique, les valves semi-lunaires se ferment sous l'effet de la chute de la pression intraventriculaire qui devient inférieure à la pression artérielle. Cette période est abrégée par l'augmentation de la pression intra-atriale, qui provoque l'ouverture des valves atrio-ventriculaires.

- **Bruits du cœur :**

Au cours de l'auscultation cardiaque, deux bruits du cœur sont habituellement audibles :

B1 : au début de la systole, est induit par la fermeture des valves atrio-ventriculaires, tricuspide et mitrale. Sa tonalité est sourde et maximale à l'apex du cœur.

B2 : au début de la diastole, est provoqué par la fermeture des valvules semi-lunaires, aortique et pulmonaire. Sa tonalité est plus haute et sèche, est maximale à la base du cœur.

VI – Applications cliniques :

Pathologies valvulaires : les perturbations pathologiques des valves du cœur affectent l'efficacité de la pompe cardiaque. Une maladie cardiaque valvulaire peut entrainer soit une sténose (rétrécissement) soit une insuffisance. Une sténose empêche une valve de s'ouvrir complètement, ce qui ralentit le flux sanguin en provenance d'une chambre cardiaque. D'autre part une insuffisance ou régurgitation empêche une valve de se fermer complètement, habituellement en raison de formation de nodules sur les cuspides (ou d'une cicatrisation qui les rétracte) empêchant leurs bords de se rencontrer ou de s'apposer correctement. Ceci permet à une quantité variable (selon la gravité de la lésion) de sang de refluer dans la chambre dont elle venait d'être éjectée. La sténose comme l'insuffisance accroissent la charge de travail du cœur. Le passage de sang par un orifice rétréci dans un gros vaisseau ou d'une chambre cardiaque (sténose et régurgitation) engendre une turbulence. La turbulence provoque des petits tourbillons responsables de vibrations qui sont audibles sous la forme de souffles.

Les maladies valvulaires sont liées à des problèmes mécaniques, souvent une valve endommagée ou défectueuse peut être remplacée chirurgicalement par une valvuloplastie. On utilise pour ce fait des prothèses valvulaires artificielles en matériaux synthétiques, mais aussi des xénogreffes valvulaires sont aussi pratiquées (transplantation de valves prélevées chez l'animal, comme le porc).

Péricardite, épanchement cardiaque et tamponnade cardiaque :

Le péricarde peut être impliqué dans plusieurs processus pathologiques :

L'inflammation du péricarde (péricardite) provoque en général une douleur thoracique et certaines pathologies inflammatoires peuvent entraîner la formation d'un épanchement péricardique.

Un péricarde chroniquement inflamé et épaissi peut finalement se calcifier et compromettre sérieusement la fonction cardiaque.

D'habitude les feuillets adjacents du péricarde séreux n'engendrent aucun son décelable à l'auscultation. Toutefois, une péricardite rend ses feuillets rigoureux et la friction qui en résulte (frottement péricardique) est perçue au stéthoscope comme le froissement de la soie. S'il existe un important épanchement péricardique, l'excès de liquide empêche le cœur de se dilater complètement, ce qui tend à limiter l'afflux du sang dans les ventricules. Ce phénomène – la tamponnade cardiaque – est une condition potentiellement létale car le péricarde fibreux est résistant et dépourvu d'élasticité. Par conséquent le volume du cœur se trouve de plus en plus limité par le liquide qui s'accumule en dehors de lui dans la cavité péricardique.

Drainage péricardique : Se fait soit par ponction ou péricardiocentèse, soit par fenestration péricardique ou une péricardotomie ouverte.

Moyens d'exploration :

Radiographie standard : La radiographie de thorax est un examen de base dans l'exploration non invasive du cœur. Elle donne des informations sur la silhouette du cœur et des gros vaisseaux ainsi que sur l'hémodynamique pulmonaire. Un cliché normal n'exclut pas une cardiopathie mais une silhouette cardiaque anormale indique une anomalie qui mérite de pousser plus loin les explorations.

Echocardiographie doppler transthoracique :

L'échocardiographie Doppler transthoracique (ETT) est une technique d'imagerie non invasive et non irradiante. Elle autorise la visualisation dynamique du cœur et notamment de ses cavités et des valves, mais permet également, via le Doppler, de caractériser les flux sanguins et les déplacements tissulaires au niveau cardiaque. Par conséquent, elle est d'intérêt primordial dans le diagnostic et le suivi de pathologies cardiovasculaires.

Echocardiographie-doppler trans-œsophagienne :

Le principe de l'echocardiographie-doppler trans-œsophagienne est identique à celui de l'échocardiographie doppler transthoracique, à ceci près que la sonde n'est pas externe mais associée à un endoscope et introduite par voie buccale dans l'œsophage du patient, afin d'obtenir une meilleure qualité d'image. Elle permet ainsi de bien visualiser des structures qui sont difficile à voir par voie transthoracique.

VII-Voies d'abord chirurgicales :

1- Sternotomie : L'incision cutanée est médiane et verticale L'incision est verticale et médiane elle commence 1 à2 cm sous la fourchette sternale (afin de ne pas apparaître à la base du cou) et descend en regard ou 1 cm sous l'appendice xiphoïde. Cette voie d'abord expose aisément le péricarde antérieur, le cœur, l'aorte ascendante et le tronc de l'artère pulmonaire.

C'est l'abord de référence au cours de la chirurgie valvulaire (mitrale, aortique, tricuspide, pulmonaire), ainsi que la chirurgie du péricarde.

2-Thoracotomies : Abord des structures cardiovasculaires à travers un espace intercostal et à travers la cavité pleurale. Selon la partie utilisée de l'espace intercostal, on parle alors de thoracotomie antéro-latérale ou postéro-latérale, droite ou gauche. La thoracotomie gauche est une voie d'abord utile dans les situations d'urgence, particulièrement pour l'exploration des plaies de l'aire cardiaque.

La thoracotomie droite permet la réparation, à cœur fermé, de certaines cardiopathies congénitales.

VIII-Conclusion :

Le cœur est l'organe central du système cardio-vasculaire. C'est une véritable « pompe », il assure la circulation du sang dans le corps grâce à ses contractions rythmiques. Il est en lien étroit avec l'appareil respiratoire. Elle peut être le siège de pathologies graves qui peuvent engager le pronostic vital. Les examens paracliniques ont pour objectif de déceler les anomalies physiologiques et anatomiques ce qui permet au praticien de poser le bon diagnostic.

Résumé de la question

Le cœur est un muscle creux doué d'une fonction contractile automatique, il occupe la partie antéro-inférieure du thorax et repose sur le diaphragme. Il a la forme d'une pyramide triangulaire à grand axe oblique à gauche, en avant et en bas. Il présente une coloration rougeâtre, et une consistance molle au niveau des atriums, ferme au niveau des ventricules. Son volume est sujet à des variations avec la révolution cardiaque (systole et diastole). Il présente trois faces, une base et un apex.

Le cœur est divisé par un septum médian en deux parties : un **« cœur droit »** et un **« cœur gauche »**. Chaque partie est subdivisée en deux cavités : un atrium et un ventricule. Les 4 cavités sont séparées par des septums qui apparaissent à la surface du cœur sous forme de sillons :

- Le septum inter-atrial : sépare les deux atriums.
- Le septum atrio-ventriculaire : sépare l'atrium droit du ventricule gauche.
- Le septum inter-ventriculaire : sépare les deux ventricules.

Chaque atrium s'ouvre en avant sur le ventricule correspondant via un orifice atrio-ventriculaire et chaque ventricule permet au niveau de sa base la vidange ventriculaire à travers un orifice artériel.

Le cœur droit reçoit le sang désaturé et le propulse dans la petite circulation, ou circulation pulmonaire, où il va se charger en oxygène. Il présente un atrium et un ventricule. Alors que le cœur gauche reçoit le sang oxygéné (saturation à 99 %) et le propulse dans la grande circulation ou circulation systémique. Il présente un atrium et un ventricule.

Les ventricules droit et gauche communiquent avec les atriums correspondants et les gros vaisseaux émergeants via des orifices :

- ✓ **L'orifice atrio-ventriculaire droit (orifice tricuspidien)** : Il fait communiquer l'atrium droit et le ventricule droit. Il est muni d'une valve tricuspide dite : atrio-ventriculaire droite, qui est formée de 3 cuspides séparées par 3 commissures, chacune des cuspides est reliée à la paroi ventriculaire correspondante par des cordages tendineux.

- ✓ **L'orifice de l'artère pulmonaire :** Il fait communiquer le ventricule droit et l'artère pulmonaire. Il est muni d'une valve composée par 3 valvules sigmoïdes semi-lunaires en nid de pigeon.
- ✓ **L'orifice atrio-ventriculaire gauche :** Il fait communiquer l'atrium gauche et le ventricule gauche. Il est muni d'une valve bicuspide : la valve atrio-ventriculaire gauche (ou valve mitrale) composée de deux cuspides séparées par deux commissures.
- ✓ **L'orifice aortique :**

  Il fait communiquer le ventricule gauche et l'aorte. Il est muni d'une valve composée de trois valvules sigmoïdes semi-lunaires séparées par trois commissures.

Le cœur et la partie adjacente des gros vaisseaux sont enveloppés dans un sac fibro-séreux : **le péricarde**. Il est constitué par deux enveloppes : Le péricarde **séreux** en profondeur et le péricarde **fibreux** en périphérie.

Le péricarde séreux est formé par 2 feuillets :

- ✓ Un feuillet viscéral ou épicarde : appliqué contre le cœur et les vaisseaux.
- ✓ Un feuillet pariétal : appliqué contre la face profonde du péricarde fibreux.

Le feuillet viscéral se réfléchit après avoir tapissé les deux pédicules artériel et veineux, et se continue avec le feuillet pariétal, constituant ainsi **les lignes de réflexion**. Ces lignes de réflexion forment des culs de sac, le plus important est le **sinus oblique** ou **sinus de Haller.**

Les deux feuillets du péricarde séreux délimitent : **la cavité péricardique**, normalement virtuelle, elle contient un film liquidien qui facilite les mouvements cardiaques.

La cavité péricardique comporte deux parties :

- La grande cavité péricardique.
- Et ses diverticules :
  - Diverticules dessinés autour du pédicule veineux.
  - Sinus transverse du péricarde, ou sinus de Theile, compris entre les deux pédicules veineux et artériel.

Le péricarde fibreux forme un sac fibreux et résistant, solidaire de la lame pariétale du péricarde séreux. Il se continue avec l'adventice des gros vaisseaux afférents et efférents du cœur. On peut lui décrire une base, un sommet et quatre faces.

Vascularisation et innervation du cœur

Plan :

I. INTRODUCTION
II. VASCULARISATION ARTERIELLE
    1. Artère coronaire droite
    2. Artère coronaire gauche
    3. Calibre des vaisseaux
    4. Systématisation de la vascularisation artérielle
    5. Anastomoses
III. VASCULARISATION VEINEUSE
    1. Système du sinus coronarien
    2. Système des veines profondes
IV. DRAINAGE LYMPHATIQUE
V. INNERVATION
VI. ANATOMIE FONCTIONNELLE
VII. APPLICATIONS CLINIQUES
VIII. CONCLUSION

I- Introduction :

La vascularisation artérielle cœur est assurée par les artères coronaires droite et gauche, leurs branches terminales présentent des anastomoses sous-épicardiques et myocardiques dont la valeur fonctionnelle est réduite, comme le montre leurs thromboses en clinique.

Les veines du cœur cheminent à la surface de celui-ci et s'abouchent dans le sinus coronaire.

L'innervation correspond à une double entité, à savoir une innervation spécifique intrinsèque et une innervation extrinsèque.

Intérêt de la question :

-Pathologique :

La maladie cardiaque coronarienne est l'une des principales causes de mortalité.

Les troubles du rythme cardiaque, avec comme chef de file la fibrillation atriale, sont fréquents et peuvent être associés à une morbi-mortalité cardiovasculaire significative.

- Thérapeutique : la bonne connaissance de la vascularisation et de l'innervation du cœur retrouve son intérêt thérapeutique dans les interventions de revascularisation (angioplastie et pontage) et dans la mise en place d'un stimulateur cardiaque ou pacemaker.

II -Vascularisation artérielle :

Les deux artères coronaires, premières bronches collatérales de l'aorte, forment une double couronne autour du cœur.

1- Artère coronaire droite :

1-1- Origine :

Elle naît, à la racine de l'aorte au niveau du sinus de Valsalva ou sinus coronarien droit, en position antérieure sur l'aorte en place.

N.C :

En chirurgie cardiaque, sur un sujet en décubitus dorsal, les embolies gazeuses sont électivement des embolies de l'artère coronaire droite.

1-2-Trajet : (Figure 1)

L'artère coronaire droite présente trois segments :

- le premier est oblique en bas, en avant et à droite, elle gagne le sillon atrio-ventriculaire antérieur,
- le deuxième est vertical, il parcourt la totalité de ce sillon,
- et le troisième segment après avoir contourné le bord droit du cœur, il chemine dans la partie inférieure du sillon atrio-ventriculaire.

NC :

- ✓ A ce niveau, l'artère est plus superficielle (la graisse moins abondante) : c'est le segment le plus chirurgical.

Ces trois segments sont séparés par deux coudes, l'un supérieur, et l'autre inférieur.

N.C :

- ✓ Ainsi l'artère coronaire droite a un aspect coronarographique en cadre ou en C plus au moins régulier.

1-3-Terminaison et branches terminales : (Figure 1, 2, 3)

Juste avant la croix des sillons, elle se bifurque en deux branches :

- **Artère interventriculaire inférieure**, ou postérieure suit le sillon interventriculaire inférieur et s'épuise avant l'apex après avoir donné des collatérales ventriculaires :
  - ✓ des branches pariétales, ventriculaires inférieure droite et gauche, destinées aux faces inférieures des deux ventricules.
  - ✓ Et des branches septales inférieures, assurant la vascularisation du 1/3 inférieur du septum interventriculaire.
- **Artère rétroventriculaire gauche,** chemine dans la partie gauche du sillon atrio-ventriculaire elle donne :
  - ✓ une branche ascendante destinée au noeud atrio-ventriculaire,
  - ✓ et des branches destinées à la face inférieure du ventricule gauche.

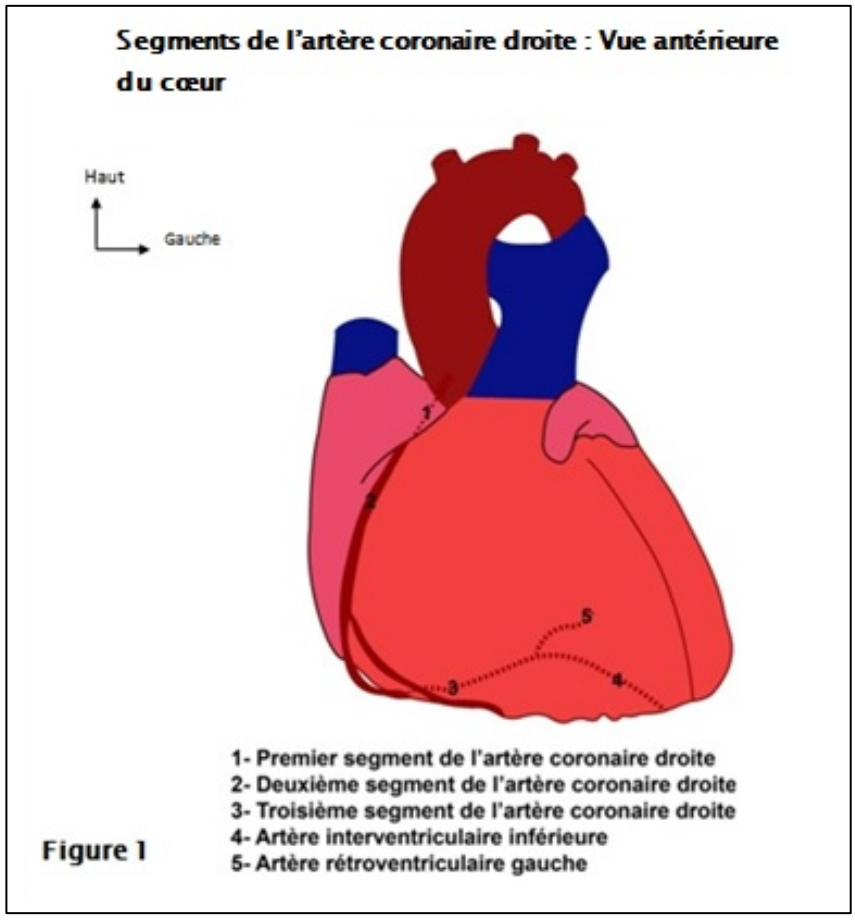

Figure 1

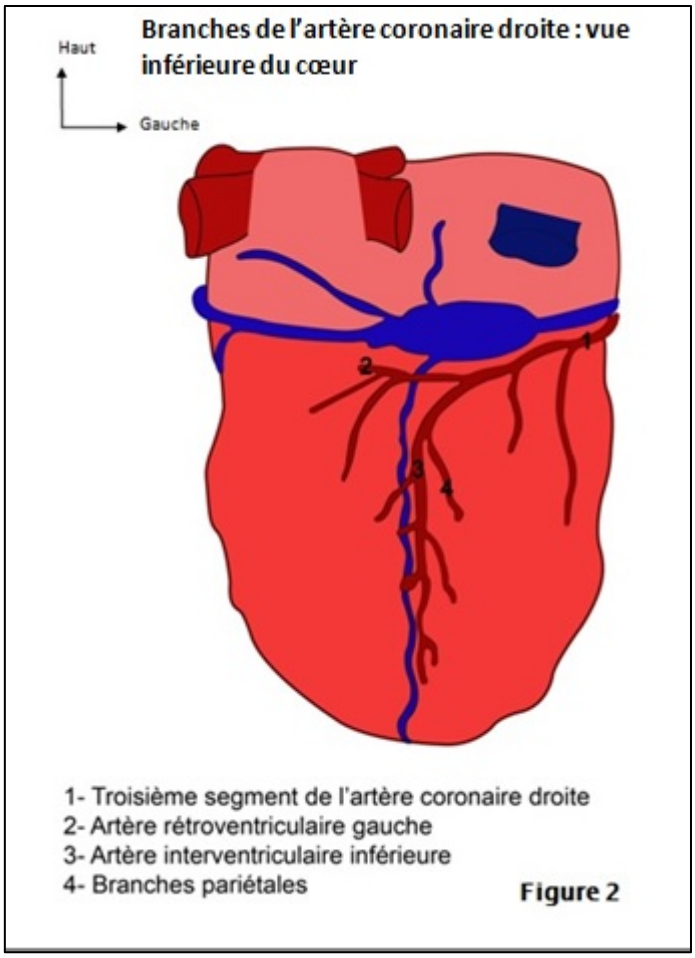

<u>1-4-Branches collatérales</u> : (Figure 3)

Elles naissent du tronc de la coronaire droite :

- **Des branches descendantes ventriculaires droites, antérieures** :
  - ✓ l'artère infundibulaire droite,
  - ✓ et l'artère marginale droite.
- **Des branches ascendantes, atriales** :
  - ✓ l'artère atriale droite antérieure, irriguant, le nœud sinu-atrial : C'est la plus importante.
  - ✓ et l'artère atrial du bord droit, inconstante.

N.C : L'abord chirurgical de l'artère coronaire droite se fait en règle générale au niveau du 3e segment de l'artère coronaire droite dans le sillon coronaire droit inférieur, avant sa division.

Compte tenu de la topographie des lésions athéromateuses et de l'importance respective des deux branches terminales, il n'est pas rare d'aborder la branche inter ventriculaire postérieure, en cas de sténose ostiale de celle-ci afin d'y implanter un des greffons.

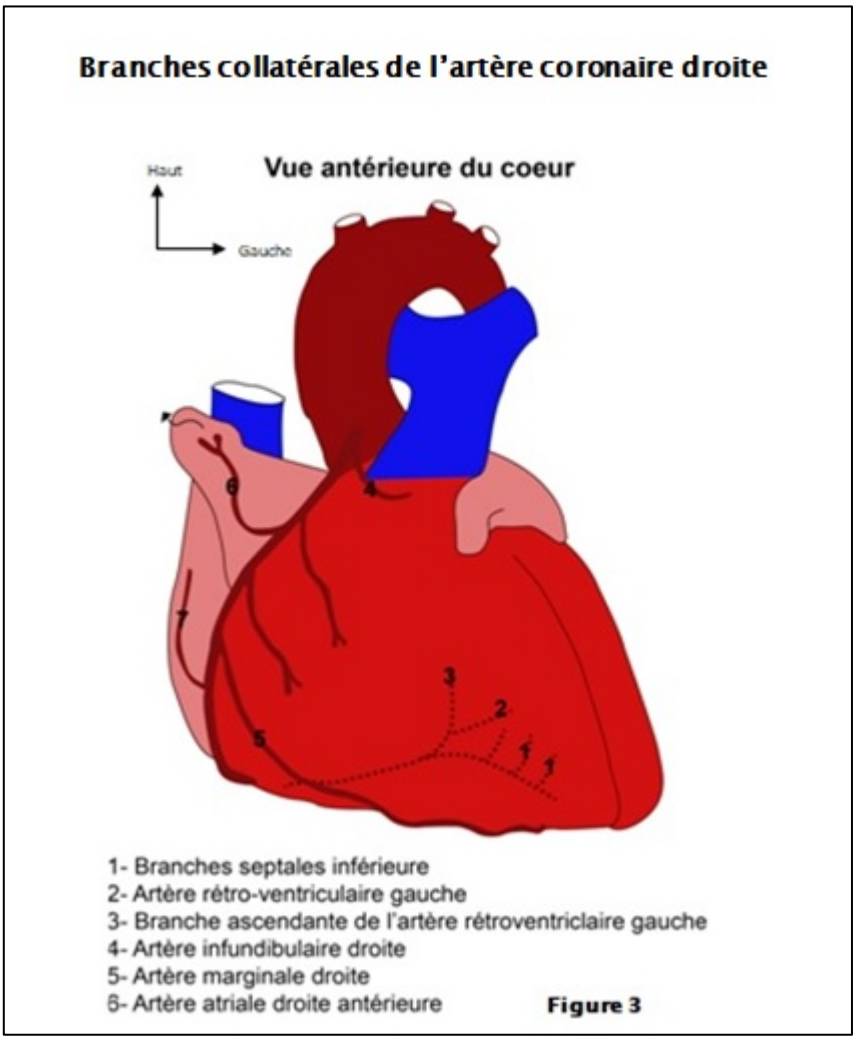

Figure 3

2- Artère coronaire gauche :

2-1-Origine :

Elle naît du flanc antéro-gauche de l'aorte ascendante au niveau du sinus de Valsalva antérogauche. (Figure 4)

2-2-Trajet :

Le tronc de l'artère coronaire gauche est court, ne donnant pas de collatérales.

Elle se porte en avant, contourne en arrière et à gauche le tronc pulmonaire, et passe sous l'auricule gauche, elle gagne le sillon interventriculaire antérieur. (Figures : 4,5)

NC :

- ✓ Ce n'est pas un segment chirurgical.

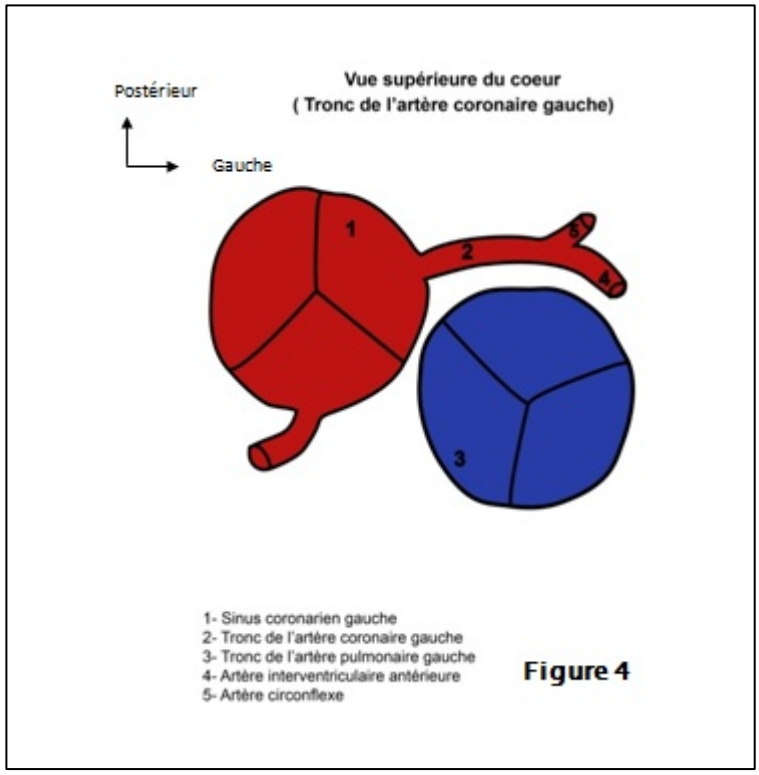

Figure 4

2-3-Terminaison : (Figure 5)

Elle se bifurque en deux branches : l'artère inter-ventriculaire antérieure et l'artère circonflexe.

- ➢ **L'artère inter-ventriculaire antérieure** : elle gagne le sillon inter-ventriculaire antérieur qu'elle parcourt totalement, elle contourne le bord droit du cœur, en dedans de l'apex pour se terminer dans le sillon inter-ventriculaire postérieur.

Elle donne au cours de son trajet des branches collatérales toutes à destinée ventriculaire :

- ✓ Branches pariétales, distinées au ventricule droit et surtout au ventricule gauche :
  - la première branche, destinée au ventrciule droit, est l'artère infundibulaire gauche,

anastmosée avec son homologue droite,

- les branches, déstinées au ventricule gauche, sont les artères diagonales.

✓ Branches septales, elles s'enfoncent dans le septum interventriculaire, dont elles irriguent les deux tiers antérieurs,

- la première irrigue la partie initiale du faisceau atrio-ventriculaire,
- et la deuxième vascularise le muscle papillaire antérieur de la valve atrio-ventriculaire droite et la branche droite du faisceau atrio-ventriculaire.

NC :

✓ Les branches septales sont bien visibles en coronarographie, elles permettent de reconnaître à coup sûr l'artère interventriculaire antérieure (IVA).

➢ **L'artère circonflexe** : Elle chemine dans le sillon atrio-ventriculaire et se termine en règle, avant la croix des sillons, à la face inférieure du ventricule gauche.

Elle donne au cours de son trajet deux sortes de branches collatérales :

✓ des branches atriales,

✓ et des branches ventriculaires descendantes (au nombre de 3 à 4).

NC :

- La vascularisation artérielle du cœur est de type terminale, car il y a très peu d'anastomose entre les différentes branches coronaires, et chaque branche vascularise un territoire fermé. Il n'y a donc pas de suppléance possible. Une absence d'irrigation artérielle partielle entraîne des angines de poitrine à l'effort. Et l'absence totale de vascularisation donne un infarctus du myocarde.

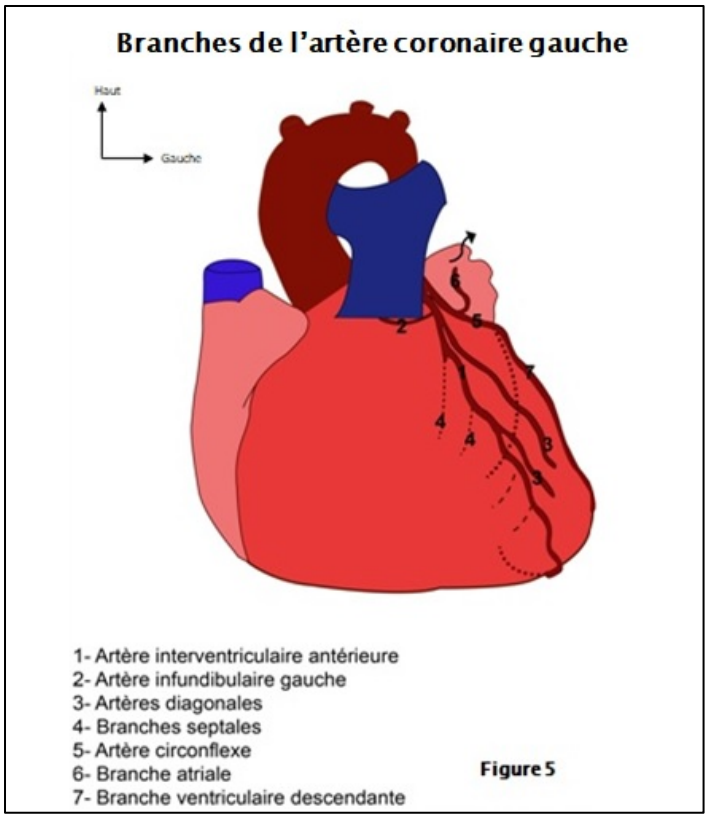

<u>3- Calibre des vaisseaux</u> :

<u>Troncs d'origine</u> : 3 à 5mm.

N.C :

- ✓ Le calibre des 3 artères coronaires « chirurgicales » (artère coronaire droite, artère circonflexe et artère interventriculaire antérieure) autorise en général la réalisation d'une anastomose avec un greffon saphène (pontage aorto-coronarien).

<u>Les collatérales principales</u> : ont souvent un calibre important à leur origine (supérieur à 1,5mm)

N.C :

- ✓ Le calibre des collatérales principales autorise la réalisation d'un pontage aorto-coronarien.

<u>4- Systématisation de la vascularisation artérielle</u> :

<u>Territoire-Dominance</u> :

En cas de réseau coronarien dit « équilibré» (45 % des cas).

Au niveau atrial : prédominance de l'artère coronaire droite.

Au niveau ventriculaire :

La ligne de partage ne passe pas par les sillons.

- ✓ En avant, l'artère coronaire irrigue tout le ventricule gauche et la partie voisine de l'infundibulum et du ventricule droit,
- ✓ En arrière, l'artère coronaire droite irrigue toute la face diaphragmatique du ventricule droit et, très largement, le ventricule gauche vers le haut.

Au niveau des cloisons :

- ✓ Le septum interatrial est faiblement vascularisé (avant tout par l'artère coronaire droite)
- ✓ Le septum interventriculaire est largement vascularisé par l'artère coronaire gauche (la pointe et les 2/3 antérieurs) et par l'artère coronaire droite (1/3 postérieur et inférieur)

Au niveau du tissu nodal :

- ✓ prédominance de l'artère coronaire droite,
- ✓ l'artère coronaire gauche vascularise la branche droite du faisceau atrio-ventriculaire et partiellement sa branche gauche.

Les valves cardiaques : sont avasculaires seuls les muscles papillaires sont vascularisées.

5-Anastomoses :

Sur le plan anatomique, il existe réellement des anastomoses :

- ✓ intracoronariennes, entre les branches du même tronc coronaire,
- ✓ intercoronariennes, entre les réseaux droit et gauche,
- ✓ extracoronariennes : avec les vasa vasorum des gros vaisseaux ou les artères péricardiques.

En fait physiologiquement : sur un cœur sain, ces anastomoses ne sont pas fonctionnelles.

N.C :

L'occlusion brutale d'une artère donne lieu à un infarctus dans le territoire correspondant :

- ✓ antérieur pour l'interventriculaire antérieure,
- ✓ latéral pour les branches latérales de l'artère circonflexe,

- ✓ inférieur (postéro-diaphragmatique) pour l'artère coronaire droite, ou interventriculaire inférieure (ou postérieure).
- ✓ infarctus très étendu, souvent létal, en cas d'oblitération du tronc commun de la coronaire gauche.

III - Vascularisation veineuse :

Deux systèmes assurent le retour veineux coronarien :

- ✓ Un système principal, ou système du sinus coronaire, regroupant les veines superficielles satellites des artères coronaires.
- ✓ Un système accessoire regroupant des veines profondes qui se drainent directement dans les cavités cardiaques.

1-Système du sinus coronarien :

1-1-Le sinus coronaire : (Figure 7)

C'est un segment veineux dilaté (ampullaire), long de 3 cm et large de 1 cm.

L'origine coïncide avec la terminaison de la grande veine du cœur.

Il occupe la partie terminale du sillon atrio-ventriculaire gauche.

Il se termine à la face inférieure de l'atrium droit par un orifice valvulé, situé en avant et en dedans de l'orifice de la veine cave inférieure.

1-2- Les affluents du sinus coronaire : (Figure 6, 7)

- ➢ **La grande veine du cœur ou grande veine coronaire** : est l'affluent principal.

Elle naît dans le sillon interventriculaire antérieur, près de l'apex.

Elle remonte dans ce sillon à gauche de l'artère interventriculaire antérieure.

Elle s'infléchit vers la gauche pour rejoindre le sillon atrio-ventriculaire gauche, et se termine dans le sillon coronaire, au cours de son trajet elle reçoit des branches collatérales :

- les veines du septum interatrial et intervenriculaire,
- les veines de toute la paroi antérieure du ventricule gauche,
- et les veines de la moitié gauche de la paroi antérieure du ventricule droit.

Les autres afférences du sinus coronaire sont moins importantes :

- **La veine moyenne du cœur (veine interventriculaire inférieure)**
- **Les veines postérieures du ventricule gauche**
- **La petite veine du cœur (petite veine coronaire)** qui chemine dans le sillon coronaire droit inférieur, près de l'artère coronaire droite.
- **La veine oblique de l'atrium gauche ou veine de Marshall.**

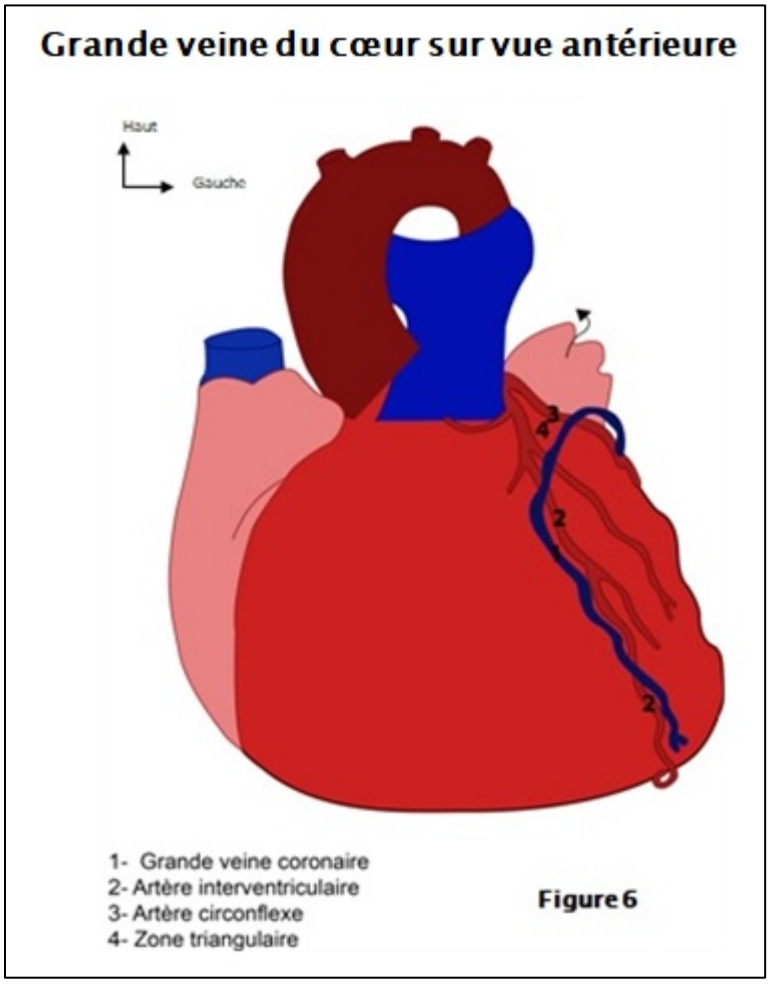

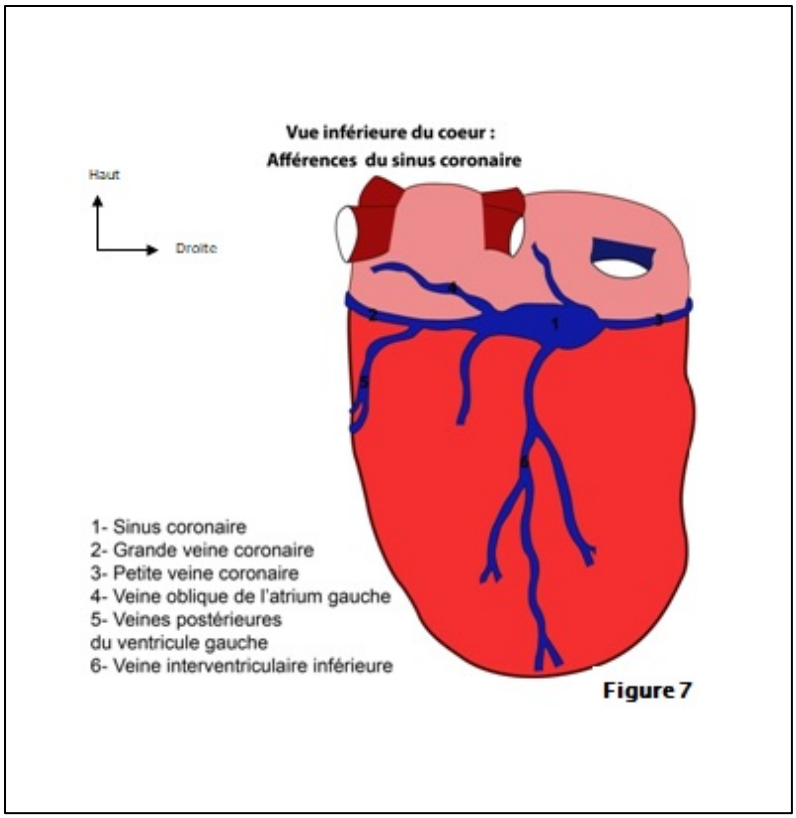

Figure 7

2-Système des veines profondes : (Figure 8)

Deux groupes de veines intramyocardiques vont se jeter directement dans les cavités cardiaques

2-1-les veines antérieures du cœur ou petites veines du cœur (veines de Galien) :

Elles sont situées à la face antérieure de l'atrium et du ventricule droits.

Elles s'abouchent directement dans l'atrium droit, au-dessus du sillon atrio-ventriculaire droit, après être passées par-dessous ou par-dessus l'artère coronaire droite.

La plus volumineuse, la veine du bord droit est satellite de l'artère du bord droit.

2-2-les veines minimes du cœur (veines de Thebesius) :

Elles sont essentiellement situées au niveau du cœur droit.

Elles s'abouchent dans les quatre cavités cardiaques par de petits orifices.

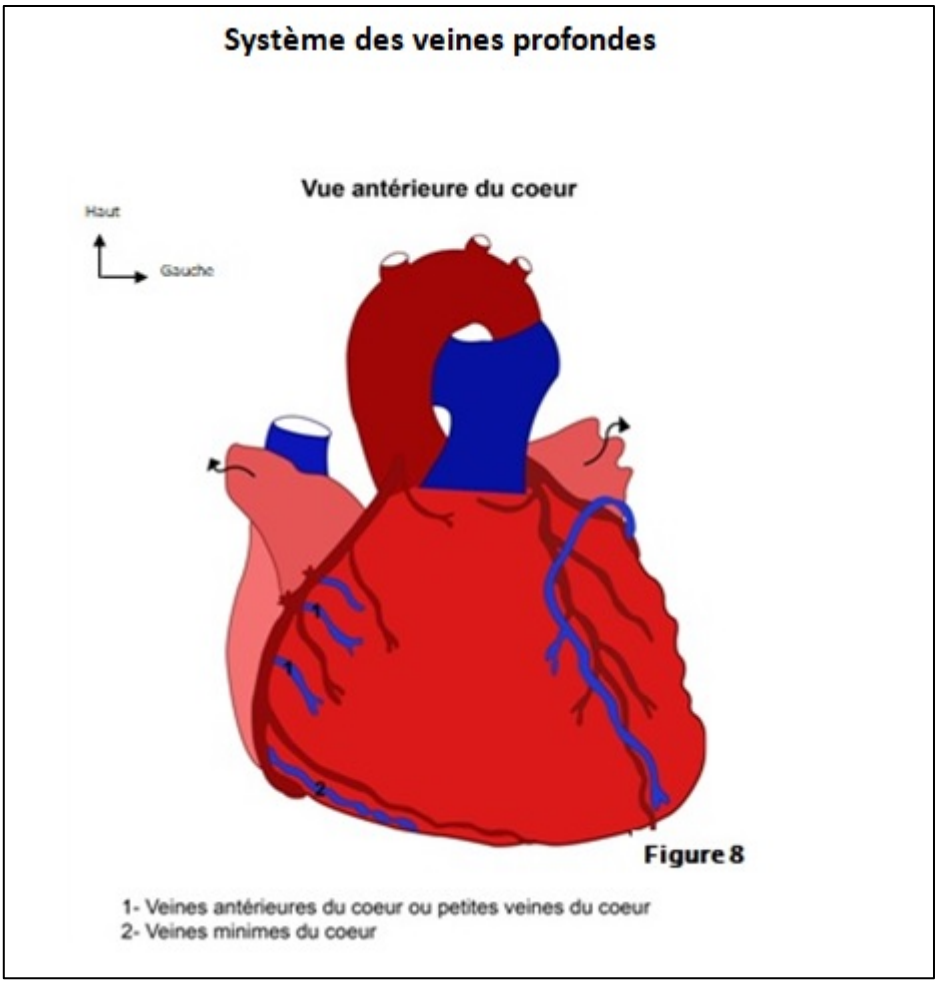

Figure 8

1- Veines antérieures du coeur ou petites veines du coeur
2- Veines minimes du coeur

IV- Drainage lymphatique: (Figure 9)

Il existe deux réseaux d'origine :

- ✓ un réseau profond, sous endocardique et myocardique qui se draine lui-même vers :
- ✓ un réseau superficiel, sous épicardique.

Le réseau sous-épicardique est drainé par deux collecteurs principaux :

- ✓ le collecteur principal gauche gagne les nœuds lymphatiques latéro-trachéaux droits, puis le conduit lymphatique droit, donc le confluent jugulo-sous-clavier droit,
- ✓ le collecteur principal droit gagne les nœuds lymphatiques médiastinaux antérieurs gauches, puis le canal thoracique, donc le confluent jugulo-sous-clavier gauche.

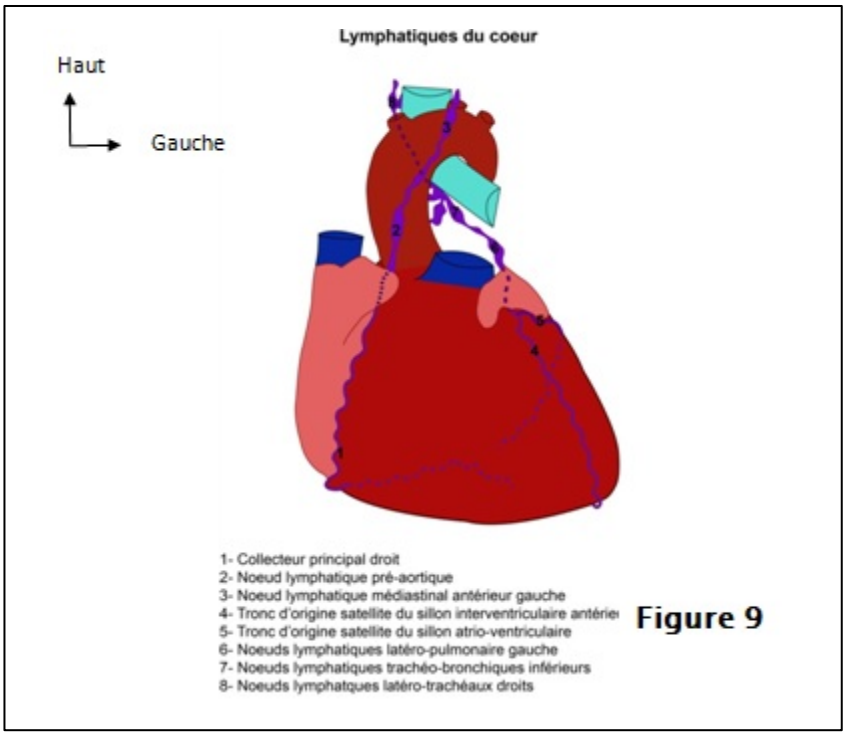

Figure 9

V- Innervation : (Figure 10)

L'innervation du cœur est assurée par une double entité :

- ✓ **Innervation intrinsèque** : qui correspond au système cardionecteur, responsable de l'automatisme cardiaque.
- ✓ **Innervation extrinsèque** : qui assure la régulation nerveuse de l'automatisme cardiaque et qui est assurée par deux systèmes :
  - le système sympathique, cardio-accélérateur.
  - Et le système parasympathique, cardio-freinateur.

Ces deux systèmes sympathique et parasympathique donnent naissance aux nerfs cardiaques, qui forment des plexus cardiaques (ou rameaux).

1- Innervation extrinsèque :

La régulation de l'automatisme cardiaque est assurée par deux systèmes :

1-1- Le système parasympathique :

Il est formé par les branches du nerf vague, schématiquement réparties, de chaque côté, en trois :

- ✓ Nerf cardiaque supérieur, né du tronc du nerf vague, en aval du ganglion inférieur du nerf vague,
- ✓ Nerf cardiaque moyen, né de l'anse du nerf laryngé récurrent.
- ✓ Nerf cardiaque inférieur, né au-dessous de l'anse du nerf laryngé récurrent.

1-2- Le système sympathique :

Il est formé par les branches nées des ganglions de la chaîne cervicale, se répartissant, de chaque côté, en trois groupes :

- ✓ Nerf cardiaque supérieur, né du ganglion cervical supérieur.
- ✓ Nerf cardiaque moyen, branche la plus volumineuse, née du ganglion cervical moyen.
- ✓ Nerf cardiaque inférieur, très court, né du ganglion cervical inférieur (ganglion cervico-thoracique) ou de l'anse sous clavière.

1-3- Plexus cardiaques :

Tous les nerfs du cœur se résolvent en deux plexus :

A- Le plexus artériel antérieur (ou plexus cardiaque supérieur) :

- ✓ Il entoure l'aorte ascendante et l'artère pulmonaire.
- ✓ Il regroupe des filets nerveux issus :
  - des nerfs cardiaques des deux sympathiques,
  - du vague gauche, et du contingent supérieur du vague droit.
- ✓ Il se condense après avoir croisé les deux faces de l'aorte, en un ganglion de Wrisberg.
- ✓ Il peut être sous-divisé en trois plexus : pré-aortique, rétro-aortique et sous-aortique.
- ✓ Il donne naissance aux plexus coronaires, droit et gauche, qui accompagnent les artères coronaires, et formant en profondeur les plexus intracardiaques : sous-épicardique et sous endocardique.

B- Le plexus veineux postérieur (ou plexus cardiaque inférieur) :

- ✓ Il entoure les veines pulmonaires et la veine cave supérieure.
- ✓ Il regroupe des filets nerveux issus de :
  - Nerfs cardiaques du sympathique droit,
  - Contingents inférieurs et moyens du nerf vague droit.

Il donne en arrière de la bifurcation pulmonaire deux sortes de filets :

- Filets droits, descendant en arrière de l'atrium droit,
- Filets gauches, descendant à la face postérieure des ventricules.

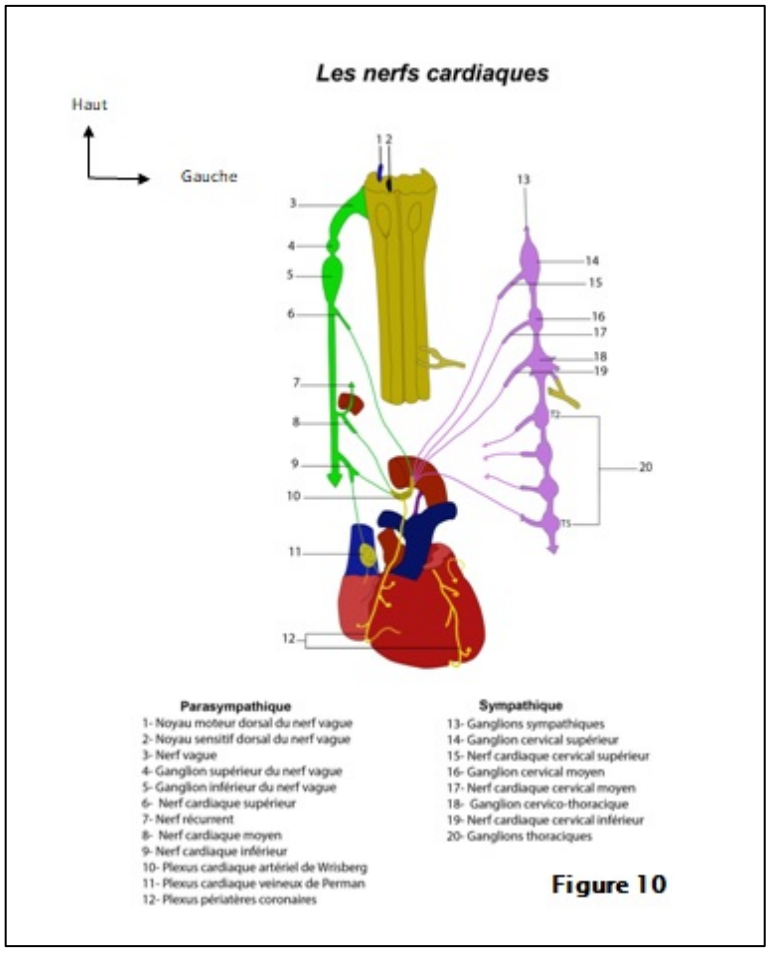

Figure 10

1-4- Systématisation :

- ✓ les centres moteurs sympathiques sont situés dans la corne latérale de la moelle, entre C4 et T4,
- ✓ les centres moteurs parasympathiques sont situés dans le noyau parasympathique (cardio-pneumo-entérique) du nerf vague,
- ✓ les plexus cardiaques véhiculent des fibres centrifuges et des fibres centripètes (autorégulation possible).

N.C :

- ✓ Ainsi s'expliquent l'adaptation du rythme et du débit cardiaques, du tonus vasculaire et du débit coronarien (les interventions à visée sympathique (résection des plexus pré et sous-aortiques décrite par Arnul) suppriment des afférences vaso-constrictives et peuvent augmenter le débit coronarien.

2-Innervation intrinsèque : système cardionecteur :

Le système cardionecteur est chargé de coordonner les contractions des différentes cavités cardiaques.

Il est constitué de :

- ✓ formations en amas (nœud sino-atrial et nœud atrio-ventriculaire),
- ✓ et de fibres unies en faisceaux (faisceau atrio-ventriculaire) et leurs branches.

N.C :

En cas de défaillance, il peut être remplacé par un stimulateur cardiaque électrique ou pacemaker.

2-1- Nœud sino-atrial (nœud de Keith et Flack) :

Il se projette sous l'épicarde, sur l'oreillette droite près de l'abouchement de la veine cave supérieure.

Il est souvent vascularisé par un rameau de l'artère coronaire droite (60 %) et par un rameau de l'artère coronaire gauche.

N.C : -Sa situation précise est importante pour le chirurgien qui doit la respecter.

-La pathologie du nœud sinoatrial est étroitement liée à ses rapports immédiats avec l'épicarde et à la pathologie de son artère nourricière.

2-2-Nœud atrio-ventriculaire (nœud d'Aschoff-Tawara) :

Il est situé sous l'endocarde de la partie inférieure du septum inter-atrial. Il est antéro-médial à l'ostium du sinus coronaire. Il est vascularisé par les rameaux de l'artère coronaire droite.

N.C :

- ✓ l'atteinte la plus fréquente du nœud atrio-ventriculaire est l'infarctus ou la fibrose due à une lésion de l'artère coronaire qui fournit son artère nourricière.

2-3-Faisceaux internodaux :

Ce sont des voies qui unissent le nœud sinu-atrial et le nœud atrio-ventriculaire, on distingue :

- ✓ un faisceau antérieur, qui passe par le bord supérieur du septum inter-atrial,
- ✓ un faisceau intermédiaire, contourne le bord supérieur de la fosse ovale,
- ✓ et un faisceau postérieur, qui parcourt la crête terminale pour passer en avant ou en arrière de l'ostium du sinus coronaire.

2-4-Faisceaux atrio-ventriculaire (faisceau de His) :

Il prolonge le nœud atrio-ventriculaire, il chemine dans le septum atrio-ventriculaire et le septum inter-ventriculaire.

Il est constitué d'un tronc qui se divise en deux branches droite et gauche, destinée à chaque ventricule.

- ✓ **la branche droite,** parcourt le septum interventriculaire, puis le trabécule septo-marginal et se termine sous l'endocarde en un réseau de Purkinje.
- ✓ **la branche gauche,** parcourt le septum interventriculaire pour atteindre le ventricule gauche. Elle se termine sous l'endocarde en un réseau de Purkinje.

VI -Anatomie fonctionnelle :

Le tissu nodal est à la base de l'automatisme cardiaque :

- ✓ Le nœud sinu-atrial est le « pace-maker » normal, imposant son rythme (70 à 80 pulsations par minute) aux formations sous-jacentes (dont l'activité spontanée est plus lente).
- ✓ Dans l'atrium, il existe trois faisceaux de conduction (qui vont du nœud sinu-atrial au nœud atrio-ventriculaire), mais ils ne sont individualisables que sur le plan électro-physiologique (et non pas sur le plan anatomique).
- ✓ Dans le nœud atrio-ventriculaire, la vitesse de l'influx se ralentit, avant de s'accélérer de nouveau dans le tronc et les branches de ce faisceau.

N.C : Cette activité électrique du cœur peut être transcrite sur l'électrocardiogramme (E.C.G) permettant de classer les troubles du rythme ou de la conduction.

VII-Applications cliniques :

La maladie cardiaque coronarienne : Elle est l'une des causes principales de mortalité. On lui reconnaît de nombreuses étiologies, mais toutes se caractérisent par une réduction de l'apport sanguin au tissu myocardique, L'expression clinique de cette maladie réside dans l'angine de poitrine. On distingue plusieurs types :

- ✓ infarctus du myocarde,
- ✓ athérosclérose coronarienne,
- ✓ maladie coronarienne lentement progressive.

Visualisation des artères coronaires en imagerie :

- ✓ **Coronarographie** :

Elle permet la visualisation radiologique des artères coronaires après opacification directe par injection de produit de contraste iodé. Cet examen invasif est réalisé après un abord percutané de l'artère fémorale ou radiale.

Les types d'intervention sur les maladies coronaires :

- ✓ **Angioplastie** :

C'est une technique qui permet de rétablir le flux sanguin en élargissant le diamètre de l'artère à l'endroit du rétrécissement, à l'aide d'un cathéter muni d'un ballonnet à son extrémité, ce dernier

sera gonflé au niveau du site de l'obstruction. Après déflation du ballonnet, la même zone peut être traitée par un ou plusieurs inflations successives du ballonnet, avant de procéder au retrait du ballonnet et du cathéter. Cette intervention est beaucoup moins lourde que le pontage aorte-coronaire.

- ✓ **Pontage aorto-coronaire** :

Le pontage est une technique chirurgicale qui a pour but de rétablir la circulation sanguine en aval d'une oblitération d'une artère coronaire, afin d'améliorer l'apport sanguin au muscle cardiaque.

Pacemaker cardiaque artificiel :

Chez certains patients victimes d'un bloc atrio-ventriculaire, on implante sous la peau un pacemaker ou stimulateur cardiaque artificiel. Les stimulateurs cardiaques produisent des impulsions électriques qui déclenchent les contractions ventriculaires selon un rythme prédéterminé.

VIII- Conclusion :

La connaissance de l'anatomie de la vascularisation du cœur permet une meilleure compréhension de certaines pathologies cardio-vasculaires ainsi que l'interprétation des examens paracliniques.

Résumé de la question :

- **La vascularisation artérielle** :

La vascularisation artérielle du cœur est assurée par les artères coronaires droite et gauche.

-L'artère coronaire droite naît à la racine de l'aorte au niveau du sinus de Valsalva. Elle parcourt le sillon atrio-ventriculaire antérieur puis chemine dans la partie inférieure du sillon atrio-ventriculaire postérieur. Au cours de son trajet, elle donne des branches collatérales : descendantes ventriculaires et ascendantes atriales.Elle se termine en se bifurquant, juste avant la croix des sillons, en deux branches :

- **Artère interventriculaire inférieure** : suit le sillon interventriculaire inférieure et s'épuise avant l'apex après avoir donné des collatérales ventriculaires destinées aux faces inférieures des deux ventricules et au 1/3 inférieur du septum interventriculaire.
- **Artère rétroventriculaire gauche** : chemine dans la partie gauche du sillon atrio-ventriculaire et donne des branches destinées au nœud atrio-ventriculaire et à la face inférieure du ventricule gauche.

-L'artère coronaire gauche naît du flanc antéro-gauche de l'aorte ascendante au niveau du sinus de Valsalva. Elle se porte en avant, contourne en arrière et à gauche le tronc pulmonaire, et passe sous l'auricule gauche, puis elle gagne le sillon interventriculaire antérieur. Elle ne donne pas de collatérales. Il se termine en se bifurquant en deux branches :

- **L'artère inter-ventriculaire antérieure** : parcourt le sillon interventriculaire antérieur, puis contourne le bord droit du cœur en dedans de l'apex, pour se terminer dans le sillon interventriculaire postérieur. Elle donne des branches collatérales à destinée ventriculaire : des branches pariétales et des branches septales.
- **L'artère circonflexe** : chemine dans le sillon atrio-ventriculaire et se termine à la face inférieure du ventricule gauche avant la croix des sillons. Elle donne des branches collatérales atriales et ventriculaires descendantes.

- La vascularisation veineuse :

Deux systèmes assurent le retour veineux coronarien :

Le sinus coronaire : son origine coïncide avec la terminaison de la grande veine du cœur. Il occupe la partie terminale du sillon atrio-ventriculaire gauche. Il se termine à la face inférieure de l'atrium droit. la grande veine du cœur ou grande veine coronaire est l'affluent principal.

Le système des veines profondes est constitué par deux groupes de veines intramyocardiques qui vont se jeter directement dans les cavités cardiaques : les veines antérieures du cœur ou petites veines du cœur (veines de Galien) et les veines minimes du cœur (veines de Thebesius).

- Drainage lymphatique:

Le drainage lymphatique est assuré par 2 réseaux : profond (sous endocardique et myocardique) et superficiel (sous péricardique), qui se drainent vers deux collecteurs principaux gauche et droit.

- Innervation :

- L'innervation extrinsèque permet la régulation de l'automatisme cardiaque, elle est assurée par deux systèmes :

- **Le système parasympathique :** Il est formé par les branches du nerf vague réparties, qui sont en nombre de trois de chaque côté : les nerfs cardiaques (supérieur, moyen, inférieur).
- **Le système sympathique :** Il est formé par les branches nées des ganglions de la chaîne cervicale, se répartissant, de chaque côté, en trois groupes : les nerfs cardiaques (supérieur, moyen, inférieur). Tous les nerfs des systèmes extrinsèques du cœur se résolvent en deux plexus :

- **Le plexus artériel antérieur (ou plexus cardiaque supérieur)** : regroupe des filets nerveux issus : des nerfs cardiaques des deux sympathiques, du vague gauche, et du contingent supérieur du vague droit. Il se condense en un ganglion de **Wrisberg.**
- **Le plexus veineux postérieur (ou plexus cardiaque inférieur) :** regroupe des filets nerveux issus des nerfs cardiaques du sympathique droit et des Contingents inférieurs et moyens du

nerf vague droit. Il donne deux sortes de filets : des filets droits qui descendent en arrière de l'atrium droit, et des filets gauches qui descendent à la face postérieure des ventricules.

-L'innervation intrinsèque : **le système cardionecteur** est chargée de coordonner les contractions des différentes cavités cardiaques, est constitué de :

- **Nœud sino-atrial (nœud de Keith et Flack) :** qui se projette sur l'oreillette droite près de l'abouchement de la veine cave supérieure.
- **Nœud atrio-ventriculaire (nœud d'Aschoff-Tawara) :** est situé sous l'endocarde de la partie inférieure du septum inter-atrial.
- **Faisceaux atrio-ventriculaire (faisceau de His) :** prolonge le nœud atrio-ventriculaire, il chemine dans le septum atrio-ventriculaire et le septum inter-ventriculaire, il se divise en deux branches droite et gauche, destinée à chaque ventricule. Ces branches donnent les réseaux de Purkinje.

Aorte thoracique

Plan :

I. INTRODUCTION
II. ANATOMIE DESCRIPTIVE
III. RAPPORTS
   1- Aorte ascendante
   2- Portion horizontale
   3- Aorte descendante
IV. BRANCHES COLLATERALES
   1- Aorte ascendante
   2- Aorte horizontale
   3- Aorte descendante
V. APPLICATIONS CLINIQUES
VI. VOIES D'ABORD CHIRURGICALES
VII. CONCLUSION

I- INTRODUCTION :

Dans son trajet médiastinal, l'aorte thoracique présente trois segments caractéristiques : ascendant, horizontal et descendant.

Elle naît du ventricule gauche et se prolonge au niveau du bord inférieur de T12 en aorte abdominale. (Figure 1)

Intérêt de la question :

- ✓ Pathologique : L'aorte thoracique peut être le siège de nombreuses pathologies, notamment l'anévrisme et la dissection de l'aorte. Mais aussi des malformations congénitales, la plus fréquente étant la coarctation de l'aorte responsable d'une hypertension artérielle, à l'origine de conséquences graves, voir létales.
- ✓ Thérapeutique : La prise en charge des pathologies de l'aorte thoracique est un des défis de la chirurgie thoracique.

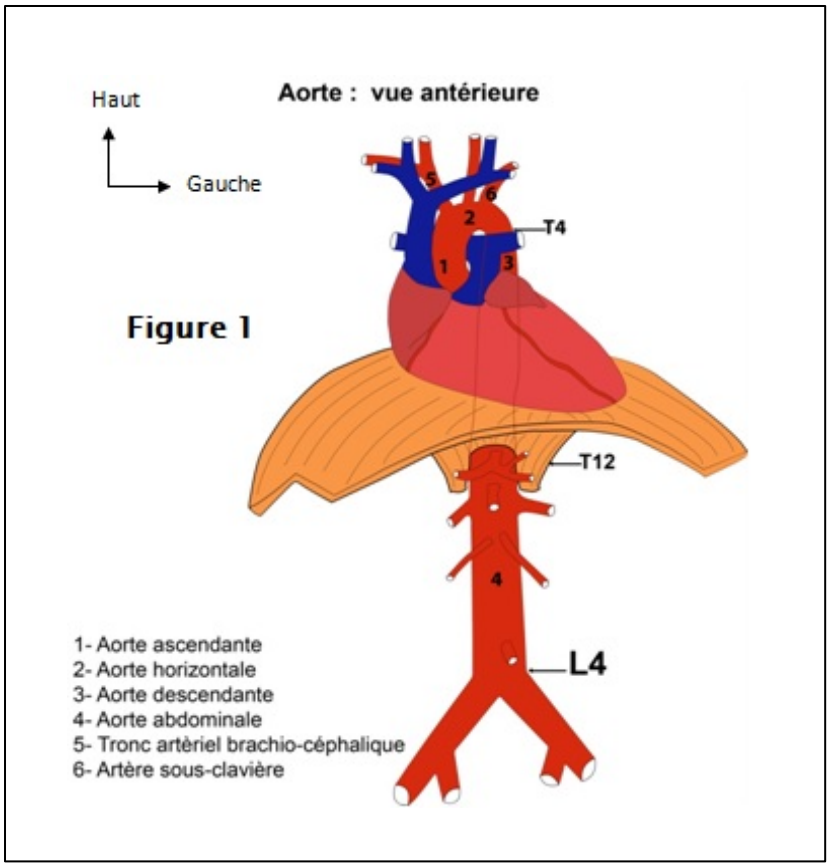

II- ANATOMIE DESCRIPTIVE :

1-Origine-Trajet et terminaison : (Figures 2, 3)

L'aorte thoracique fait suite à l'orifice aortique du ventricule gauche et présente trois segments :

- ✓ L'aorte ascendante :

  L'aorte ascendante est totalement intra-péricardique, elle se dirige en haut, en avant et à droite, en décrivant une concavité gauche.

  Elle se projette en arrière de la 1e articulation sterno-costale gauche.

- ✓ L'aorte horizontale :

  L'aorte horizontale est extra-péricardique, elle s'étend de la naissance du tronc artériel brachio-céphalique à la naissance de l'artère sous-clavière gauche, elle est dirigée en arrière et à gauche, et elle présente une double concavité : une concavité inférieure et une concavité droite.

  ⇨ La crosse de l'aorte représente la somme des deux premiers segments.

- ✓ L'aorte thoracique descendante :

  Elle fait suite à la crosse de l'aorte, en aval de la naissance de l'artère sous-clavière gauche, en regard du flanc gauche du T4.

  Elle est quasiment verticale, au contact de la colonne vertébrale, dont elle suit la courbure (en bas et à droite).

  Après avoir traversé le diaphragme, elle se continue par l'aorte abdominale, en regard de T12.

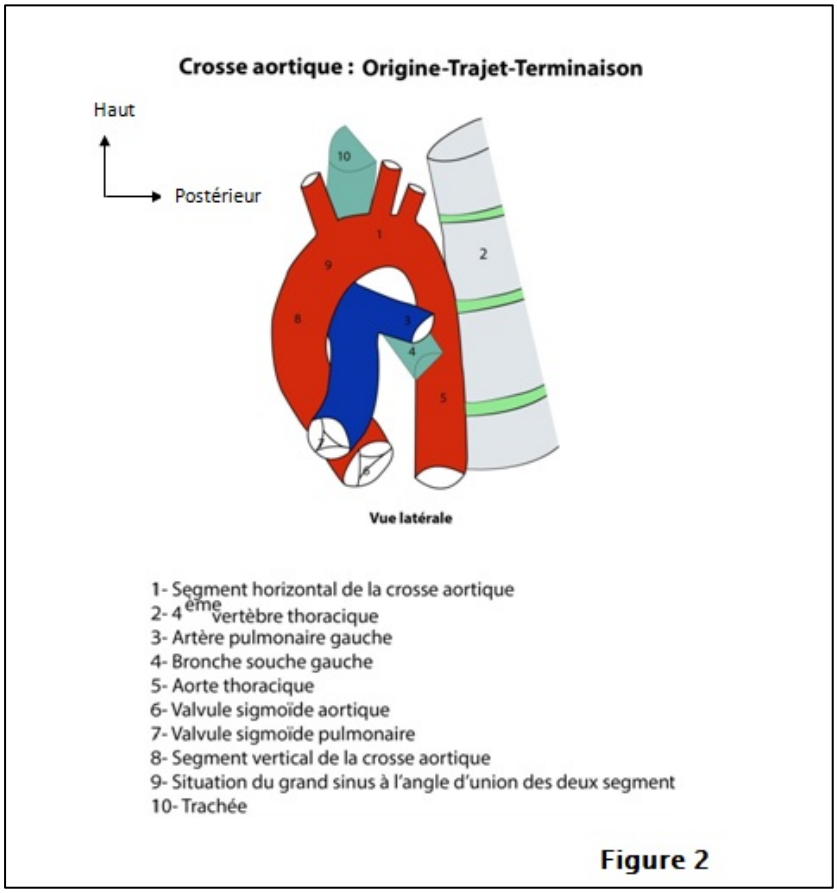

Figure 2

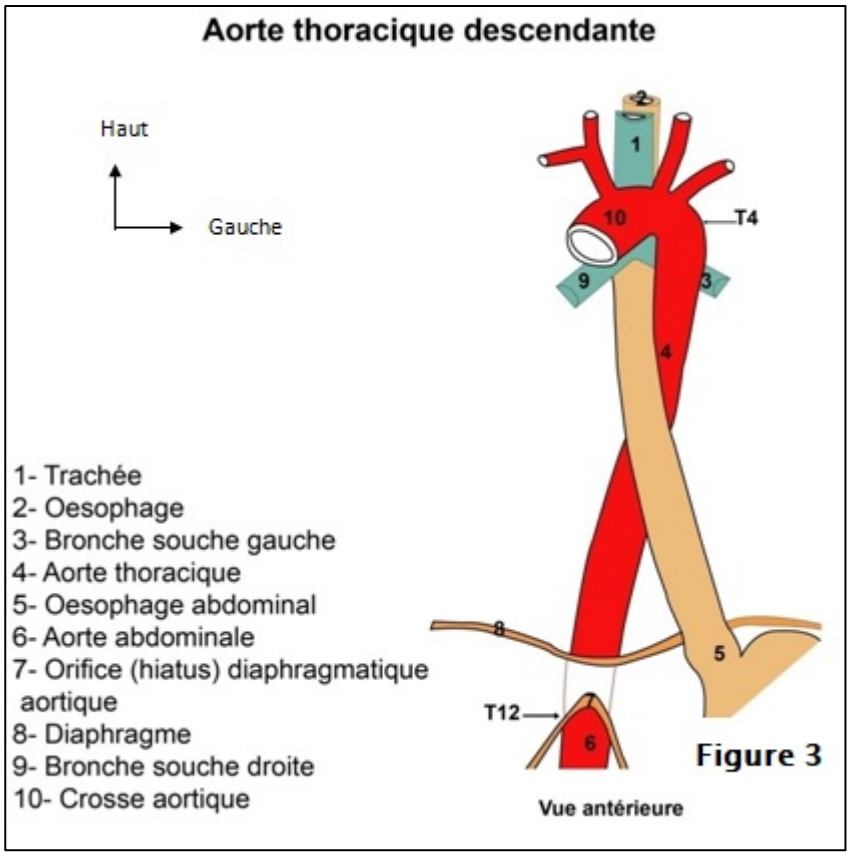

Figure 3

2- Situation *:*

- ✓ L'aorte ascendante est située dans le médiastin antérieur.

  N.C : Abord chirurgical par sternotomie.

- ✓ L'aorte horizontale est située dans le médiastin moyen, elle enjambe, d'avant en arrière, le pédicule pulmonaire gauche.

  N.C : Abord chirurgical moins aisé.

- ✓ L'aorte thoracique descendante descend dans le médiastin postérieur, puis dans l'espace infra-médiastinal postérieur.

  N.C : Abord chirurgical par thoracotomie postéro-latérale gauche.

3-Dimensions:

La Longueur :

- ✓ Aorte ascendante : 6 à 8 cm.
- ✓ Aorte horizontale : 4 à 5 cm.
- ✓ Aorte descendante : 20 à 25 cm.

Le Diamètre : est de 25 à 30mm au niveau de l'aorte ascendante, il diminue après la naissance des gros troncs à destinée céphalo-brachiale pour se fixer à 18-20 mm au niveau de l'aorte descendante.

Trois zones sont particulières :

- ✓ L'origine, présentant 3 dilatations en regard des valvules semi-lunaires (sigmoïdes) aortiques : les sinus aortiques (ou sinus de Valsalva).

  N.C : En fin de systole, lorsque le sang éjecté a tendance à refluer vers le ventricule gauche, ces sinus se gonflent comme des parachutes retournés afin de refermer la valve aortique et d'empêcher tout reflux sanguin.

- ✓ Le grand sinus, c'est également une dilatation situé à l'union des segments aorte ascendante et horizontale, ne s'individualisant nettement que chez le sujet âgé.

  N.C : c'est là où s'exerce le maximum de pression lors de la systole -> rupture d'anévrisme.

- ✓ L'isthme (Stahel), situé à l'union de l'aorte horizontale et descendante, zone un peu plus étroite.

  N.C :

  - La rupture post-traumatique notamment en cas de décélération importante est la principale pathologie acquise de l'isthme aortique.
  - Elle peut être aussi le siège d'une pathologie congénitale : la coarctation de l'aorte.

4-Structure *:*

C'est une artère de type élastique dont la paroi épaisse, de 1,5 mm, est constituée de trois tuniques :

- ✓ Interne ou intima, endothéliale.
- ✓ Moyenne ou média, épaisse (9/10 de la paroi).

N.C : La dissection aortique est une infiltration hémorragique du média entraînant le clivage longitudinal de l'aorte. Elle se traduit par des douleurs violentes, en coup de poignard.

- ✓ Externe ou adventice, conjonctive, contenant les vasa vasorum (les petits vaisseaux de l'adventice) et des neurofibres.

III-RAPPORTS :

1-Aorte ascendante :

A- Rapports intra-péricardiques :

L'aorte ascendante est contenue dans la même gaine épicardique que le tronc pulmonaire. Celui-ci situé à l'origine devant elle, la contourne à gauche et en haut. Elle répond :

En avant: à l'auricule droite.

En arrière : Au sinus transverse de Theile.

A droite :

- ✓ à l'orifice droit du sinus transverse,
- ✓ à la veine cave supérieure.

B- Rapports extra-péricardiques :

Par l'intermédiaire du péricarde fibreux, l'aorte ascendante répond :

En avant :

- ✓ au thymus chez l'enfant,
- ✓ au sternum.
- ✓ à la plèvre médiastinale et aux poumons.

En arrière : à la carène.

A droite :

- ✓ à la veine cave supérieure supra-péricardique,
- ✓ au nerf phrénique droit,
- ✓ et aux vaisseaux phréniques supérieurs.

Au gauche :

- ✓ Au plexus cardiaque,
- ✓ Et aux ganglions cardiaques de Wrisberg.

2- Aorte horizontale : (Figures 4, 5)

L'aorte horizontale est extra-péricardique, elle présente quatre faces :

- ✓ la face antéro-gauche,
- ✓ la face postéro-droite,
- ✓ la face supérieure,
- ✓ et La face inférieure.

➢ La face antéro-gauche, elle est croisée d'avant en arrière par :

- ✓ Le nerf phrénique gauche
- ✓ Les rameaux cardiaques cervicaux supérieurs.
- ✓ Le nerf vague gauche.
- ✓ La veine intercostale supérieure gauche longe cette face, en arrière du nef phrénique.

➢ La face supérieure, elle est barrée par un plan veineux (tronc veineux brachio-céphalique gauche), ce qui va limiter deux espaces :

Un losange vasculaire pré-trachéal et Un quadrilatère vasculaire latéro-trachéal gauche (Bourgery).

- ✓ Le losange vasculaire pré-trachéal est limité :
  - En haut par : le tronc veineux brachio-céphalique,
  - A gauche : par l'artère carotide commune gauche,
  - A droite : par le tronc artériel brachio-céphalique
  - En bas : par le segment 2 de l'aorte.

Cet espace contient :

- L'artère thyroïdienne moyenne,

- Et la partie inférieure du thymus.

✓ Le quadrilatère vasculaire latéro-trachéal gauche (Bourgery) est limité :

- en haut par : la veine intercostale supérieure gauche, gagnant le tronc veineux brachio-céphalique gauche,
- à droite : par l'artère carotide commune gauche,
- à gauche : par l'artère sous-clavière gauche,
- et en bas : par le segment 2 de l'aorte.

Dans l'air de ce quadrilatère se croisent :

- le nerf phrénique gauche,
- et le nerf vague gauche.

➢ La face inférieure répond :

✓ à la bifurcation du tronc pulmonaire,

✓ à la bronche principale gauche et aux ganglions cardiaques,

✓ elle est reliée à l'artère pulmonaire gauche par le ligament artériel,

✓ et elle est contournée par le nerf laryngé récurrent gauche.

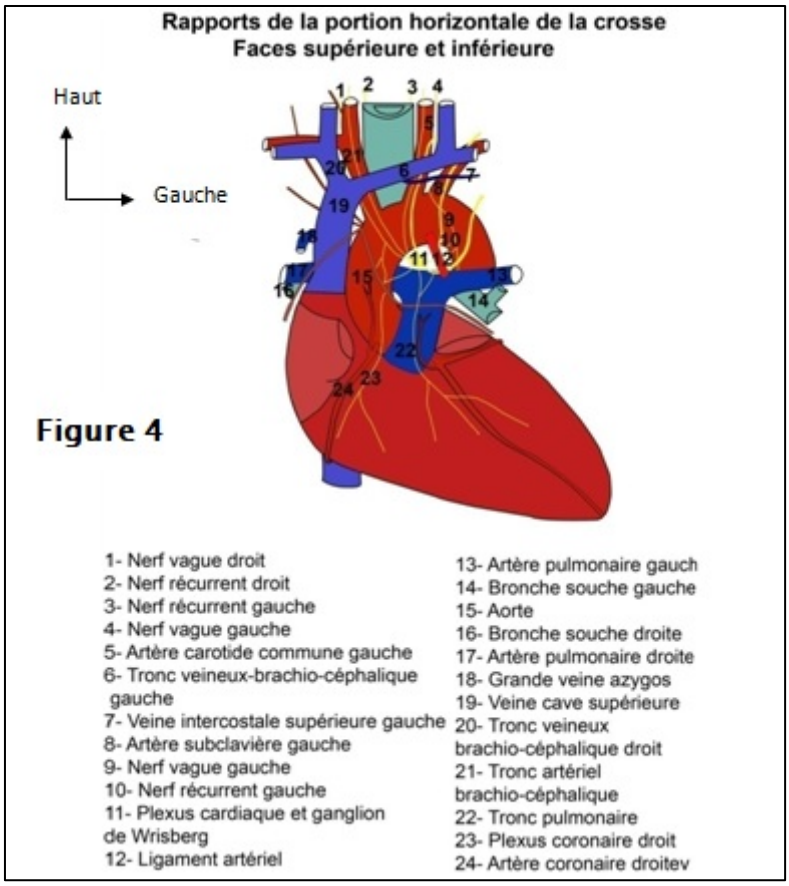

- La face postéro-droite, répond d'avant en arrière :
  - ✓ la trachée,
  - ✓ le nerf récurrent gauche,
  - ✓ l'œsophage thoracique,
  - ✓ et le conduit thoracique.

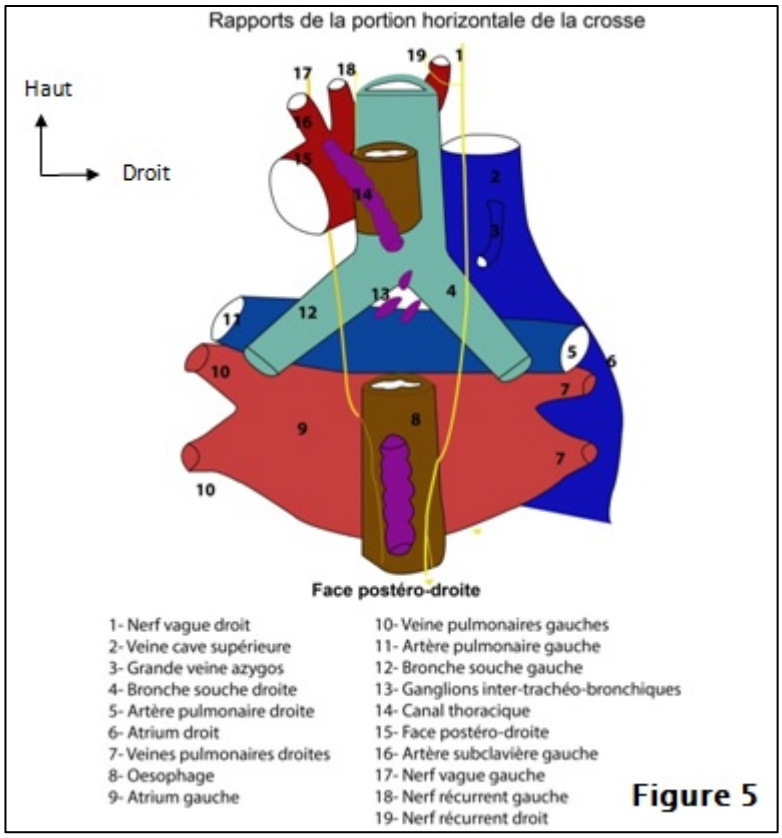

<u>3-Aorte descendante</u> : (Figure 6)

L'aorte descendante répond ;

En avant de haut en bas :

- ✓ au pédicule pulmonaire gauche,
- ✓ au nerf vague gauche,
- ✓ et à l'œsophage thoracique.

En arrière elle répond :

- ✓ au canal thoracique en bas,
- ✓ à la portion horizontale des veines hémi-azygos,
- ✓ au nerf grand splanchnique gauche,
- ✓ et au rachis thoracique

A gauche :

- ✓ à la plèvre médiastinale et au poumon gauches.

A droite :

- ✓ à la face latérale du rachis thoracique,
- ✓ à l'œsophage thoracique,
- ✓ au conduit thoracique,
- ✓ et à la veine azygos.

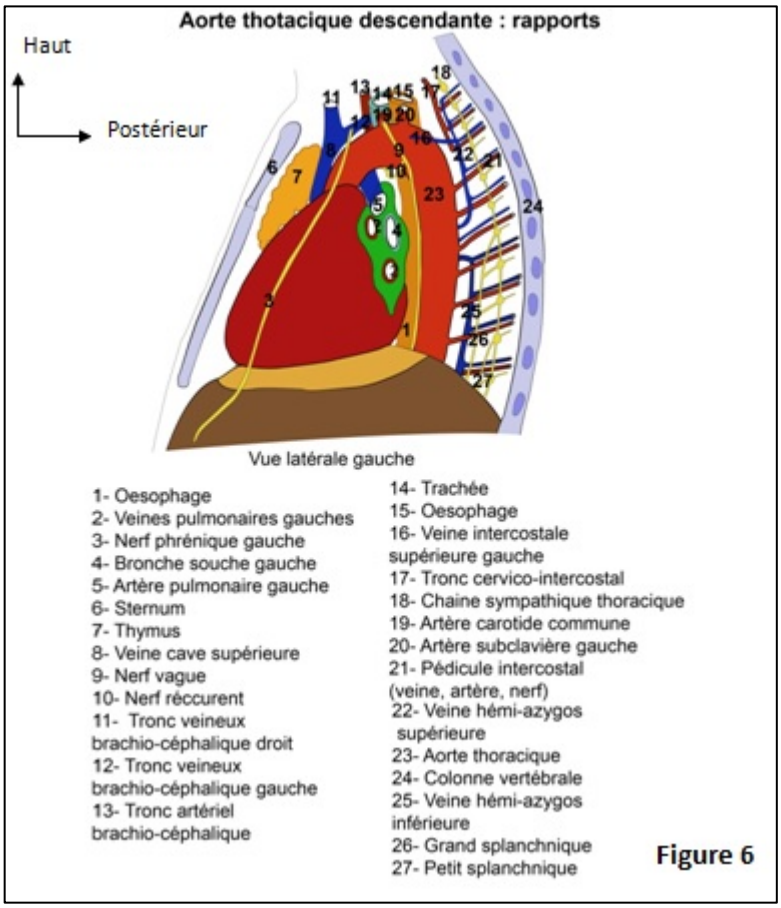

Figure 6

IV-BRANCHES COLLATERALES :

1-Aorte ascendante : (Figure 7)

L'aorte ascendante donne les deux artères coronaires :

- ✓ L'artère coronaire gauche : elle nait de la face postéro-gauche de l'aorte, en arrière de l'artère pulmonaire, elle est courte (10 mm), elle donne :

- L'artère circonflexe : qui chemine dans le sillon atrio-ventriculaire gauche, elle contourne le bord gauche du cœur, et elle se termine sur avant la croix des sillons, à la face inférieure du ventricule gauche.
- L'artère inter-ventriculaire antérieure : elle chemine dans le sillon inter-ventriculaire antérieur, elle va contourner la pointe du cœur pour se terminer dans le sillon inter-ventriculaire postérieur.

✓ L'artère coronaire droite : elle naît franchement en avant au niveau du sinus de Valsalva, elle est cachée à son origine par l'auricule droit, elle présente trois segments :

- le premier est oblique en bas, en avant et à droite, elle gagne le sillon atrio-ventriculaire antérieur.
- le deuxième est vertical, il parcourt la totalité de ce sillon,
- et le troisième segment après avoir contourné le bord droit du cœur, il chemine dans la partie inférieure du sillon atrio-ventriculaire.

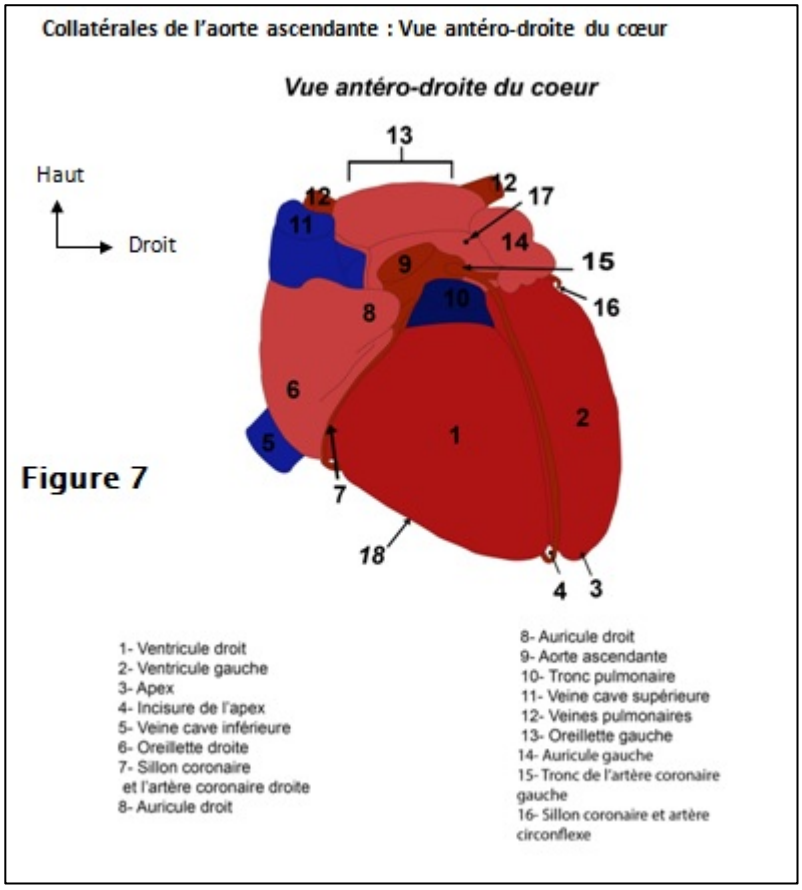

2-Aorte horizontale: (Figure 8)

L'aorte horizontale donne trois collatérales importantes :

- ✓ Le tronc artériel brachio-céphalique : il naît de la face supérieure de l'arc aortique, Il monte obliquement en haut, à droite et un peu en arrière, pré, puis latéro-trachéal droit.

  Après un trajet de trois cm environ, il atteint l'articulation sterno-claviculaire droite et se bifurque en deux branches :

  - l'artère sous-clavière droite,
  - et l'artère carotide commune droite.
- ✓ L'artère carotide commune (primitive) gauche : elle nait de la face supérieure de l'aorte horizontale, en arrière du tronc veineux brachio-céphalique gauche, elle se porte obliquement vers le haut, à gauche et en arrière, pour se placer ensuite sur la face latérale gauche de la trachée.
- ✓ L'artère sous-clavière gauche : elle nait de la face supérieure de l'aorte horizontale, en arrière de la carotide commune gauche. Elle se porte, presque vertical vers le haut, jusqu'au niveau de la base du cou.

Quelques branches plus accessoires peuvent naître du segment horizontal :

- ✓ l'artère thyroïdienne moyenne,
- ✓ les artères bronchiques,
- ✓ et des artères à destinée œsophagienne.

3-Aorte descendante : (Figure 8)

Les collatérales de l'aorte thoracique descendante se divisent en deux groupes : les artères viscérales et les artères pariétales :

- ✓ Branches viscérales :
  - Les artères bronchiques : elles sont au nombre de deux, elles naissent des faces latérales de la partie supérieure de l'aorte descendante et gagnent les faces postérieures des bronches souches gauche et droite

    Elles se terminent dans le parenchyme pulmonaire.

- Les artères œsophagiennes : elles sont au nombre de deux à quatre, elles naissent de la face antérieure de l'aorte à des niveaux variables.

  Elles irriguent l'œsophage avec d'autres artères anastomotiques provenant des artères diaphragmatiques inférieures, coronaires stomatiques et bronchiques.
- Les artères médiastinales : elles naissent de la face antérieure de l'aorte, et se distribuent pour la plèvre, le péricarde et les ganglions.

✓ **Branches pariétales** :

- Les artères phréniques supérieures,
- Les 9 dernières artères intercostales : elles naissent de la face postérieure de l'aorte, une fois arrivée à l'extrémité postérieure de l'espace intercostal, elle se bifurque en deux branches terminales :
  - l'artère dorso-spinale,
  - et l'artère intercostale proprement dite.

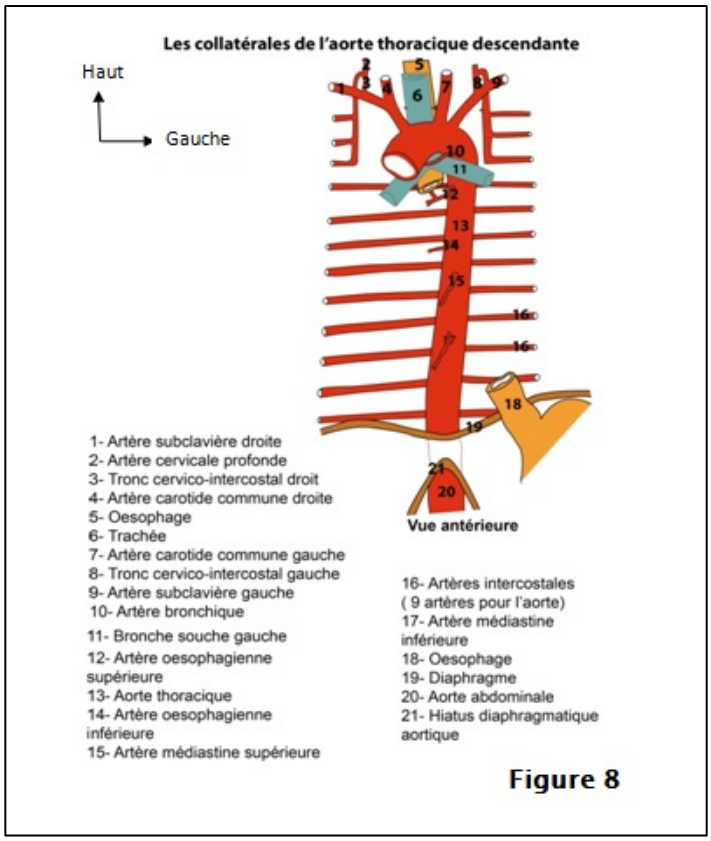

Figure 8

V-APPLICATIONS CLINIQUES :

L'anévrisme de l'aorte ascendante :

Lorsque le ventricule gauche se contracte, la partie distale de l'aorte ascendante subit une forte poussée sanguine. Sa paroi n'étant pas renforcée par le péricarde fibreux, un anévrysme (dilatation localisée) peut se développer à cet endroit. L'anévrysme apparaît sur une radiographie du thorax sous la forme d'une silhouette élargie de l'aorte ascendante. Les personnes qui en sont affectées se plaignent généralement de douleurs thoraciques qui irradient vers le dos.

Le traitement d'un anévrisme de l'aorte dépassant 5 cm de diamètre est chirurgical, afin de prévenir des complications qui peuvent être mortelles. Ce traitement consiste à remplacer l'aorte pathologique par une prothèse vasculaire fixée dans la paroi anévrismale.

VI- VOIES D'ABORD CHIRURGICALES :

1- Voies d'abord antérieurs : qu'il s'agisse de la thoracotomie antérieure, de la sternotomie médiane ou l'association des deux types d'incision, permettent un abord excellent de l'aorte ascendante et de toute l'aorte horizontale. Cependant, l'inconvénient de ces voies est leur limitation vers l'arrière. L'accès à l'aorte thoracique descendante est très limité.

- **Sternotomie médiane** : Elle permet d'avoir un très bon accès à la crosse aortique jusqu'à l'isthme aortique.
- **Sternotomie médiane associée à une thoracotomie antérolatérale** : la thoracotomie antérieure se pratique en général dans le 5e ou le 6e espace intercostal et part du bord gauche du sternum. Le muscle grand pectoral est sectionné, ainsi que la partie antérieure du muscle grand dentelé. Il convient de ménager lors de cette manœuvre le nerf grand dentelé.

2-Thoracotomie postéro-latérale gauche : c'est la voie de référence pour l'abord de l'aorte thoracique descendante. Elle est la seule voie permettant l'exposition directe en un seul tenant de l'ensemble de l'aorte thoracique descendante.

Le niveau de la thoracotomie dépend de la topographie des lésions aortiques :

- 4e espace intercostal : pour la portion isthmique de l'aorte thoracique descendante,
- 6e espace intercostal : pour la portion moyenne de l'aorte thoracique descendante,
- 7e ou 8e espace intercostal : pour la portion basse de l'aorte thoracique descendante,

Après incision du tissu celluleux sous-cutané, le plan musculaire superficiel est constitué par le muscle grand dorsal. Ce muscle est sectionné sur toute son étendue perpendiculairement à ses fibres musculaires. L'aponévrose du muscle dentelé antérieurs est ensuite désinséré en avant et en bas le long de son bord antéropostérieur. Les muscles intercostaux sont sectionnés au bord supérieur de la côte inférieure dans l'espace choisi, évitant ainsi le nerf intercostal. Après exclusion pulmonaire gauche, l'ouverture ensuite du fascia endothoracique permet de pénétrer dans la cavité pleurale gauche.

L'abord de l'aorte thoracique est fait directement en incisant la plèvre médiastinale après avoir récliné le poumon en avant.

VII -CONCLUSION :

Les pathologies de l'aorte thoracique sont considérées comme graves, avec un très haut risque opératoire. L'étude anatomique permet une bonne interprétation des signes cliniques ainsi que des examens paracliniques et par conséquence une meilleure approche diagnostique et thérapeutique.

Résumé de la question

L'aorte thoracique correspond au segment initial de l'aorte. Elle naît du ventricule gauche à partir de l'orifice aortique. Elle présente à son origine trois dilatations : les sinus aortiques ou le sinus de Valsalva, à partir duquel naissent les artères coronaires.

Elle présente durant son trajet trois segments caractéristiques : ascendant, horizontal et descendant. Elle se termine en se prolongeant en regard du bord inférieur de T12 par l'aorte abdominale. La paroi de l'aorte thoracique est constituée de trois tuniques : intima, média et l'adventice.

L'aorte ascendante est intra-péricardique, elle est située dans le médiastin antérieur en se projetant en arrière de la 1e articulation sterno-costale gauche. Elle présente une longueur de 6 à 8 cm, et un diamètre de 25 à 30mm. Ses branches collatérales sont les 2 artères coronaires.

L'aorte horizontale est située dans le médiastin moyen faisant suite à l'aorte ascendante, elle s'étend de la naissance du tronc artériel brachio-céphalique à la naissance de l'artère sous-clavière gauche. Elle présente une longueur de 4 à 5 cm et un diamètre plus réduit que celui de l'aorte ascendante. Elle donne naissance au tronc artériel brachio-céphalique, l'artère carotide commune (primitive) gauche et l'artère sous-clavière gauche.

A l'union des deux segments (aorte ascendante et l'aorte horizontale) existe une dilatation : le grand sinus, ne s'individualisant nettement que chez le sujet âgé.

Aorte descendante fait suite à la crosse de l'aorte en aval de la naissance de l'artère sous-clavière gauche. Elle descend dans le médiastin postérieur. Après avoir traversé le diaphragme, elle se continue par l'aorte abdominale, en regard de T12. Elle présente une longueur de 20 à 25 cm, et un diamètre de 18-20 mm. Elle donne des branches collatérales viscérales et pariétales.

A l'union de l'aorte horizontale et descendante on trouve l'isthme de Stahel.

Tout au long de son trajet, l'aorte thoracique entre en rapports avec plusieurs organes et vaisseaux thoraciques.

VEINE CAVE SUPERIEURE

PLAN :

I. INTRODUCTION

II. ANATOMIE DESCRIPTIVE

III. RAPPORTS

IV. BRANCHES COLLATERALES

V. VOIES DE SUPPLEANCE

VI. APPLICATIONS CLINIQUES

VII. VOIES D'ABORD CHIRURIGICALES

VIII. CONCLUSION

I - INTRODUCTION :

La veine cave supérieure est une grosse veine formée de la réunion des veines brachio-céphaliques droite et gauche. Elle ramène le sang veineux des régions sus-diaphragmatiques du corps (tête, thorax et membres supérieurs) à l'atrium droit.

Intérêt de la question :

L'étude anatomique de la veine cave supérieure est importante du point de vue clinique et sémiologique pour pouvoir expliquer les différents syndromes qui en dépendent surtout le syndrome cave supérieur.

II - ANATOMIE DESCRIPTIVE :

1- Situation :

La veine cave supérieure est située dans le médiastin antérieur et supérieur.

2- Origine :

Elle résulte de la réunion des deux troncs veineux brachio-céphaliques droit et gauche.

L'angle de jonction des troncs veineux brachio-céphaliques droit et gauche est situé en avant du tronc artériel brachio-céphalique, en arrière de la première articulation chondro-costale droite et en regard de T3. (Figures 1, 2)

3- Branches d'origine:

3- 1- Le tronc veineux brachio-céphalique droit :

A- Origine - Trajet - Terminaison : (Figures 1, 2)

Le tronc veineux brachio-céphalique droit résulte de l'union de la veine jugulaire interne droite et la veine subclavière droite, en regard de l'extrémité interne de la clavicule droite, longue de 3 cm environ.

Il se dirige presque verticalement en bas et à gauche et il reste tout entier à droite de la ligne médiane.

Il se termine en regard de la première articulation sterno-costale droite.

B- Rapports : (Figure 3)

Accompagné par une chaîne lymphatique (médiastinale antérieure droite), il répond :

En avant : à l'extrémité sternale de la clavicule et à la partie sternale du premier cartilage costal.

En arrière :

- ✓ au tronc artériel brachio-céphalique droit,
- ✓ au nerf vague droit,
- ✓ et à l'artère thoracique interne à sa naissance.

A droite :

- ✓ à la plèvre et au poumon droit,
- ✓ au nerf phrénique droit,
- ✓ et aux vaisseaux phréniques supérieurs.

A gauche et vers la ligne médiane : au thymus

3- 2- Le tronc veineux brachio-céphalique gauche :

A- Origine – Trajet – Terminaison :

Le tronc veineux brachio-céphalique droit résulte de l'union de la veine jugulaire interne gauche et la veine subclavière gauche, en regard de l'extrémité interne de la clavicule gauche.

Long de 6 cm, Il se dirige presque horizontalement en bas et à droite et il traverse la ligne médiane pour fusionner avec son homonyme droit en regard de la première articulation sterno-costale droite. (Figures 1,2)

B- Rapports : (Figure 3)

Accompagné par la chaîne lymphatique médiastinale antérieure transverse, il répond :

En avant :

- ✓ au thymus ou ses reliquats,
- ✓ à l'articulation sterno-claviculaire gauche et au manubrium sternal.

En arrière :

- ✓ au trois gros troncs nés du segment 2 de l'aorte :
  - o le tronc artériel brachio-céphalique,
  - o l'artère carotide commune gauche,
  - o et l'artère sous clavière gauche.
- ✓ au nerf phrénique gauche,
- ✓ au nerf vague gauche,
- ✓ et l'artère thoracique interne gauche.

En haut : à la lame aponévrotique thyro-péricardique.

En bas : au segment 2 de l'aorte.

Situation des troncs veineux brachio-céphaliques en arrière du manubrium sternal

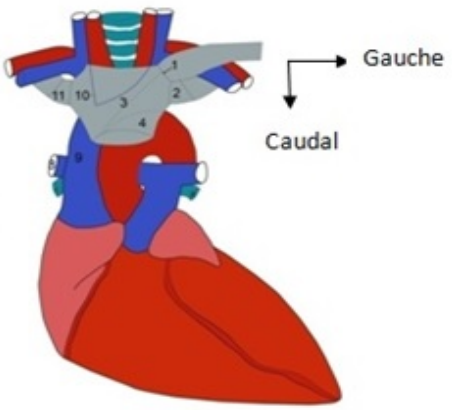

Figure 1

1- Articulation sterno-claviculaire
2- 1er cartilage costal gauche
3- Tronc veineux brachio-céphalique gauche
4- Manubrium sternal et aorte
5- Artère pulmonaire gauche
6- Bronche souche gauche
7- Bronche souche droite
8- Artère pulmonaire droite
9- Veine cave supérieure
10- Tronc veineux brachio-céphalique droit
11- 1er cartilage costal droit

Vue antérieure du médiastin

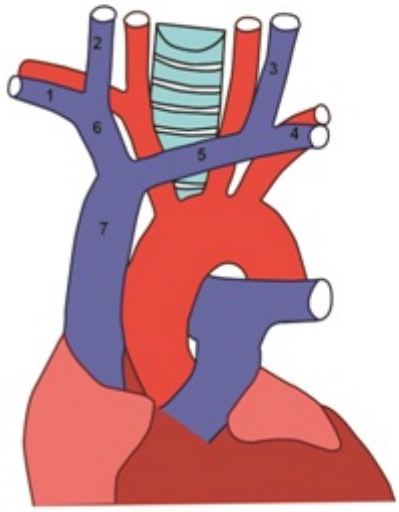

1- Veine sub-clavière droite
2- Veine jugulaire interne droite
3- Veine jugulaire interne gauche
4- Veine sub-clavière gauche
5- Tronc veineux brachio-céphalique gauche
6- Tronc veineux brachio-céphalique droit
7- Veine cave inférieure

Figure 2

Rapports des troncs veineux brachio–céphaliques

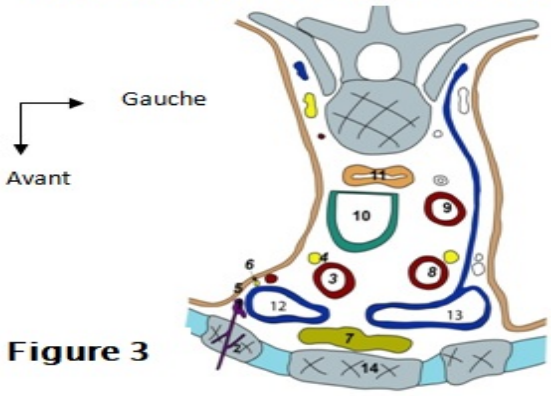

Figure 3

Coupe horizontale en T2

1- Chaine lymphatique médiastinale antérieure droite
2- Extrémité sternale de la clavicule
3- Tronc artériel brachio-céphalique droit
4- Nerf vague droit
5- Plèvre du poumon droit
6- Nerf phrénique droit
7- Thymus
8- Artère carotide commune gauche
9- Artère sous-clavière gauche
10- Trachée
11- Oesophage
12- Tronc veineux brachio-céphalique droit
13- Tronc veineux brachio-céphalique gauche
14- Articulation sterno-claviculaire gauche et manibrium sternal

4- Trajet et terminaison :

Dans son trajet, le tronc de la veine cave supérieure se dirige obliquement en bas et en arrière, contournant la partie ascendante de la crosse aortique, formant une courbe à concavité gauche.

Elle se termine à la paroi supérieure de l'atrium droit en regard du troisième cartilage costal et de T6. (Figure 4)

N.C : Chez l'adulte il n'y a pas de valve séparant la veine cave supérieure de l'oreillette droite.

Ainsi les contractions cardiaques sont conduites jusqu'à la veine jugulaire interne et peuvent être observées à travers le muscle sterno-cléido-mastoïdien : c'est la pression veineuse jugulaire dans l'insuffisance tricuspide.

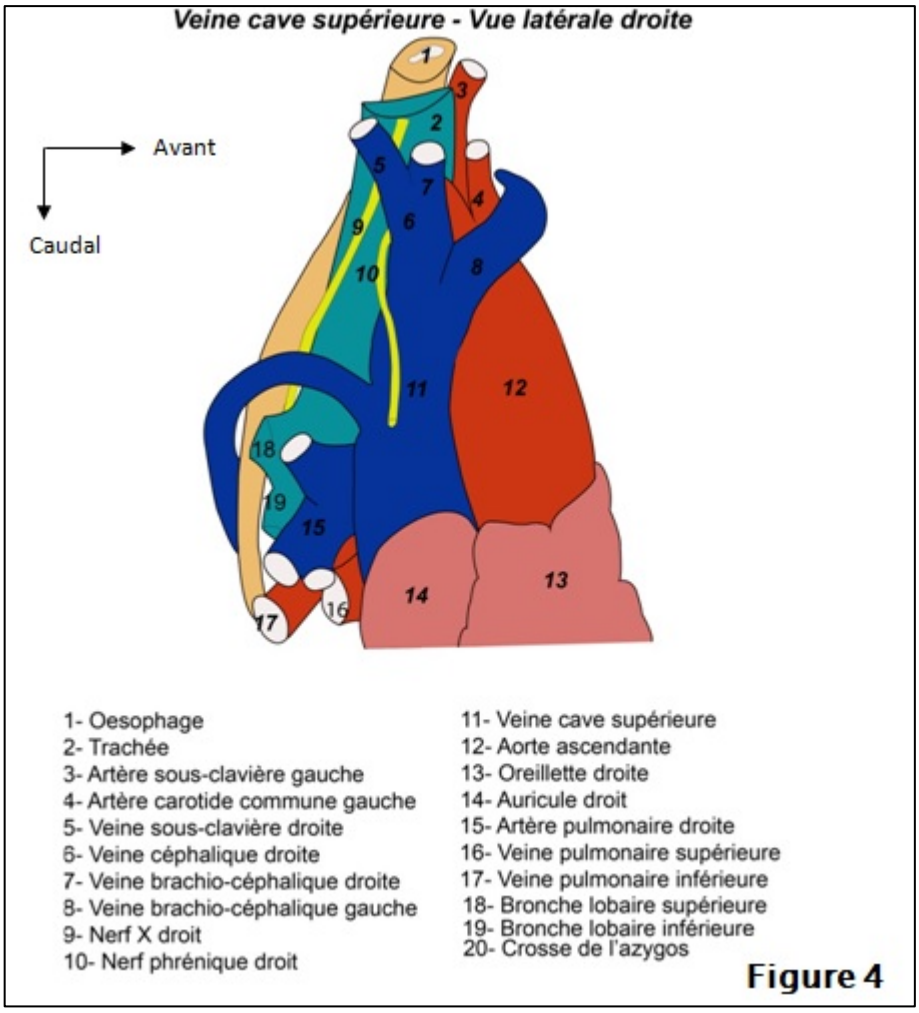

Figure 4

5- Dimensions :

- ✓ La longueur : est de 6 à 8 cm.
- ✓ La largeur : est entre 20 à 25 mm.

III - RAPPORTS :

Ils sont répartis par rapport à la séreuse péricardique qui engaine la veine cave supérieure dans sa partie inférieure, on distingue des rapports extra-péricardiques et des rapports intra-péricardiques.

1- La portion extra-péricardique ou supra-péricardique : (Figures 4, 5,8)

Longue de 4 à 5 cm, assez superficielle, elle entre en rapport avec :

En avant :

- ✓ à la chaine lymphatique médiastinale antérieure droite,
- ✓ au thymus ou ses reliquats,
- ✓ au cul de sac pleural costo-médiastinal antérieur droit,
- ✓ au bord antérieur du poumon droit,
- ✓ au plastron sterno-costal, derrière lequel s'appliquent les vaisseaux thoraciques internes.

  Elle se projette en regard de l'extrémité sternale des deux espaces intercostaux, et du deuxième cartilage costal.

En arrière et de haut en bas :

- ✓ au nerf vague droit,
- ✓ à la crosse de la veine azygos,
- ✓ aux nœuds lymphatiques latéro-trachéaux droits contenus dans une loge latéro-trachéale droite (Barety), limitée par :
  - o En avant : la veine cave supérieure et le tronc veineux brachio-céphalique droit.
  - o En arrière : la trachée.
  - o A gauche : la crosse de l'aorte et le tronc artériel brachio-céphalique.

- A droite : la plèvre médiastinale et le poumon droit.
- En bas : la crosse de la veine azygos.
- En haut : l'artère sous clavière droite.

A droite :

- ✓ à plèvre et le poumon droit,
- ✓ au nerf phrénique et les vaisseaux phréniques droits.

A gauche : à la partie ascendante du segment 1 de l'aorte.

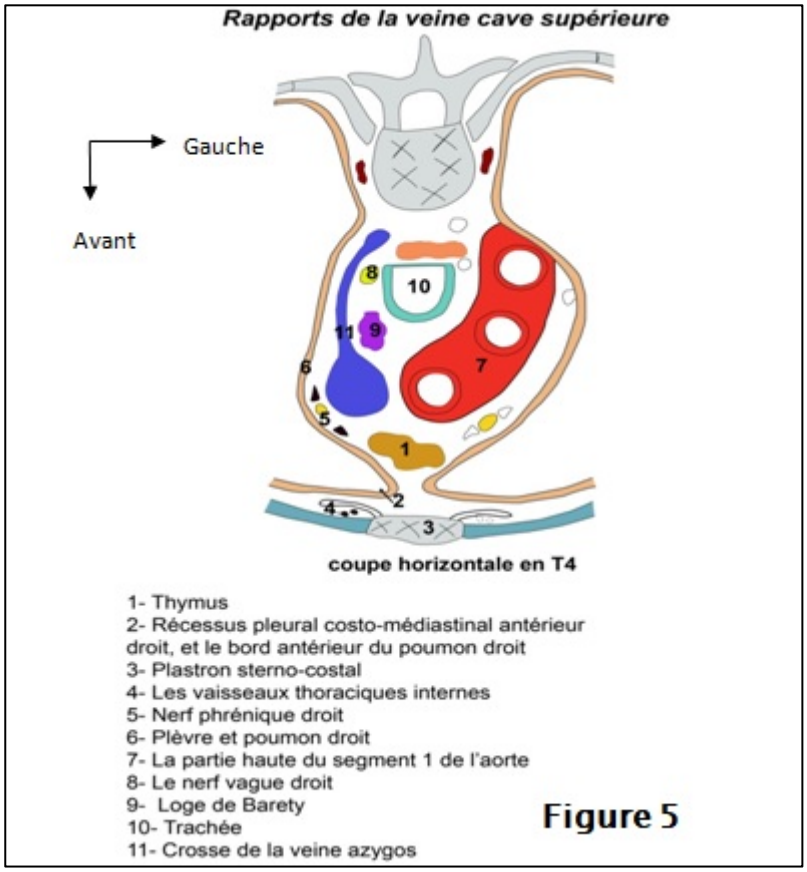

2- la portion intra-péricardique :

Elle est plus courte (2,5 cm à 3 cm) et aussi plus profonde.

Le péricarde est traversé par la veine cave supérieure :

- ✓ Le péricarde fibreux : remonte sur la veine cave supérieure et se confond avec son adventice.
- ✓ Le péricarde séreux : constituant une gaine asymétrique remontant plus haut sur le flanc gauche de la veine et incomplète en arrière (n'engageant que les ¾ antérieurs de la veine).
- ✓ La ligne de réflexion du péricarde dessine en arrière, entre la veine cave supérieure et la veine pulmonaire supérieure droite, un récessus : la fossette rétro-cave. (Figure 6)

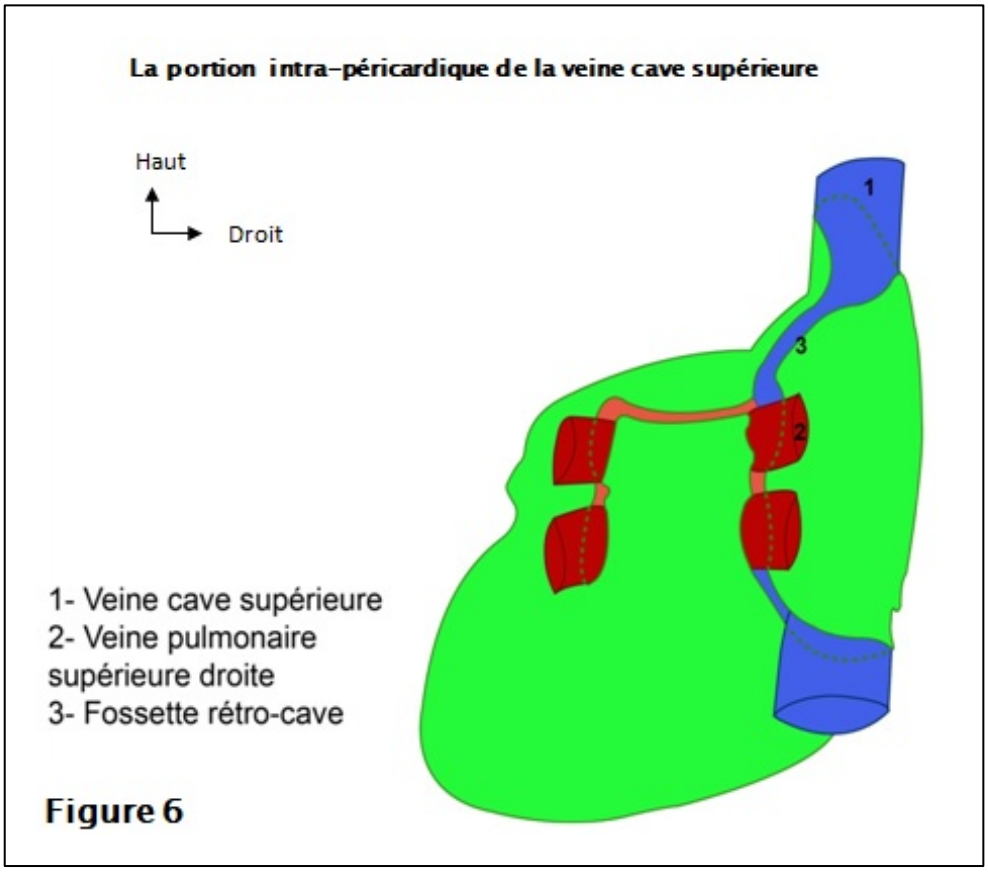

<u>2- 1- Dans le sac péricardique</u> : (Figure 7)

Dans le sac péricardique veine cave supérieure est en rapport avec :

En avant : l'auricule droite.

A gauche : le segment 1 de l'aorte dont elle est séparée par l'orifice du sinus transverse du péricarde (Theile).

A droite : la cavité péricardique.

En arrière : la veine pulmonaire supérieure droite.

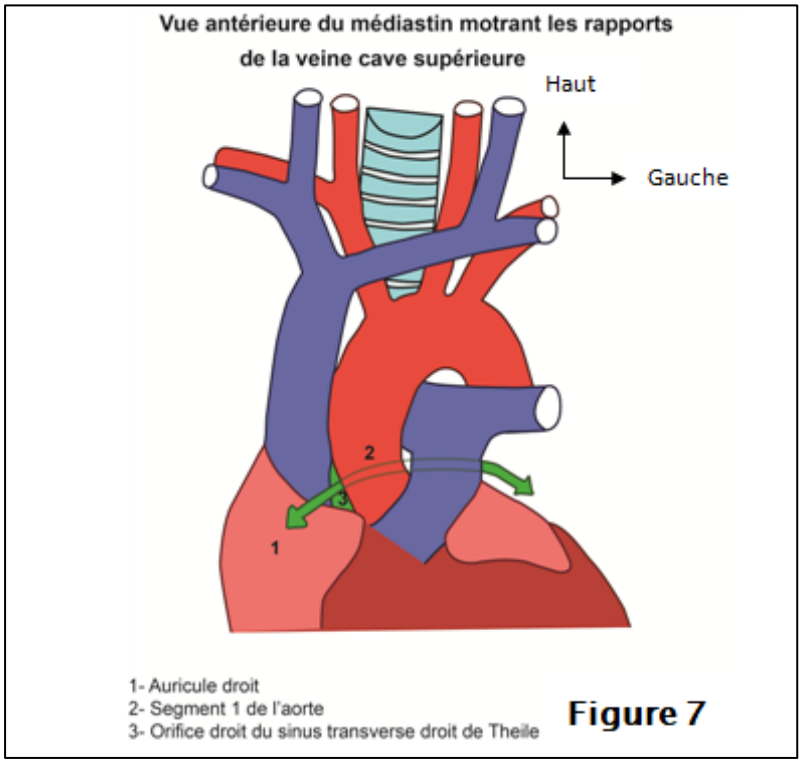

Figure 7

2- 2- A l'extérieur du sac péricardique : la veine cave supérieure est en rapport avec :

En avant :

Le récessus pleural la séparant du plastron sterno-costal; elle se projette en regard de l'extrémité sternale du 2ème espace intercostal et du bord supérieur du 3ème cartilage.

En arrière : Le pédicule pulmonaire droit, notamment :

- ✓ l'artère pulmonaire droite, reposant sur le toit du sinus transverse du péricarde,

  N.C : c'est un rapport utilisé pour la réalisation d'anastomose cavo-pulmonaire.

- ✓ et la veine pulmonaire supérieure droite.

A droite :

- ✓ la plèvre et le poumon droit.
- ✓ Le nerf phrénique droit et les vaisseaux phréniques droits. (Figures 5, 8)

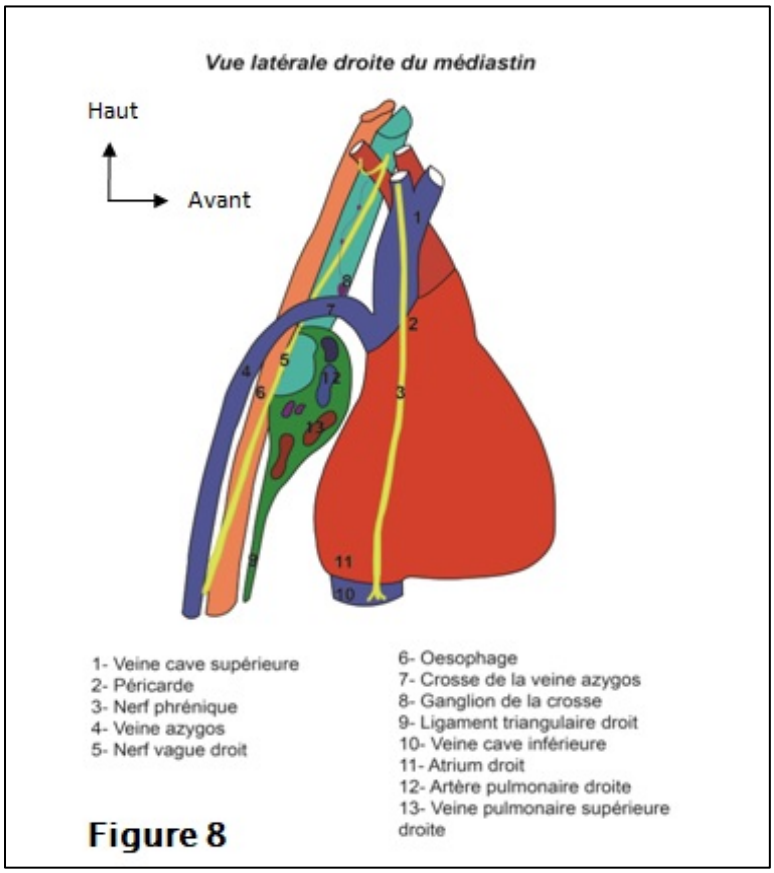

Figure 8

IV – BRANCHES COLLATERALES :

La principale collatérale de la veine cave supérieure est la veine azygos ou la grande veine azygos.

1- Veine azygos :

1- 1- Origine – Trajet :

La grande veine azygos naît dans l'espace infra-médiastinal postérieur, à hauteur de T11, de la réunion de ses deux racines :

- ✓ La racine interne : inconstante, naît de la face postérieure de la veine cave inférieure ou dans de rare cas de la veine rénale droite.

- ✓ La racine externe : constante, elle est formée de la fusion de la veine lombaire ascendante droite et de la douzième veine intercostale.

La veine azygos monte alors verticalement dans le médiastin postérieur à droite de la ligne médiane, elle pénètre dans le thorax et suit les faces latérales droites des corps vertébraux.

Au niveau du 3ème espace intercostal, elle s'incurve en avant et passe au-dessus de la bronche principale droite, formant l'arc de l'azygos. (Figure 9)

1- 2- Terminaison :

Elle se termine à la partie inférieure de la face postérieure de la veine cave supérieure en regard de la 4ème vertèbre thoracique. (Figure 9)

N.C : La veine azygos et les veines de la colonne vertébrale constituent une voie de suppléance importante qui draine le sang lorsque la veine cave est obstruée.

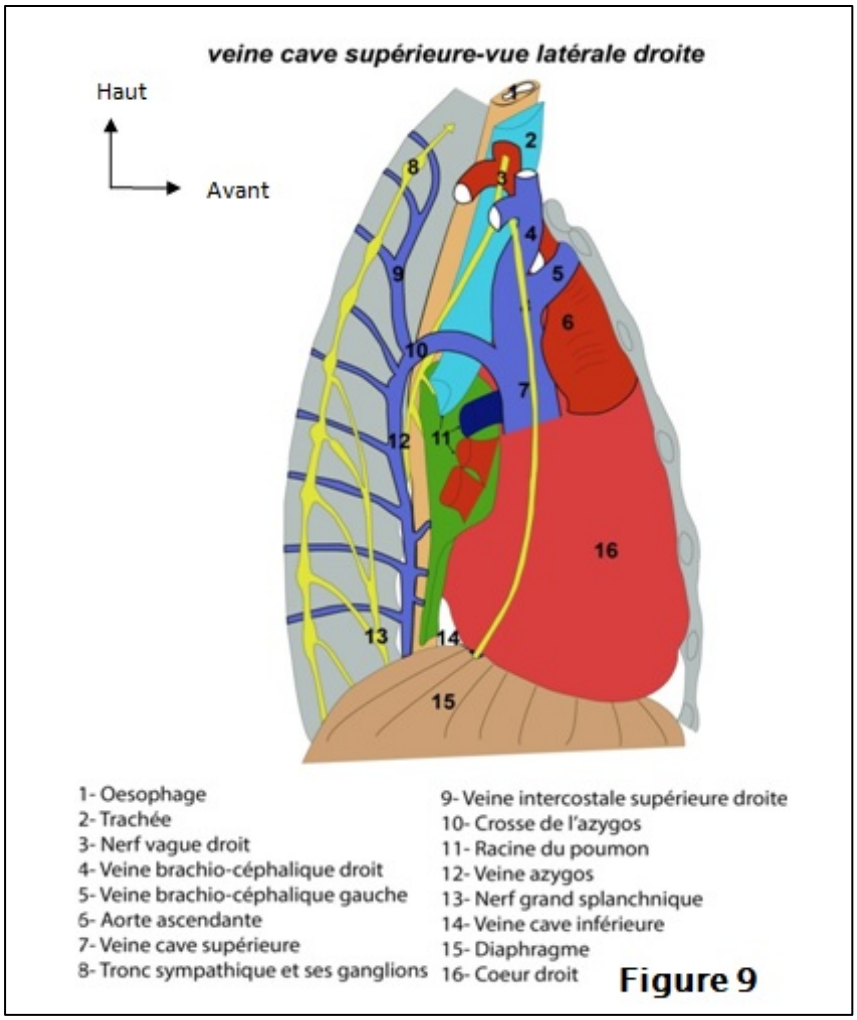

Figure 9

1- 3- Dimensions :

- ✓ La longueur : est de 20 à 25 cm.
- ✓ Le Calibre : est de 4 mm à l'origine et 10 mm à la terminaison.

1- 4- Rapports : (Figures 5, 9)

- ➢ De son origine à sa crosse, elle répond à :

A gauche : au conduit thoracique et plus loin à l'aorte.

A droite : à la plèvre médiastinale droite.

En arrière : au rachis thoracique et aux vaisseaux intercostaux droits.

En avant : à la racine du poumon et au ligament pulmonaire droits.

- Au niveau de son arc, elle surcroise la bronche principale droite, l'artère pulmonaire droite et les nœuds lymphatiques broncho-pulmonaires droits. Elle répond :

A droite : à la plèvre pulmonaire droite.

A gauche de l'œsophage : au nerf vague droit et à la trachée.

1- 5- Veines affluentes :

La veine azygos reçoit :

- Les veines œsophagiennes.
- Les veines bronchiques droites.
- Les veines péricardiques.
- Les veines médiastinales.
- Les veines phréniques supérieures.
- Les veines intercostales supérieures droites, les veines intercostales postérieures droites.
- Les veine hémi-azygos, et hémi-azygos accessoire.

V - VOIES DE SUPPLEANCE :

En cas d'obstacle sur le système veineux cave supérieur, trois systèmes d'anastomoses se développent en fonction du niveau de l'interruption :

- ✓ Anastomoses entre troncs veineux brachiocéphaliques et système azygos :

En cas d'obstacle entre la confluence des troncs veineux et l'abouchement de la grande veine azygos, les voies de suppléances sont :

- Les veines mammaires internes.
- Les veines mammaires externes.
- Les veines épicardo-péricardiques.
- Et les veines intercostales supérieures droites et gauches.

✓ **Anastomoses entre veine cave supérieure et veine cave inférieure** :

En cas d'obstacle au niveau ou en dessous de l'abouchement de la grande veine azygos, les voies de suppléances sont :

- Le système postérieur du tronc entre le système azygos et la colonne des plexus rachidiens.
- Le système antérieur du tronc entre la veine mammaire interne et la veine épigastrique, entre la veine mammaire externe et la veine sous-cutanée abdominale, entre la veine mammaire interne, la veine épigastrique et les veines du ligament rond se drainant vers le système porte.

✓ **Anastomoses transversales** :

En cas d'interruption au niveau de la confluence des troncs veineux brachiocéphaliques, les voies de suppléance sont :

- Le système des veines thyroïdiennes.
- Le système inter-jugulaire (interne, antérieure et externe).

VI – APPLICATIONS CINIQUES :

❖ **Le syndrome cave supérieur** :

C'est l'ensemble des symptômes observés lors de l'obstruction du retour veineux cave supérieur.

Les principales étiologies sont les affections néoplasiques pulmonaires et médiastinales

Les présentations cliniques diffèrent selon la vitesse d'installation de l'obstruction cave.

Le diagnostic radiologique du syndrome cave supérieur se fait par angioscanner et par imagerie par résonance magnétique (IRM) thoracique.La prise en charge thérapeutique comprend une anticoagulation immédiate puis la réalisation d'une démarche diagnostique dans le but de

proposer un traitement étiologique adapté. Une décompression ou une revascularisation endovasculaire par pose d'endoprothèse peut être proposée de même qu'un traitement chirurgical.

- **Traumatismes de la veine cave supérieure** :

Les traumatismes de la veine cave supérieure sont, dans la plupart des cas, d'origine iatrogène et résultent de la multiplication des gestes de cathétérismes centraux.

Des plaies iatrogènes peuvent également compliquer les sternotomies itératives en chirurgie cardiaque. Les traumatismes fermés de la veine cave supérieure sont rarement isolés, mais s'intègrent dans le cadre d'un traumatisme grave associant d'autres lésions intrathoraciques vasculaires et viscérales.

Les plaies de la VCS par arme blanche ou arme à feu sont rarement isolées et souvent associées à des plaies du tronc artériel brachiocéphalique et des troncs veineux brachiocéphaliques.

VII – VOIES D'ABORD :

- ✓ **La sternotomie médiane totale verticale** :

L'incision est médiane et verticale, de la fourchette sternale jusqu'au-delà de l'appendice xiphoïde. Après section de la réunion des fibres des grands pectoraux droits et gauches sur la ligne médiane, le périoste présternal est incisé. À la partie inférieure de l'incision, la ligne blanche des muscles de l'abdomen est incisée de façon à libérer tout l'appendice xiphoïde. Le sternum est divisé en suivant la ligne d'incision du périoste. La section du puissant ligament interclaviculaire dont la libération permet la mise en place de l'écarteur sternal. Les culs-de-sacs pleuraux antérieurs sont repoussés. Le thymus résiduel peut être divisé entre des ligatures ou libéré sur son bord droit de façon à créer un lambeau à charnière gauche pour recouvrir un éventuel pontage cave.

L'abord de la totalité de la veine cave supérieure intra- et extrapéricardique nécessite l'ouverture du péricarde selon un axe allant du diaphragme à sa ligne de réflexion aortique.

- ✓ **Thoracotomie droite** :

La thoracotomie est postérolatérale droite avec section du muscle grand dorsal et conservation du muscle grand dentelé en incisant l'aponévrose triangulaire insérée au bord inférieur du muscle rhomboïde et sur le bord postérieur du grand dentelé. L'ouverture se fait dans le quatrième espace intercostal qui offre la meilleure exposition de la veine cave supérieure.

- ✓ La bithoracotomie :

La bithoracotomie associe une thoracotomie antérieure sous-mammaire bilatérale à une sternotomie transversale. Elle donne une très bonne exposition sur les deux troncs veineux et sur le tronc de la veine cave supérieure.

VIII - CONCLUSON :

Les phénomènes pathologiques de la veine cave supérieur s'expliquent par sa structure, sa localisation et ses rapports d'où l'importance de connaitre son anatomique.

Résumé de la question

La veine cave supérieure est une grosse veine qui ramène au cœur le sang veineux de l'étage sus diaphragmatique du corps. Elle est située dans la partie supérieure du médiastin antérieur.

Elle est formée de la réunion des deux veines brachio-céphaliques droite et gauche, en arrière de la première articulation chondro-costale droite et en regard de T3. Dans son trajet, le tronc de la veine cave supérieure descend obliquement en bas et en arrière, formant une courbe à concavité gauche. Elle pénètre dans le péricarde à l'union de ses 2/3 supérieurs et son 1/3 inférieur et se termine à la paroi supérieure de l'atrium droit en regard du troisième cartilage costal et de T6.

Elle présente une longueur de 6 à 8 cm et une largeur entre 20 à 25 mm.

La veine cave supérieure répond à :

- En avant : - thymus ou ses reliquats.
  - Cul de sac pleural costo-médiastinal antérieur droit.
  - Bord antérieur du poumon droit.
  - Plastron sterno-costal.
- En arrière : - Nerf vague droit.
  - La crosse de la veine azygos.
  - Nœuds lymphatiques latéro-trachéaux droits contenus dans la loge (Barety).
  - Va veine pulmonaire supérieure droite, et l'artère pulmonaire droite.
- A gauche : Le segment 1 de l'aorte.
- A droite : - La plèvre et le poumon droit.
  - nerf phrénique droit et les vaisseaux phréniques droits.

La principale collatérale de la veine cave supérieure est la veine azygos ou la grande veine azygos.

En cas d'obstacle sur le système veineux cave supérieur, des systèmes d'anastomoses se développent en fonction du niveau de l'interruption.

Veine cave inférieure

Plan :

I. INTRODUCTION
II. ANATOMIE DESCRIPTIVE
III. RAPPORTS
IV. BRANCHES COLLATERALES
V. ANASTOMOSES
VI. APPLICATIONS CLINIQUES
VII. VOIES D'ABORD CHIRURGICALES
VIII. CONCLUSION

I- Introduction :

La veine cave inférieure est le tronc collecteur des veines de la partie sous-diaphragmatique du corps, dans l'atrium droit.

Située presque entièrement dans la cavité abdominale (partie abdominale), elle traverse le diaphragme et présente un court trajet thoracique (partie thoracique).

Intérêt de la question :

- ✓ Anatomique : La veine cave inférieure reçoit des branches collatérales venant du contenu viscérale de l'abdomen et du bassin.
- ✓ Pathologique : l'obstruction de la veine cave inférieure, peut être d'origine intrinsèque ou extrinsèque d'où l'importance de connaitre les rapports anatomiques.

II- Anatomie descriptive : (Figures 1et 2)

1-Origine :

La veine cave inférieure est formée par la réunion des deux veines iliaques primitives, droite et gauche à la hauteur du L5. Ces dernières résultent de la réunion des veines iliaques externe et interne.

2-Trajet :

Elle monte dans l'espace rétro-péritonéal de la cavité abdominale, sur le flan droit du rachis lombaire :

- ✓ elle a un trajet vertical jusqu'à L1,
- ✓ puis légèrement oblique en haut et à droite, passant derrière le foie,
- ✓ et devenant légèrement oblique en haut et à gauche sous le diaphragme.

Elle traverse le diaphragme à la hauteur de D9.

Elle présente enfin un court trajet thoracique intra-péricardique.

3-Terminaison :

La veine cave inférieure se termine dans la paroi postéro-inférieure de l'oreillette droite.

Son ostium atrial présente une valvule incomplète ; la valvule de la veine cave inférieure.

N.C : A chaque contraction du cœur une partie du sang refoule dans la veine cave inférieure.

4-Dimensions :

- ✓ Longueur : 22 cm
- ✓ Diamètre : 2 à 3 cm
  - Croissant de bas en haut,
  - Avec deux renflements : l'un au-dessus de l'abouchement des veines rénales et l'autre au-dessus de celui des veines sus-hépatiques.

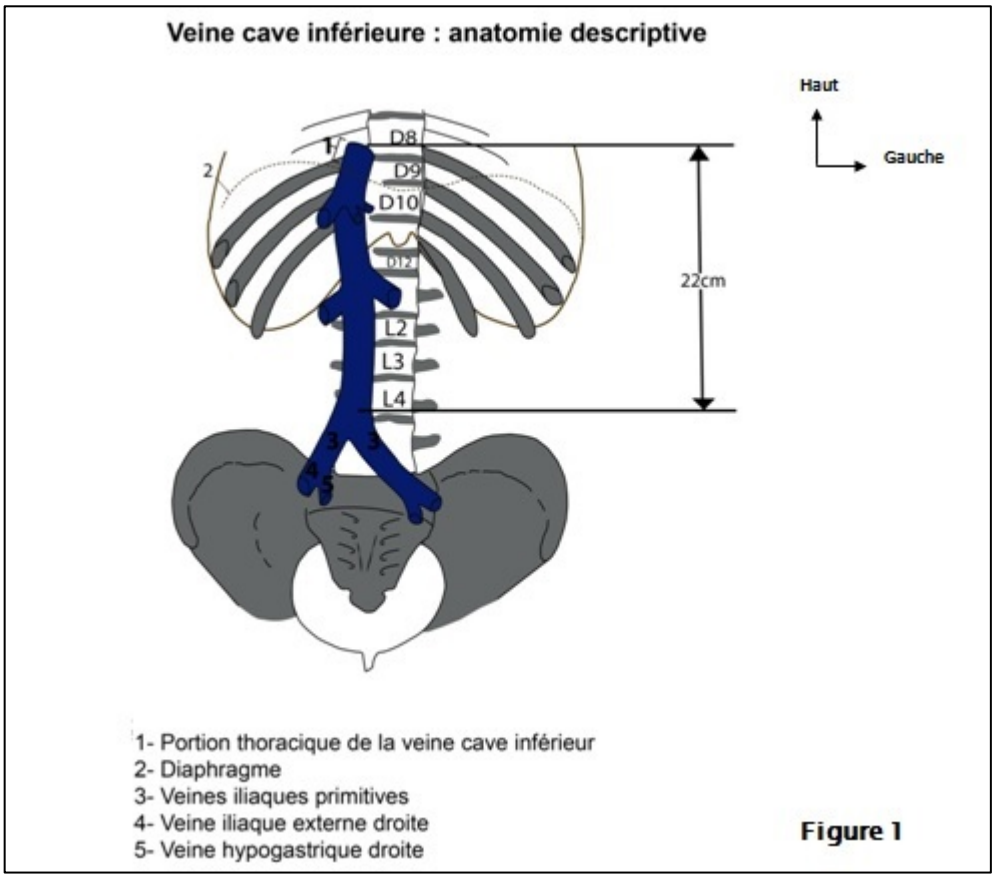

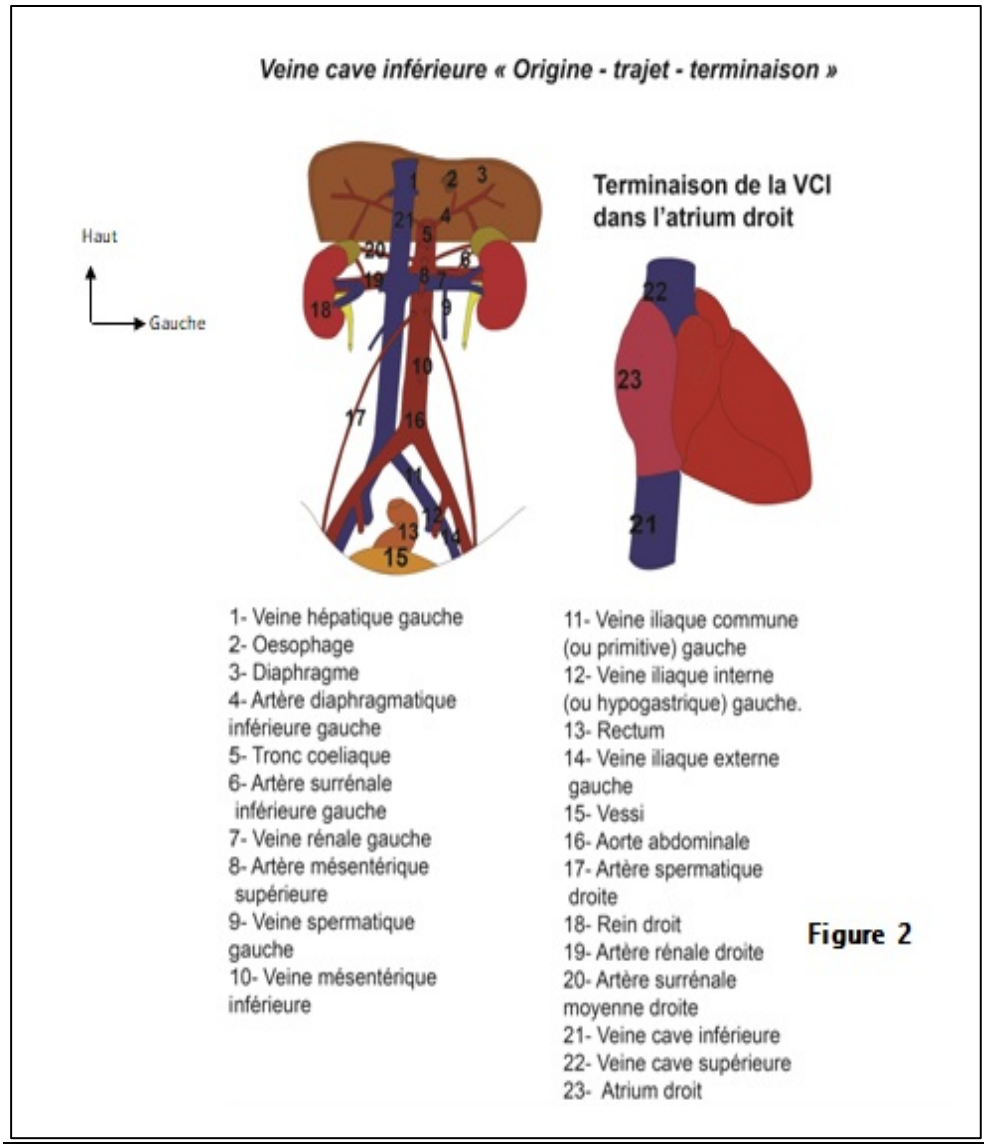

Figure 2

III- Rapports :

1-Rapports dans l'abdomen : (Figures 3 et 4)

La veine cave inférieure est accompagnée le long de son trajet par les nœuds lymphatiques lombaux précaves, latérocaves, rétrocaves et intermédiaire.

En arrière elle répond :

- ✓ aux corps des vertèbres lombaires de L4 à L1.
- ✓ au muscle grand psoas.

- ✓ au tronc sympathique droit.
- ✓ au pilier droit du diaphragme.
- ✓ à la partie médiale de la surrénale droite.
- ✓ et aux artères lombaires, rénale, surrénale moyenne et phrénique inférieure droites.

En avant elle répond de bas en haut :

- ✓ à l'origine de l'artère iliaque commune droite,
- ✓ à la racine du mésentère et ses vaisseaux,
- ✓ à l'artère testiculaire ou ovarique droite,
- ✓ à la partie horizontale du duodénum,
- ✓ à la tête du pancréas,
- ✓ au vestibule omentale qui la sépare de la partie supérieure du duodénum et du ligament hépato-duodénal
- ✓ et au foie, qu'elle marque d'un sillon qui sépare les lobes droit et caudé.

A gauche elle répond à :

- ✓ à l'aorte abdominale,
- ✓ au pilier droit du diaphragme,
- ✓ et au lobe caudé du foie.

A droite elle répond :

- ✓ au colon ascendant,
- ✓ et au bord médial du rein droit et à l'uretère droit.

Rapports dans l'abdomen :

Rapports psotérieures pariétaux et vasculaires

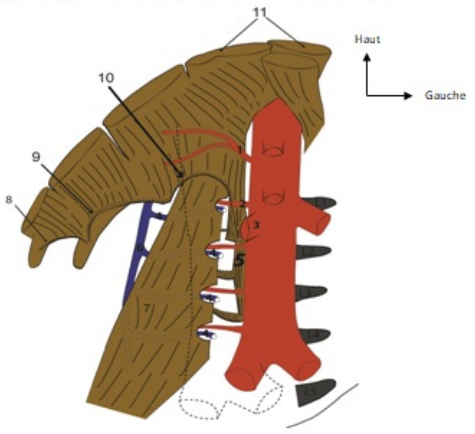

1- Artère diaphragmatique inférieure droite
2- Artère lombaire
3- Artère rénale droite
4- Veines lombaires droites
5- Pilier droit du diaphragme
6- Veine lombaire ascendante
7- Psoas droit
8- 1er arcade de Sénac
9- Arcade du carré des lombes
10- Arcade du psoas
11- Pilier droit du diaphragme

Figure 3

Rapports antérieurs dans l'abdomen :

Vue postérieure du bloc duodéno-pancréatique

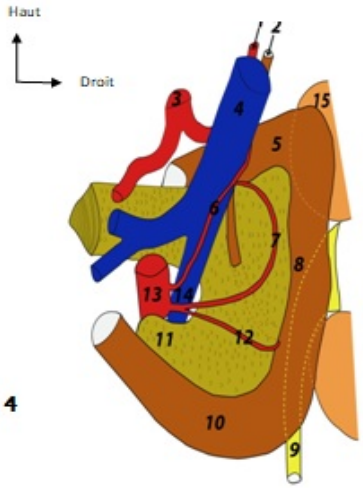

Figure 4

1- Artère hépatique
2- Canal cholédoque
3- Tronc coeliaque
4- Veine porte
5- 1er duodénum
6- Artère hépatique droite
7- Arcade vasculaire duodéno-pancréatique postérieure
8- 2e duodénum
9- Uretère droit
10- 3e duodénum
11- Crochet du pancréas
12- Arcade vasculaire duodéno-pancréatique antérieure
13- Artère mésentérique supérieure
14- Veine mésentérique supérieure
15- Rein droit

2- Rapports dans le thorax : (Figure 5)

La veine cave inférieure présente un court trajet de 3 cm environ, entièrement recouverte par le péricarde fibreux.

Par l'intermédiaire du péricarde, la veine cave inférieure répond :

En avant : à la paroi inférieure de l'oreillette droite.

En arrière :

- ✓ à droite : au ligament triangulaire du poumon droit,
- ✓ et à gauche : à l'œsophage.

En dedans : à l'espace péricardiaco-diaphragmatique qui est limité par le péricarde, le diaphragme, la veine cave inférieure et le ligament phréno-péricardique antérieur.

En dehors :

- ✓ au nerf phrénique droit accompagné des vaisseaux diaphragmatiques supérieurs droits et de lymphonoeuds péricardiques latéraux,
- ✓ au ligament phrénico-péricardique droit,
- ✓ et à la plèvre médiastinale droite et au poumon droit.

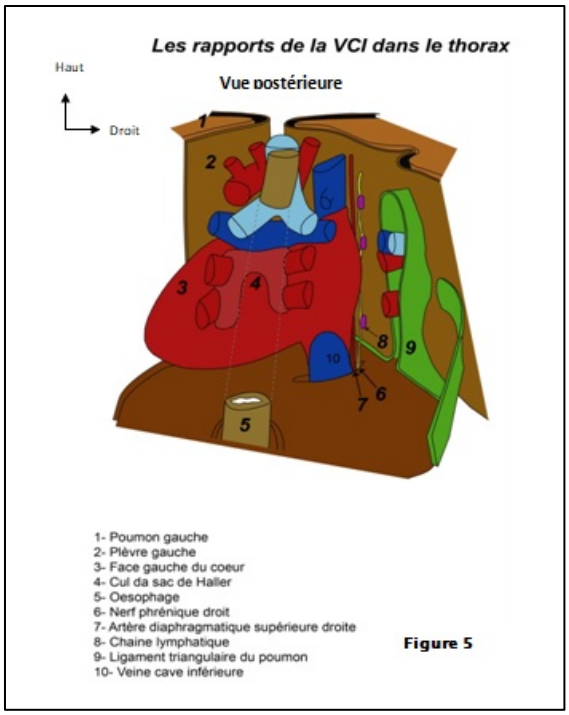

3-Rapports au niveau du diaphragme :

La veine cave inférieure adhère étroitement au bord du foramen diaphragmatique de la veine cave inférieure.

IV- Branches collatérales : (Figure 6)

La veine cave inférieure reçoit :

1-Les veines lombaires :

Elles naissent en regard du trou de conjugaison par union d'une branche dorso-spinale et d'une branche antérieure, abdominale. Elles se dirigent transversalement au-dessus des artères lombaires et se terminent dans la veine cave inférieure.

2-Les veines rénales :

Elles sont issues des reins droit et gauche, elles forment deux gros troncs qui se dirigent un peu obliquement vers la veine cave inférieure.

Elles sont situées en avant du plan artériel.

La veine rénale gauche est plus longue que la droite, elle passe en avant de l'aorte et de l'artère mésentérique supérieure.

3- Les veines surrénales moyennes :

Elles sont issues de la capsule surrénale, la veine surrénale droite se jette dans la veine cave inférieure et gauche dans la veine rénale gauche

4-Les veines gonadiques (spermatiques ou utéro-ovariennes) :

Les veines gonadiques proviennent des testicules et des ovaires, et montent en dehors de la veine cave inférieure.

La veine gonadique gauche se jette dans la veine rénale gauche, et la veine gonadique droite se jette dans la veine cave inférieure.

5-Les veines hépatiques (ou les veines sus-hépatiques) :

Elles transportent le sang du foie vers la veine cave inférieure.

Elles se distinguent en deux grandes veines hépatiques droite et gauche et en petites veines hépatiques et qui s'ouvrent dans la veine cave au-dessous des précédentes.

Le trajet extra-parenchymateux des veines hépatiques est généralement très court.

N.C : L'obstruction des veines sus-hépatiques donne le syndrome de Budd-chiari.

6-les veines diaphragmatiques inférieures :

La veine cave inférieure reçoit au ras de son orifice diaphragmatique une à plusieurs veines diaphragmatique inférieures. La veine diaphragmatique inférieure gauche est plus volumineuse que la droite dans la majorité des cas.

NC : Lors d'une exclusion vasculaire totale du foie, il peut être nécessaire, avant de réaliser le clampage cave-suprahépatique, de contrôler et de lier la veine diaphragmatique inférieure gauche.

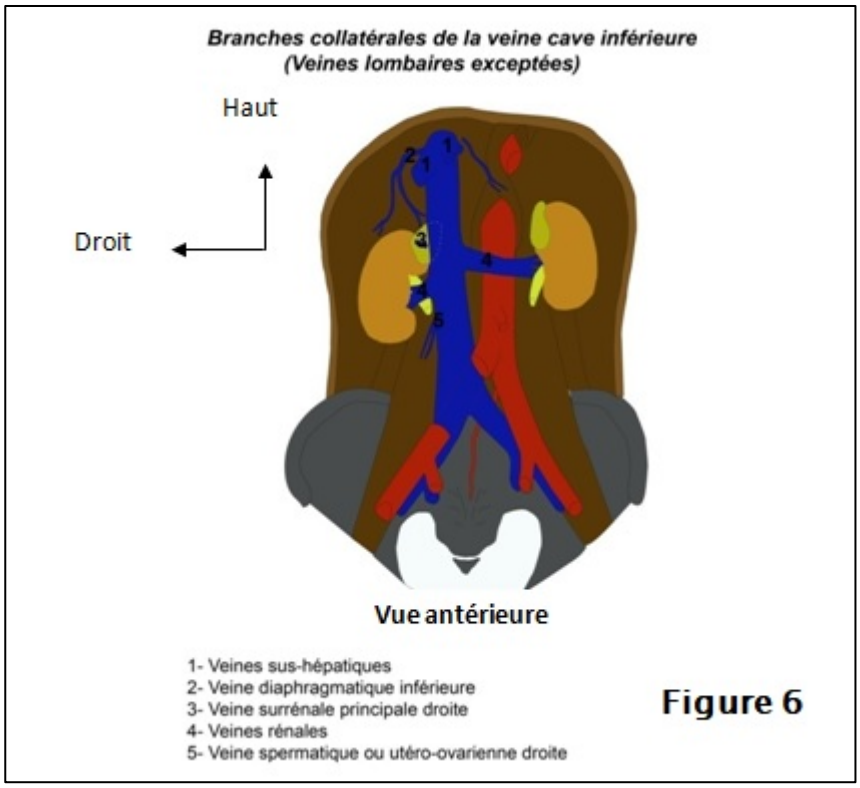

.

V- Anastomoses :

1-Anastomoses porto-caves :

Les anastomoses porto-caves peuvent être schématisées en cinq systèmes :

- Les anastomoses de la région du cardia vascularisée en partie par les artères diaphragmatiques inférieures.

N.C : Ce sont elles qui forment les varices cardio-œsophagiennes en cas d'hypertension portale.

- Les anastomoses de la région ombilicale avec les veines para-ombilicales du ligament rond.
- Les anastomoses rectales avec les veines hémorroïdales supérieures.
- Les anastomoses péritonéo-pariétales.
- Les anastomoses porto-sus-hépatiques par persistance anormale de la perméabilité du canal d'Arantius qui unit directement veine porte et veine cave inférieure.

2-Anastomoses cavo-caves : (Figure 7)

Les anastomoses cavo-cave forment quatre systèmes longitudinaux :

- Le système pariétal antérieur, formé par les veines épigastriques et mammaires internes.
- Le système lombo-azygos, formé par les veines lombaires ascendantes, la grande azygos à droite, et l'hémi-azygos inférieure à gauche.
- Les systèmes des plexus extra et intra-rachidiens.

NC : Ces anastomoses permettent la ligature de la veine cave inférieure au-dessous des veines rénales, et le rétablissement de la circulation en cas d'obstruction.

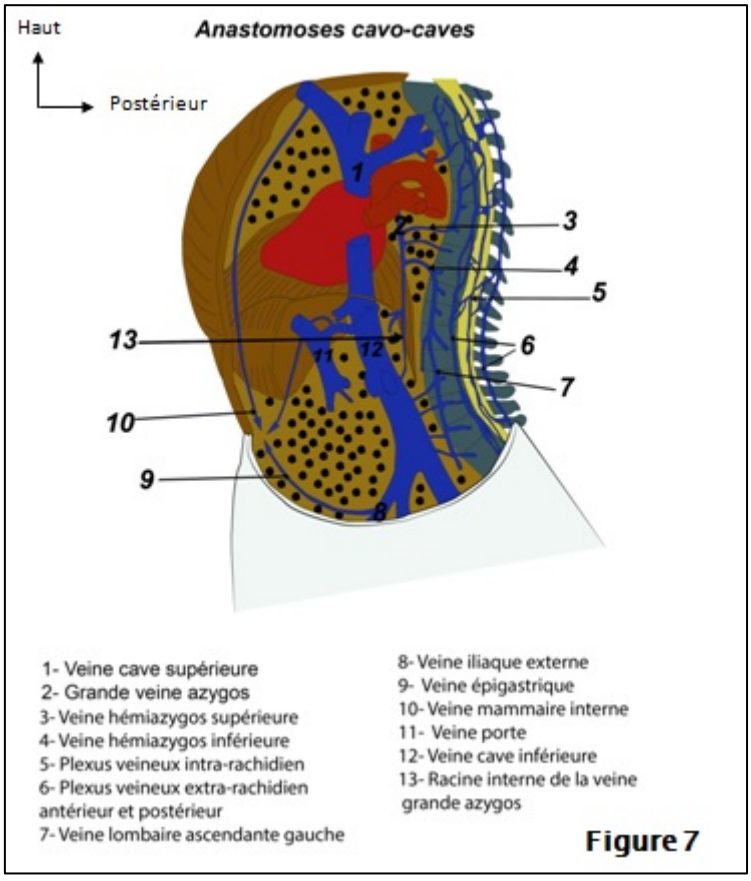

Figure 7

VI- APPLICATIONS CLINIQUES :

Carrefour des veines rénales :

C'est une région importante de l'organisme en regard de L1. Il faut distinguer deux segments de la veine cave inférieure. Dans son segment sous-rénal, c'est une veine de drainage des membres

inférieurs et du petit bassin, son débit est alors de 1,5l/min. Au niveau du carrefour son débit s'accroît : le flux des veines rénales est d'ailleurs visible sur une radiographie avec opacification de la veine cave inférieure.

La veine rénale gauche a une importance physiologique essentielle puisqu'elle draine, outre le sang de la veine rénale gauche, la glande génitale gauche et surtout la surrénale gauche dont elle charrie les hormones.

Les variantes de la veine cave inférieure :

Leur incidence est rare et leur impact clinique est le plus souvent faible, leur connaissance permet de redresser certaines erreurs diagnostiques et de mieux organiser les gestes interventionnels.

Les plus fréquentes portent sur le segment inférieur de la veine parfois dédoublé : une veine cave inférieure gauche.

Beaucoup plus rarement les anomalies portent sur le segment supérieur, rétro-hépatique, de la veine cave inférieure.

- ✓ Soit atrésie,
- ✓ Soit absent, le segment sous rénal, unique ou double, traversant le diaphragme en général avec l'aorte et se jetant dans la veine cave supérieure qui peut elle-même être parfois double.

Thrombose cave :

La paroi de la veine cave inférieure comporte un endothélium et une couche mince longitudinale de fibres musculaires lisses formant une média beaucoup moins épaisse que dans les artères. Elle peut ainsi contenir une grande quantité de sang à faible pression.

Dans les veines des membres pelviens, des situations inflammatoires ou des interventions chirurgicales peuvent favoriser la formation de caillots oblitérant la lumière veineuse : phlébite ou thrombose. Ces caillots peuvent se détacher de la paroi veineuse, se bloquer plus haut dans la veine cave inférieure (=thrombose cave).

VII -Voies d'abord chirurgicales :

1- **Laparotomie médiane xiphopubienne :** cette voie d'abord donne un excellent jour sur la veine cave inférieure de son origine à la naissance des veines rénales. Elle est réalisée depuis

l'appendice xiphoïde jusqu'au sous ombilical, à une distance du pubis qui dépend de la nécessité ou pas de faire un geste sur le segment sous rénal de la veine cave inférieure.

2- Laparotomie bi-sous-costale : l'incision bi-sous-costale fournit l'accès le plus adapté et le plus sûr au segment sous hépatique, et aux segments rétro-et supra-hépatiques de la veine cave inférieure. Si une hépatectomie associée est envisagée, cette incision permet de réaliser la quasi-totalité des résections hépatiques. L'incision est tracée deux travers de doigt en dessous du rebord costal et peut être complétée d'une incision de refend sur la ligne médiane jusqu'à la xiphoïde, qui doit être éventuellement réséquée.

3- Laparotomie thoraco-abdominale : Une voie d'abord thoraco-abdominale peut être nécessaire lorsqu'il existe une très volumineuse tumeur du foie droit à envahissement postérieur et supérieur ou pour une tumeur envahissant le diaphragme à proximité de l'orifice de la veine cave inférieure, qui empêche la mobilisation du fois et l'accès à la veine cave rétrohépatique et suprahépatique.

4- Sternotomie médiane : elle peut être indiquée lorsqu'il est nécessaire de contrôler la veine cave inférieure intrapéricardique. La sternotomie médiane est possible au travers d'incisions médiane xiphopubienne, bi-sous-costale ou thoraco-abdominale.

VIII - Conclusion :

La veine cave inférieure est une veine large qui transporte le sang désoxygéné de la moitié inférieure du corps vers le cœur droit. La prise en charge de ses pathologies qui sont variées nécessite une bonne connaissance de son anatomie**.**

Résumé de la question

La veine cave inférieure est le tronc collecteur des veines de la partie sous-diaphragmatique du corps, elle est formée par la réunion des deux veines iliaques primitives, droite et gauche à la hauteur du L5. Elle monte ensuite dans l'espace rétro-péritonéal de la cavité abdominale sur le flanc droit du rachis lombaire, elle traverse le diaphragme à la hauteur de D9 et présente

un court trajet thoracique. Elle se termine dans la paroi postéro-inférieure de l'oreillette droite. Chaque veine iliaque primitive est constituée par la réunion de :

- La veine iliaque externe : qui fait suite à la veine fémorale et draine le sang veineux des membres inférieurs.
- La veine iliaque interne : qui reçoit 2 types de branches : des branches viscérales et des branches pariétales.

Durant son trajet, la veine cave inférieure entre en rapport avec plusieurs organes dans l'abdomen et le thorax, elle décrit deux renflements ; l'un au-dessus de l'abouchement des veines rénales et l'autre au-dessus de celui des veines sus-hépatiques. Elle présente une longueur de 22 cm et un diamètre de 2 à 3 cm.

La veine cave inférieure reçoit plusieurs branches collatérales : Les veines lombaires, les veines rénales, les veines surrénales moyennes, les veines gonadiques, les veines hépatiques, et les veines diaphragmatiques inférieures.

Conclusion

Par ce modeste travail, nous espérons avoir comblé, ne serait ce qu'en partie, un vide dont souffraient les candidats par rapport à la disponibilité d'un document de référence des questions d'anatomie des concours d'internat et de résidanat.

De nombreuses failles existent sans doute, mais s'il ne serve que de guide, orientant l'étudiant et facilitant son apprentissage et sa mémorisation nous pouvons dire que notre pari est gagné.

Annexes

Annexe 1 : Figures

Liste des figures

Oreille :

Figure 1 : Pavillon de l'oreille sur vue latérale

Figure 2 : Ligaments et muscles de l'auricule

Figure 3 : Ligaments de l'auricule

Figure 4 : Conduit auditif externe

Figure 5 : Vascularisation de l'oreille externe : les artères, les veines

Figure 6 : Vascularisation de l'oreille externe : les nerfs

Figure 7 : Image otoscopique

Figure 8 : Osselets de l'ouïe

Figure 9 : Les osselets et leurs ligaments, Les osselets de l'ouïe en place

Figure 10 : Oreille interne sur coupe horizontale

Figure 11 : moule du labyrinthe osseux : vue latérale

Figure 12 : Labyrinthe membraneux, nerf VIII

Cavités nasales :

Figure 1 : Septum nasal sur coupe sagittale paramédiane

Figure 2 : Paroi latérale ostéo-cartilagineuse

Figure 3 : Paroi latérale des cavités nasales

Figure 4 : Squelette ostéocartilagineux du nez

Figure 5 : Division des cavités nasales sur coupe sagittale

Figure 6 : Projection antérieure des sinus de la face

Figure 7 : coupe coronale de la cavité nasale montrant le sinus maxillaire et le labyrinthe ethmoïdal

Figure 8 : Vaisseaux et nerfs : Septum nasal

Figure 9 : Vaisseaux et nerfs : Paroi latérale

Glande thyroïde :

Figure 1 : Coupe sagittale paramédiane du cou

Figure 2 : La glande thyroïde : Vue antérieure

Figure 3 : Rapports de la glande thyroïde sur une coupe horizontale passant par C7

Figure 4 : Rapports postérieurs de la glande thyroïde

Figure 5 : Glande thyroïde et artères thyroïdiennes

Figure 6 : Vaisseaux thyroïdiens : vue latérale

Figure 7 : Les lymphatiques de la thyroïde

Région carotidienne :

Figure 1 : Région carotidienne : Vue antérolatérale du cou

Figure 2 : Région carotidienne : Limites

Figure 3 : Coupe transversale du cou : Région carotidienne

Figure 4 : Région carotidienne : Axe artériel

Figure 5 : Lymphocentre cervical profond : le triangle lymphatique du cou

Figure 6 : Eléments vasculo-nerveux de la région carotidienne

Figure 7 : Coupe transversale du cou passant par la 6eme vertèbre cervicale

Figure 8 : Coupe horizontale du cou passant par C6

Larynx :

Figure 1 : Les cartilages du larynx

Figure 2 : Vue postérieure du larynx

Figure 3 : Coupe sagittale du larynx

Figure 4 : Les muscles du larynx : Vue postérieure

Figure 5 : Coupe frontale : fragment antérieur du larynx

Figure 6 : Les deux articulations fondamentales du larynx avec les cordes vocales

Figure 7 : Image laryngoscopique : Epiglotte

Figure 8 : Vascularisation artérielle et innervation du larynx

Pharynx :

Figure 1 : Pharynx sur coupe sagittale

Figure 2 : Muscles du pharynx

Figure 3 : Constricteurs du pharynx et stylo-pharyngien sur vue externe

Figure 4 : Vascularisation du pharynx : Artères

Nerf récurrent :

Figure 1 : Vue schématique de l'origine des nerfs récurrents

Figure 2 : Trajet du nerf récurrent droit

Paroi thoracique :

Figure 1 : Paroi thoracique sur coupe sagittale médiane

Figure 2 : Sternum

Figure 3 : La cage thoracique

Figure 4 : Les côtes

Figure 5 : Vertèbre thoracique

Figure 6 : Articulation sterno-costale

Figure 7 : Articulations costo-vertébrales

Figure 8 : Cage thoracique : vue postérieure

Figure 9 : Cage thoracique : vue antérieure

Figure 10 : Muscles et espaces intercostaux

Figure 11 : Plastron sterno-costal : vue interne

Figure 12 : Paroi thoracique sur coupe axiale

Poumons et plèvres :

Figure 1 : Topographie thoraco-pulmonaire : Projection des bords pulmonaires et scissures

Figure 2 : Poumon droit sur vue médiale

Figure 3 : Poumon gauche sur vue médiale

Figure 4 : Les empreintes des organes sur le poumon droit

Figure 5 : Les empreintes des organes sur le poumon gauche

Figure 6 : Poumon éclaté sur vue latérale : Poumon droit

Figure 7 : Segmentation pulmonaire : Poumon droit

Figure 8 : Poumon éclaté sur vue latérale : Poumon gauche

Figure 9 : Segmentation pulmonaire : Poumon gauche

Figure 10 : Segments pulmonaires : Vue latérale

Figure 11 : Rapports inférieurs : diaphragmatiques : coupe frontale

Figure 12 : Vue latérale droite du médiastin

Figure 13 : Vue latérale gauche du médiastin

Figure 14 : Pédicules pulmonaires droit et gauche : vue antérieure

Trachée et bronches :

Figure 1 : Trachée sur vue antérieure

Figure 2 : Structure de la trachée sur coupe horizontale

Figure 3 : Trachée : vue d'ensemble

Figure 4 : Coupe sagittale du cou et de la partie supérieure du thorax

Figure 5 : Vue antérieure du médiastin : Rapports antérieurs et gauches de la trachée

Figure 6 : Vue latérale droite du médiastin

Figure 7 : Artères et nerfs de la trachée sur vue antérieure

Figure 8 : Segmentation bronchique

Figure 9 : Arbre bronchique sur poumon éclaté en vue latérale

Figure 10 : Pédicule pulmonaire droit : vue antérieure

Figure 11 : Pédicule pulmonaire gauche : vue antérieure

Pédicules pulmonaires :

Figure 1 : Segmentation bronchique : vue antérieure

Figure 2 : Arbre bronchique

Figure 3 : Vue antérieure de l'artère pulmonaire droite : Péricarde supposé transparent

Figure 4 : Artère pulmonaire droite sur vue antérieure

Figure 5 : Vue antérieure de l'artère pulmonaire gauche : Péricarde supposé transparent

Figure 6 : Artère pulmonaire gauche sur vue antérieure

Figure 7 : Veines pulmonaires : vue postérieure

Figure 8 : Artères et veines bronchiques

Figure 9 : Les ganglions des pédicules pulmonaires

Figure 10 : Pédicule pulmonaire droit

Figure 11 : Pédicule lobaires droits : coupe au niveau du hile

Figure 12 : Pédicule pulmonaire gauche

Figure 13 : Pédicules lobaires : vue latérale gauche

Figure 14 : Vue latérale droite du médiastin

Figure 15 : Vue latérale gauche du médiastin

Canal thoracique :

Figure 1 : Canal thoracique : vue antérieure

Figure 2 : Vue gauche du médiastin après résection de l'aorte, montrant le conduit thoracique.

Figure 3 : Vue antérieure des piliers du diaphragme

Figure 4 : Rapports du canal thoracique

Figure 5 : Vue supérieure de l'orifice supérieure du thorax

Figure 6 : Collatérales du canal thoracique

Figure 7 : Voies lymphatiques accessoires

Diaphragme :

Figure 1 : Embryologie du diaphragme

Figure 2 : Les hernies diaphragmatiques

Figure 3 : Les insertions chondro-costales du diaphragme (côté droit) : vue postérieure

Figure 4 : Piliers du diaphragme (côté droit) : vue antérieure

Figure 5 : Diaphragme : vue antérieure avec piliers et arcades

Figure 6 : Coupole diaphragmatique droite : vue antérieure

Œsophage thoracique :

Figure 1 : Vue d'ensemble de l'œsophage

Figure 2 : Structure de l'œsophage sur coupe transversale

Figure 3 : Vue supérieure de l'orifice supérieure du thorax

Figure 4 : Coupe horizontale passant par T2

Figure 5 : Rapports droits de l'œsophage thoracique

Figure 6 : Vue latérale gauche du médiastin

Figure 7 : Coupe horizontale en T4

Figure 8 : Vue antérieure des piliers du diaphragme

Figure 9 : Vascularisation artérielle de l'œsophage : Vue antérieure

Cœur et péricarde :

Figure 1 : Pyramide cardiaque

Figure 2 : Face antérieure du cœur : vue antérieure

Figure 3 : Cœur : face inférieure ; diaphragmatique

Figure 4 : Vue latérale gauche du cœur

Figure 5 : Vue postérieure du cœur

Figure 6 : Coupe horizontale du cœur

Figure 7 : Vue latérale de l'atrium droit

Figure 8 : Coupe du cœur perpendiculaire à son grand axe

Figure 9 : Orifice de l'artère pulmonaire

Figure 10 : Vue latérale gauche de l'atrium gauche

Figure 11 : Orifice aortique étalé

Figure 12 : Coupe schématique du cœur (selon le grand axe)

Figure 13 : Péricarde sur vue antérieure du cœur

Figure 14 : Ligne de réflexion (vue antérieure du pédicule artériel)

Figure 15 : Vue postérieure du pédicule veineux montrant les lignes de réflexion

Figure 16 : Méso et diverticules (Vue postérieure du pédicule veineux)

Vascularisation et innervation du cœur :

Figure 1 : Segments de l'artère coronaire droite : Vue antérieure du cœur

Figure 2 : Branches de l'artère coronaire droite : vue inférieure du cœur

Figure 3 : Branches collatérales de l'artère coronaire droite : vue antérieure du cœur

Figure 4 : Vue supérieure du cœur (Tronc de l'artère coronaire gauche)

Figure 5 : Branches de l'artère coronaire gauche

Figure 6 : Grande veine du cœur sur vue antérieure

Figure 7 : Vue inférieure du cœur : Afférences du sinus coronaire

Figure 8 : Système des veines profondes : vue antérieure du cœur

Figure 9 : Lymphatiques du cœur

Figure 10 : Les nerfs cardiaques

Aorte thoracique :

Figure 1 : Aorte : vue antérieure

Figure 2 : Crosse aortique : Origine-Trajet-Terminaison

Figure 3 : Aorte thoracique descendante

Figure 4 : Rapports de la portion horizontale de la crosse : Faces supérieure et inférieure

Figure 5 : Rapports de la portion horizontale de la crosse : Face postéro-droite

Figure 6 : Aorte thoracique descendante : rapports

Figure 7 : Collatérales de l'aorte thoracique ascendante : Vue antéro-droite du cœur

Figure 8 : Collatérales de l'aorte thoracique descendante

Veine cave supérieure :

Figure 1 : Situation des troncs veineux brachio-céphaliques en arrière du manubrium sternal

Figure 2 : Vue antérieure du médiastin

Figure 3 : Rapports des troncs veineux brachio-céphaliques : Coupe horizontale en T2

Figure 4 : Veine cave supérieure : Vue latérale droite

Figure 5 : Rapports de la veine cave supérieure : coupe horizontale en T4

Figure 6 : La portion intra-péricardique de la veine cave supérieure

Figure 7 : Vue antérieure du médiastin montrant les rapports de la veine cave supérieure

Figure 8 : Vue latérale droite du médiastin

Figure 9 : Veine cave supérieure-vue latérale droite

Veine cave inférieure :

Figure 1 : Veine cave inférieure : anatomie descriptive

Figure 2 : Veine cave inférieure : Origine-trajet et terminaison

Figure 3 : Rapports dans l'abdomen : Rapports postérieurs pariétaux et vasculaires

Figure 4 : Rapports antérieurs dans l'abdomen : Vue postérieure du bloc duodéno-pancréatique

Figure 5 : Rapports de la veine cave inférieure dans le thorax : vue postérieure

Figure 6 : Branches collatérales de la veine cave inférieure (Veines lombaires exceptées)

Figure 7 : Anastomoses cavo-caves

BIBLIOGRAPHIE

1- **Kamina. P.**

Anatomie clinique. Tête. Cou. Dos. Tome II. 3e Edition. Maloine. 2006

2- Kamina. P.

Anatomie clinique. Thorax. Abdomen. Tome III. 3e Edition. Maloine. 2009

3- Chevalier. J.

Le tronc. Tome I. 2e Edition. Flammarion. Paris. 1998

4-Chevalier. J.

ORL. Tome III. 2e Edition. Flammarion. Paris. 1998

5-Bouchet. A, Guilleret. J.

Anatomie topographique descriptive et fonctionnelle cou et thorax. Tome II. 2e Edition. SIMEP. Paris. 1991

6-Mambrini. A.

Nouveaux dossiers d'anatomie P.C.E.M : cou. 2e Edition. Heures de France. 1997

7-LEGUERRIER. A.

Nouveaux dossiers d'anatomie P.C.E.M: Thorax, 2e Edition. Heures de France. 2003

8-Huu Nguyen.

Nouveaux dossiers d'anatomie P.C.E.M : tête tome II. Heures de France. 2004

9-Hammoudi. S.

Anatomie appareil digestif. Edition 2010. HS. Alger

10- Hammoudi. S.

Le cours d'anatomie descriptive topographique et fonctionnelle. Appareil respiratoire. Tome V. Edition 2005. Hs. Alger

11- Hammoudi. S.

Le cours d'anatomie descriptive topographique et fonctionnelle. Appareil cardiovasculaire. Tome IV. Edition 2004. Hs. Alger

12-Moore Dally.

Anatomie médicale : Aspects fondamentaux et applications cliniques. 2e Edition. De Boeck. 2015